



Universidade de Évora - Escola de Ciências e Tecnologia

Mestrado Integrado em Medicina Veterinária

Relatório de Estágio

Complicações pós-cirúrgicas associadas à osteotomia de nivelamento da meseta tibial (TPLO)

Ana Margarida Barreira Rodrigues

Orientador(es) | David Orlando Ferreira

Pedro Miguel Requicha Alves Coelho

Évora 2022



Universidade de Évora - Escola de Ciências e Tecnologia

Mestrado Integrado em Medicina Veterinária

Relatório de Estágio

Complicações pós-cirúrgicas associadas à osteotomia de nivelamento da meseta tibial (TPLO)

Ana Margarida Barreira Rodrigues

Orientador(es) | David Orlando Ferreira
Pedro Miguel Requicha Alves Coelho

Évora 2022



O relatório de estágio foi objeto de apreciação e discussão pública pelo seguinte júri nomeado pelo Diretor da Escola de Ciências e Tecnologia:

Presidente | Rita Payan-Carreira (Universidade de Évora)

Vogais | David Orlando Ferreira (Universidade de Évora) (Orientador)
Henrique Mário da Silva Armés () (Arguente)

AGRADECIMENTOS

O primeiro e o mais importante agradecimento vai para a minha mãe. Obrigada mãe, sem ti nada disto seria possível. Obrigada por seres um exemplo de mulher trabalhadora, independente e verdadeira. Obrigada por teres sido tantas vezes o colo que precisava. Obrigada por tudo o que fizeste e fazes por mim, todos os dias.

Em segundo lugar, obrigada aos meus avós paternos, especialmente ao meu avô, por ter sido a figura paterna mais importante da minha vida.

Obrigada à minha melhor amiga, Márcia Gago, que apesar de longe nos últimos anos sei que está sempre a um telefonema de distância. Obrigada por todos estes anos de amizade e cumplicidade. Obrigada por saberes trazer ao de cima o meu lado mais divertido desde o sétimo ano e por estares sempre lá para mim. Já são tantos anos juntas que fazes parte da família.

O meu agradecimento aos meus orientadores, Professor Doutor David Ferreira e Dr. Pedro Requicha. Obrigada Professor David, por ser um exemplo de profissionalismo, por toda a sua paciência comigo, disponibilidade e ajuda preciosa na realização deste trabalho. Sou muito grata por tê-lo tido como professor.

Obrigada Dr. Pedro Requicha por me ter recebido tão bem no estágio, desde o primeiro dia, com toda a boa energia que o caracteriza e por todas as oportunidades de aprendizagem.

Obrigada aos colegas que conheci no Hospital Veterinário do Oeste, por me terem recebido tão bem e integrado na equipa. Um especial agradecimento para Vanessa Costa, Sandy Pedrosa, Inês Frazão e Jéssica Correia por terem tornado a minha estadia na Lourinhã muito mais divertida. Obrigada pela vossa companhia.

Obrigada aos colegas de curso, de CTA e Medicina Veterinária, que se cruzaram comigo e que, em certa altura, foram importantes e moldaram o meu percurso académico. Um obrigado à Sara Santos, por ser tão boa colega. Tenho a certeza de que este curso teria sido muito mais difícil de ultrapassar sem ti. Um enorme obrigado à colega e amiga Rita Rocha. Obrigada a ti Rita e à tua família por tantas vezes me terem recebido em vossa casa. Senti-me sempre como se estivesse na minha. Obrigada Rita, por teres sido uma grande companheira de estudo, conselheira e amiga.

RESUMO

O presente relatório representa a conclusão do Estágio Curricular, cuja atividade hospitalar foi realizada no Hospital Veterinário do Oeste. Encontra-se dividido em três partes: casuística, monografia e caso clínico.

Na casuística é feita uma análise estatística dos casos acompanhados.

Na monografia é apresentada uma revisão de literatura sobre as complicações pós-cirúrgicas da osteotomia de nivelamento da meseta tibial (TPLO), em cães. Inclui uma introdução sobre a rutura de ligamento cruzado cranial (LCCr), resumindo a anatomia, patogenia, diferentes tratamentos e prognóstico após a TPLO. A TPLO é uma das opções cirúrgicas atualmente mais utilizada para correção de instabilidade articular do joelho devido a rutura de LCCr. As complicações pós-cirúrgicas da TPLO são descritas detalhadamente.

Na terceira parte, é apresentado um caso clínico de um paciente com rutura de LCCr, que realizou TPLO bilateral (faseada) e que apresentou complicações pós-cirúrgicas *minor* (deiscência de sutura) e *major* (falha de implante).

Palavras-chave: TPLO; ligamento cruzado cranial; complicações; osteotomia de nivelamento; joelho.

Postoperative complications associated with tibial plateau levelling osteotomy (TPLO) surgery

ABSTRACT

This report is intended as a final thesis concerning the curricular traineeship, which was held at Hospital Veterinário do Oeste. It consists in three parts.

Firstly, it is made a statistical analysis of the caseload observed by the trainee.

The second part is a literature review of postoperative complications following tibial plateau levelling osteotomy (TPLO) surgical procedure in dogs. It includes an introduction to cranial cruciate ligament (CrCL) rupture, with short descriptions of the ligament's anatomy and pathology, different treatments, and prognosis after TPLO. Currently, the TPLO is one of the most frequently performed surgical techniques by veterinary surgeons to resolve stifle instability due to CrCL rupture. The TPLO postoperative complications are described in detail.

The last part consists in a case report of a dog that developed minor and major complications following a staged bilateral TPLO: incisional dehiscence and implant failure, respectively.

Key words: TPLO; cranial cruciate ligament; complications; levelling osteotomy; stifle.

ÍNDICE

AGRADECIMENTOS	i
RESUMO.....	ii
ABSTRACT.....	ii
ÍNDICE	iii
ÍNDICE DE GRÁFICOS	vi
ÍNDICE DE TABELAS.....	vi
ÍNDICE DE FIGURAS.....	vii
LISTA DE ABREVIATURAS, SIGLAS E SÍMBOLOS.....	ix
I. INTRODUÇÃO.....	1
II. DESCRIÇÃO DO ESTÁGIO CURRICULAR	2
1. Descrição do local de estágio e corpo clínico	2
2. Descrição das atividades desenvolvidas	3
3. Análise geral da casuística.....	3
3. 1. Distribuição da casuística por espécie animal.....	4
3. 2. Distribuição da casuística por área clínica.....	5
3. 2. 1. Clínica médica	6
3. 2. 1. 1. Cardiologia	7
3. 2. 1. 2. Dermatologia	8
3. 2. 1. 3. Endocrinologia	8
3. 2. 1. 4. Gastroenterologia e glândulas anexas	9
3. 2. 1. 5. Hematologia/Angiologia	10
3. 2. 1. 6. Infeciologia/Parasitologia	11
3. 2. 1. 7. Neurologia	11
3. 2. 1. 8. Odontoestomatologia.....	12
3. 2. 1. 9. Oftalmologia	13
3. 2. 1. 10. Oncologia	13
3. 2. 1. 11. Ortopedia.....	14
3. 2. 1. 12. Otorrinolaringologia.....	15
3. 2. 1. 13. Pneumologia.....	16
3. 2. 1. 14. Ginecologia/ Andrologia/ Obstetrícia	17
3. 2. 1. 15. Toxicologia	17
3. 2. 1. 16. Traumatologia/Medicina de urgência.....	18
3. 2. 1. 17. Urologia	19
3. 2. 2. Clínica cirúrgica	20
3. 2. 2. 1 Cirurgia geral e de tecidos moles	20

3. 2. 2. 2 Cirurgia ortopédica e traumática.....	21
3. 2. 3. Medicina Preventiva.....	22
3. 2. 4. Reavaliação Clínica	23
3. 2. 5. Exames complementares de diagnóstico	24
3. 2. 6. Procedimentos médicos.....	27
3. 2. 7. Comentários	29
III. Monografia.....	30
1. Doença do ligamento cruzado cranial.....	30
1. 1. Definição e patogenia	30
1. 2. Anatomia	30
1. 2. 1. Anatomia e biomecânica do LCCr	30
1. 2. 2. Anatomia radiográfica do joelho	31
1. 2. 3. Anatomia do sistema musculotendinoso, nervos e vasos	32
1. 3. Diagnóstico.....	32
1. 4. Tratamento	34
2. Osteotomia de nivelamento da meseta tibial	36
2. 1. Planeamento pré-cirúrgico	36
2.1.1. Radiografia	36
2.1.2. Técnica cirúrgica	40
2. 2. Recuperação pós-cirúrgica.....	43
2. 4. Prognóstico.....	44
3. Complicações pós-cirúrgicas da TPLO.....	45
3. 1. Complicações pós-cirúrgicas relacionadas com o local cirúrgico ou sutura	46
3. 1. 1. Infecções do local cirúrgico.....	47
3. 1. 1. 1. Infecção associada ao implante	51
3. 1. 1. 2. Osteomielite.....	53
3. 1. 1. 3. Artrite séptica.....	54
3. 1. 1. 4. Tratamentos das infecções e recomendações	54
3. 1. 2. Seroma.....	56
3. 1. 3. Edema e hematoma.....	57
3. 2. Complicações pós-cirúrgicas relacionadas com estruturas anatómicas ósseas e articulares do joelho.....	57
3. 2. 1. Lesões de menisco	58
3. 2. 2. Fratura e tendinopatia patelares	59
3. 2. 3. Luxação de patela.....	60
3. 2. 4. Fratura da tuberosidade tibial	61
3. 2. 5. Fratura de diáfise tibial.....	63
3. 2. 6. Fratura fibular	63
3. 3. Complicações pós-cirúrgicas relacionadas com o implante	64
3. 3. 1. Falha de implante	64
3. 3. 1. 1. Rock-back.....	65

3. 3. 2. Sarcoma associado a implante	66
3. 4. Outras complicações pós-cirúrgicas	67
3. 4. 1. União atrasada	67
3. 4. 2. Instabilidade residual	69
3. 4. 3. Progressão de doença articular degenerativa.....	70
IV. CASO CLÍNICO	76
1. Identificação do paciente.....	76
2. História clínica	76
3. Seguimento do caso	79
4. Complicações pós-cirúrgicas e sua correção.....	80
5. Discussão	82
V. Conclusão	89
VI. Bibliografia.....	91
Anexo I	I
Anexo II	II

ÍNDICE DE GRÁFICOS

Gráfico 1 - Distribuição dos animais acompanhados por espécie (n (Fr)); n (total) = 249.	4
Gráfico 2 - Frequência absoluta dos animais acompanhados por tipo de animal e sexo (exceto em exóticos).	5

ÍNDICE DE TABELAS

Tabela 1 - Distribuição da casuística pelas áreas clínicas principais.	6
Tabela 2 - Distribuição da casuística pelas áreas da clínica médica.	6
Tabela 3 - Distribuição dos casos relativos à especialidade de cardiologia.	7
Tabela 4 - Distribuição dos casos relativos à especialidade de dermatologia.	8
Tabela 5 - Distribuição dos casos relativos à especialidade de endocrinologia.	9
Tabela 6 - Distribuição dos casos relativos à especialidade de gastroenterologia e glândulas anexas.	9
Tabela 7 - Distribuição dos casos relativos à especialidade de hematologia e angiologia.	10
Tabela 8 - Distribuição dos casos relativos à especialidade de infeciologia e parasitologia.	11
Tabela 9 - Distribuição dos casos relativos à especialidade de neurologia.	12
Tabela 10 - Distribuição dos casos relativos à especialidade de odontoestomatologia.	12
Tabela 11 - Distribuição dos casos relativos à área de oftalmologia.	13
Tabela 12 - Distribuição dos casos relativos à especialidade de oncologia.	13
Tabela 13 - Distribuição dos casos relativos à especialidade de ortopedia.	14
Tabela 14 - Distribuição dos casos relativos à especialidade de otorrinolaringologia.	15
Tabela 15 - Distribuição dos casos relativamente à especialidade de pneumologia.	16
Tabela 16 - Distribuição dos casos relativos à especialidade de ginecologia, andrologia e obstetrícia.	17
Tabela 17 - Distribuição dos casos relativos à especialidade de toxicologia.	18
Tabela 18 - Distribuição de casos relativos à especialidade de traumatologia e medicina de urgência.	18
Tabela 19 - Distribuição dos casos relativos à especialidade de urologia.	19
Tabela 20 - Distribuição dos casos relativos à área de clínica cirúrgica.	20
Tabela 21 - Distribuição dos procedimentos cirúrgicos de cirurgia geral e de tecidos moles.	20
Tabela 22 - Distribuição dos procedimentos cirúrgicos de cirurgia ortopédica e traumática.	22
Tabela 23 - Distribuição da casuística na área da medicina preventiva.	23
Tabela 24 - Distribuição dos casos relativos à reavaliação clínica.	23
Tabela 25 - Distribuição dos exames complementares de diagnóstico.	24
Tabela 26 - Distribuição dos procedimentos médicos realizados e/ou assistidos.	27
Tabela 27 - Recuperação após a TPLO: eventos expectáveis até 2 anos após a cirurgia.	43
Tabela 28 - Valor máximo de frequência relativa das complicações pós-cirúrgicas relacionadas com o local cirúrgico ou sutura, reportadas em estudos que realizaram osteotomia de nivelamento da meseta tibial (TPLO) em cães (de 2003 a 2021).	46
Tabela 29 - Critérios para definir uma infecção do local cirúrgico (SSI).	47
Tabela 30 - Sumário de bactérias isoladas a partir da cultura de amostras recolhidas de SSI, em alguns estudos que realizaram osteotomia de nivelamento da meseta tibial (TPLO) em cães.	52
Tabela 31 - Valor máximo de frequência relativa das complicações pós-cirúrgicas relacionadas com estruturas anatómicas ósseas e articulares do joelho, reportadas em estudos que	

realizaram osteotomia de nivelamento da meseta tibial (TPLO) em cães (de 2003 a 2021).	58
Tabela 32 - Valor máximo de frequência relativa das complicações pós-cirúrgicas relacionadas com o implante, reportadas em estudos que realizaram osteotomia de nivelamento da meseta tibial (TPLO) em cães (de 2003 a 2021).	64
Tabela 33 - Valor máximo de frequência relativa de outras complicações pós-cirúrgicas, reportadas em estudos que realizaram osteotomia de nivelamento da meseta tibial (TPLO) em cães (de 2003 a 2021).	67

ÍNDICE DE FIGURAS

Figura 1 – Estruturas anatómicas do aspeto proximal da tibia.	31
Figura 2 – Anatomia radiográfica do joelho de um cão adulto.	31
Figura 3 – Estruturas anatómicas do joelho de cadáver de cão.	32
Figura 4 – Exemplo de <i>sit test</i> positivo, em paciente com rutura de LCCr direito.	33
Figura 5 – Posicionamento correto das mãos para realização do teste de movimento de gaveta cranial.	34
Figura 6 – Posicionamento correto das mãos para realização do teste de compressão tibial. ...	34
Figura 7 – Alteração do TPA com a cirurgia de TPLO.	36
Figura 8 – Exemplo de posicionamento correto para uma projeção craniocaudal do joelho.	37
Figura 9 – Exemplo de posicionamento adequado para realização de projeção radiográfica mediolateral.	37
Figura 10 – Determinação do eixo funcional da tibia: linha desde o ponto médio entre os dois ápices das eminências intercondilares (A) e o centro do talus (B).	38
Figura 11 – Determinação do ângulo da meseta tibial (TPA).	38
Figura 12 – Esquema representativo das medições radiográficas do planeamento pré-cirúrgico.	39
Figura 13 – Imagem ilustrativa de uma projeção mediolateral do joelho, onde, a vermelho, se encontra representada a linha de osteotomia planeada, que deverá interseção o córtex tibial caudal a um ângulo de 90°.	39
Figura 14 – Execução da cirurgia de TPLO.	42
Figura 15 – Representação esquemática da rotação do segmento de osteotomia, de tal forma que os pontos marcados se unam.	42
Figura 16 – Radiografia de paciente que realizou TPLO e que, posteriormente, desenvolveu infeção e sequestro (*).	55
Figura 17 – Exemplo de espessamento do tendão patelar (delimitado pelas linhas vermelhas) e fratura por avulsão do ápex patelar (seta amarela).	59
Figura 18 – Biomecânica do mecanismo extensor.	60
Figura 19 – Exemplo de complicação pós-cirúrgica de fratura de tuberosidade tibial (TT), incluindo radiografias pós-cirúrgicas da TPLO, da cirurgia de revisão e de controlo.	62
Figura 20 – Demonstração da colocação adequada de pin temporário antirotacional (seta preta).	62
Figura 21 – Radiografia demonstrativa de fratura de diáfise tibial (seta azul) devido à colocação de placa inclinada, com parafuso distal muito próximo do córtex cranial tibial (círculo vermelho).	63
Figura 22 – Exemplo de placa de TPLO curva (Biomedrix®), com angulação caudal da porção proximal.	65

Figura 23 – Falha de implante e <i>rock-back</i>	66
Figura 24 – Radiografia demonstrativa do aspeto da tíbia proximal de um cão que desenvolveu osteossarcoma no local onde tinha sido realizado previamente TPLO.....	67
Figura 25 – Cicatrização óssea de osteotomia metafisária após TPLO.	68
Figura 26 – Radiografia demonstrativa de união atrasada, num cão, detetada na consulta de reavaliação após 8 semanas da TPLO (projeção médio-lateral).	68
Figura 27 – Ilustrações explicativas das alterações cinemáticas que ocorrem no <i>pivot shift</i>	69
Figura 28 – Diagrama ilustrativo do desenvolvimento de osteoartrite.	71
Figura 29 – Cão exemplar da raça Pastor Branco Suíço.	76
Figura 30 – Radiografias pré-cirúrgicas do joelho esquerdo.	77
Figura 31 – Radiografias do período pós-cirúrgico imediato, após TPLO o joelho esquerdo.	78
Figura 32 – Radiografia pré-cirúrgica do joelho direito.	80
Figura 33 – Radiografias tiradas no período pós-cirúrgico imediato ao joelho direito.	80
Figura 34 – Projeção radiográfica craniocaudal de falha de implante pós-cirúrgica do joelho direito.	81
Figura 35 – Fotografia intracirúrgica da fratura do segmento de osteotomia.	81
Figura 36 – Radiografias pós-cirúrgicas imediatas da cirurgia de revisão.	82
Figura A1 – Tabela para escolha do tamanho da placa de TPLO, segundo o peso corporal.	I
Figura A2 – Guia rápido para determinação da rotação da meseta tibial, baseado no raio da lâmina da serra de osteotomia e no TPA.	II

LISTA DE ABREVIATURAS, SIGLAS E SÍMBOLOS

≅ - Aproximadamente igual a	EE – Estabilização extracapsular
β - beta	EI – Estabilização intra-articular
® - Marca registada	ESBL – <i>Enterobacter</i> spp. produtor de beta-lactamases de espectro alargado
% - por cento	GABA – ácido gamma-aminobutírico
A-FAST – <i>Abdominal focused assessment sonography in trauma</i>	GME – Meningoencefalomielite granulomatosa
ACTH – Hormona adrenocorticotrófica	HVO - Hospital Veterinário do Oeste
AEMV - Associação de Veterinários de Mamíferos Exóticos	IAI – Infeção associada a implante
AINE – anti-inflamatório não esteroide	L4 – (vacina contra) 4 estirpes de <i>Leptospira</i> spp.
AINEs – anti-inflamatórios não esteroides	LCCr – ligamento cruzado cranial
BUN – azoto ureico	LCP – <i>locking compression plate</i>
CAMV – Centro de Atendimento Médico-Veterinário	LCR – líquido cefalorraquidiano
cCRP – Proteína C reativa canina	MRSA - <i>Staphylococcus aureus</i> resistente à metilina
CCWO – Osteotomia tibial em cunha fechada (<i>Closed Cranial Wedge Osteotomy</i>)	MRSP - <i>Staphylococcus pseudointermedius</i> resistente à metilina
CDC – Centro de Controlo e Prevenção de Doenças	MUO – meningoencefalite de origem desconhecida (<i>Meningoencephalitis of unknown origin</i>)
COX – enzima ciclo-oxigenase	NGF – fator de crescimento do nervo
COX-1 - Ciclo-oxigenase-1	NLE – leucoencefalite necrosante
COX-2 - Ciclo-oxigenase-2	NMDA - N-metil D-Aspartato
CrCL- <i>Cranial cruciate ligament</i>	NME – meningoencefalite necrosante
D1 - Distância da linha perpendicular ao bordo cranial da tibia, entre a inserção do tendão patelar e a linha de osteotomia	OA - Osteoartrite
D2 - distância da linha compreendida entre a inserção do tendão patelar e o ponto de saída cranioproximal da linha de osteotomia	p. ex. – por exemplo
DAD – Doença articular degenerativa	PAAF - punção aspirativa com agulha fina
DHPPi – (vacina contra a) cinomose, hepatite infecciosa, parvovirose e parainfluenza	PCR – <i>Polimerase Chain Reaction</i>
DVG – dilatação volvo gástrico	PGE2 – prostaglandina E2
ECD – Exames complementares de diagnóstico	PO – <i>per os</i>
	q2h – a cada duas horas
	ROM – amplitude de movimento (<i>range of motion</i>)
	SIM – TPLO bilateral simultânea

SSI – infecção do local cirúrgico (*surgical site infection*)
ST – TPLO bilateral faseada
T-FAST – *Thoracic focused assessment sonography in trauma*
TC – Tomografia computadorizada
TCS – Sutura revestida de triclosan (*Triclosan coated suture*)
TECA – Ablação total do canal auditivo externo
TPA – ângulo da meseta tibial (*Tibial Plateau Angle*)
TPLO – Osteotomia de nivelamento da meseta tibial (*Tibial Plateau Leveling Osteotomy*)
TSA – Antibiograma (Teste de Sensibilidade aos Antibióticos)
TT – Tuberosidade tibial
TTA – Avanço da tuberosidade tibial (*Tibial Tuberosity Advancement*)
TTO – Osteotomia tripla tibial (*Triple Tibial Osteotomy*)
UC-II – Colagénio tipo II não desnaturado
vPOP-pro - VetSOS Education Ltd, *veterinary preoperative orthopedic planning software*

I. INTRODUÇÃO

O presente relatório de estágio foi realizado no âmbito da conclusão do Mestrado Integrado em Medicina Veterinária e tem como objetivo descrever a casuística acompanhada pela autora durante o estágio curricular e apresentar uma revisão de literatura sobre as complicações pós-cirúrgicas da técnica de osteotomia de nivelamento da meseta tibial (TPLO), finalizando com a apresentação de um caso clínico sobre o tema.

O estágio curricular foi realizado no Hospital Veterinário do Oeste (HVO), na Lourinhã, no período de 15 de setembro de 2021 a 15 de janeiro de 2022, sob a orientação interna do Professor Doutor David Ferreira e orientação externa do Dr. Pedro Requicha, totalizando 800 horas de atividade hospitalar.

O estágio curricular possibilitou à autora o contato com a área de clínica e cirurgia de animais de companhia e também de animais exóticos (também designados por novos animais de companhia). O estágio curricular foi importante para a autora, na medida em que foi incentivada a desenvolver raciocínio clínico e a fazer revisão e consolidação de conhecimentos teóricos adquiridos no decorrer do curso. Foi ainda possibilitado o desenvolvimento de competências práticas importantes para o futuro exercício da profissão.

A ideia para o tema de monografia surge após o acompanhamento de um caso clínico de um cão com rutura de ligamento cruzado cranial, que realizou duas cirurgias de TPLO e que apresentou complicações pós-cirúrgicas. A TPLO é uma das opções cirúrgicas atualmente mais utilizada para correção de rutura de ligamento cruzado cranial em cães (Duerr *et al.*, 2014). Contudo, esta técnica não é isenta de riscos e pode implicar complicações pós-cirúrgicas consideráveis, pelo que os tutores devem obrigatoriamente conhecê-las, especialmente porque o sucesso da técnica é, muitas vezes, ditado pelo comportamento do tutor em relação à recuperação do seu animal, após a cirurgia. Assim, surge o interesse da autora em perceber quais as complicações pós-cirúrgicas da TPLO, desenvolvendo o tema e apresentando o caso clínico referido.

II. DESCRIÇÃO DO ESTÁGIO CURRICULAR

1. Descrição do local de estágio e corpo clínico

O HVO, situado em Vale de Adares, na Lourinhã, é um hospital veterinário com mais de 13 anos de existência, que recebe cães, gatos ou novos animais de companhia para usufruírem dos seus serviços. Os serviços disponibilizados são variados, nas áreas de ortopedia, neurologia, oncologia, traumatologia, medicina de urgência, medicina interna, oncologia, medicina preventiva, dermatologia, cirurgia, anestesiologia, imagiologia avançada e diagnóstico laboratorial. Adicionalmente, também existem os serviços de endoscopia, cirurgia de mínima invasão e cardiologia (ecocardiografia), realizados por médicos veterinários em regime ambulatório.

À data do estágio curricular, a equipa do HVO contava com pelo menos 16 profissionais, entre eles médicos veterinários, enfermeiras veterinárias, auxiliares veterinárias e rececionistas.

O HVO é composto por dois pisos. No piso térreo, existe uma sala de espera à entrada, a receção, dois consultórios para cães e um consultório para gatos, um pátio exterior, zona de farmácia, sala de ecografia, sala de tomografia computadorizada (TC), sala de revelação de TC, sala de radiografia, sala de cirurgia, sala de lavagem e esterilização de material cirúrgico, sala de internamento de cães, sala de procedimentos não cirúrgicos (para tratamentos de enfermagem, cuidados intensivos ou preparação cirúrgica, conforme a necessidade) com duas mesas de apoio, um monitor multiparamétrico e torre anestésica. Uma das mesas de apoio é convertível em banheira para banhos. Relativamente aos espaços comuns para a equipa, este piso apresenta um balneário misto e uma sala de descanso que inclui a zona de refeições e um espaço equipado com vários livros de interesse médico-veterinário. No piso inferior, existe a sala de internamento de gatos, a sala de internamento de animais com doenças infetocontagiosas, a reserva de banco de sangue, o armazém de produtos e o laboratório. O laboratório é composto por equipamentos que permitem a realização, na hora, de hemogramas, ionogramas, diferentes análises bioquímicas, urianálise, gasometria, provas de coagulação, análises microbiológicas, citologias, entre outras.

A dinâmica do hospital é variável conforme o dia e a casuística, sendo que, geralmente, as cirurgias realizam-se de manhã e as consultas agendadas iniciam-se às 10 horas. Os animais em urgência são submetidos a um processo de triagem à entrada, por um médico veterinário ou por um enfermeiro veterinário quando o primeiro não se encontra disponível, para perceber a gravidade do estado clínico e a priorização destes pacientes relativamente a outros.

O HVO utiliza um sistema informático, designado GuruVet, que permite o acesso aos dados dos tutores e dos pacientes, possibilitando a pronta visualização da história clínica pregressa.

2. Descrição das atividades desenvolvidas

As atividades desenvolvidas durante o estágio curricular foram diversificadas dependendo da casuística diária. À estagiária foi designado um horário igual ao de um médico veterinário, a cada semana. Desta forma, pôde acompanhar as formas de trabalhar de diferentes profissionais e estar mais exposta a diferentes casos consoante a área de maior interesse de cada um deles. Na maioria das cirurgias realizadas durante o estágio, a autora teve a oportunidade de desempenhar o papel de ajudante de cirurgião. Nas cirurgias em que não participou como ajudante de cirurgião, a estagiária teve (quase sempre) a possibilidade de auxiliar na monitorização anestésica e na definição de planos analgésicos e anestésicos dos animais submetidos a cirurgia, TC, radiografia ou outros exames ou procedimentos sob sedação.

Durante as consultas, a autora pôde assistir à interação entre o médico-veterinário e o cliente (tutor), auxiliar na contenção de animais, na aquisição de material necessário ou de medicações. Foi inclusive dada a oportunidade de realizar anamneses e exames físicos em algumas consultas.

Do quotidiano da estagiária fizeram parte atividades como a colocação de cateteres endovenosos, colheita de sangue venoso, urina ou fezes para análise, realização de análises laboratoriais (como hemograma, microhematócrito, bioquímicas, urianálise tipo II, gasometria e provas de coagulação), realização de esfregaços de sangue e citologias (por exemplo, citologias de cerúmen ou de amostras recolhidas por punção aspirativa com agulha fina (PAAF)), preparação dos animais para cirurgia (tricotomia e assepsia), entubação endotraqueal, realização de radiografias, auxílio em TC (por exemplo, na injeção de contraste e monitorização anestésica), auxílio nas ecografias, assistência nos casos de urgência, realização de exames físicos, contenção de animais, monitorização e tratamento dos animais no internamento, administração de fármacos por diferentes vias de administração (sempre sob supervisão médico-veterinária), preparação da alta dos animais (de cirurgias ambulatoriais ou internados), limpeza de suturas e remoção de pontos, mudança e limpeza de camas, alimentação, higienização e passeio dos animais.

3. Análise geral da casuística

Neste ponto é apresentada a análise estatística dos casos acompanhados durante o estágio curricular. Em termos particulares do presente relatório, deve entender-se como “caso” as afeções, cirurgias, consultas de medicina preventiva ou consultas de reavaliação acompanhadas pela autora. É importante referir que o número de casos acompanhados não é correspondente à casuística real do HVO, uma vez que não foram acompanhados todos os casos clínicos que decorreram no período do estágio. Adicionalmente, não corresponde ao número real de pacientes, na medida em que um paciente pode ter sido observado mais do que uma vez, ter apresentado mais do que uma afeção ou ter realizado mais do que uma cirurgia no período do

estágio. A contabilização do número real de pacientes acompanhados pela estagiária, consoante a espécie e sexo é apresentada seguidamente.

Um “caso” foi contabilizado de acordo com a espécie (cães, gatos ou exóticos) e distribuído por área clínica: na Medicina Preventiva se se realizou vacinação, desparasitação e/ou identificação eletrónica; na Clínica Médica, de acordo com a especialidade referente à afeção apresentada pelo paciente, e na Clínica Cirúrgica, se o paciente foi submetido a cirurgia (cirurgia geral e tecidos moles ou cirurgia ortopédica e traumática). A Clínica Médica compreende 17 especialidades (categorizadas pela autora): Cardiologia; Dermatologia; Endocrinologia; Gastroenterologia e glândulas anexas; Hematologia/Angiologia; Infeciologia/Parasitologia; Neurologia; Odontostomatologia; Oftalmologia; Oncologia; Ortopedia; Otorrinolaringologia; Pneumologia; Ginecologia/Andrologia/Obstetrícia; Toxicologia; Traumatologia/Medicina de urgência e, por fim, Urologia. Adicionalmente, criou-se uma categoria, designada por Reavaliação Clínica, se o paciente se apresentava a consulta de reavaliação, como seguimento de caso. Além disto, foram contabilizados os exames complementares de diagnóstico realizados em cada caso, bem como os procedimentos realizados e/ou acompanhados.

A contabilização dos dados referidos anteriormente irá ser apresentada sob a forma de tabelas e gráficos, possibilitando uma análise estatística dos mesmos mais clara e de fácil interpretação. Os casos foram organizados na ferramenta online *Google Sheets*, onde foram elaboradas as tabelas e gráficos. Após a organização dos dados consoante a espécie, foram calculadas as frequências absolutas (n) e, posteriormente, calculadas as frequências relativas (Fr), que correspondem aos valores de n a dividir pelo número total de casos, em percentagem.

A autora irá tecer comentários particulares sobre cada componente da casuística e também um comentário final sobre a sua aquisição de conhecimentos e competências práticas.

3. 1. Distribuição da casuística por espécie animal

Durante o estágio curricular, a autora pode acompanhar um total de 249 animais. Pela análise do Gráfico 1 percebe-se que os cães foram os animais com maior peso na casuística, com uma frequência absoluta (n) de 185 cães, o que corresponde a uma frequência relativa (Fr) de 74,3%. Os gatos tomam o segundo lugar em termos de representatividade na casuística, com n=59 e Fr=23,7%. Os exóticos são os animais menos frequentes na casuística, com um total de apenas 5 animais, correspondendo a uma Fr aproximadamente de 2%.

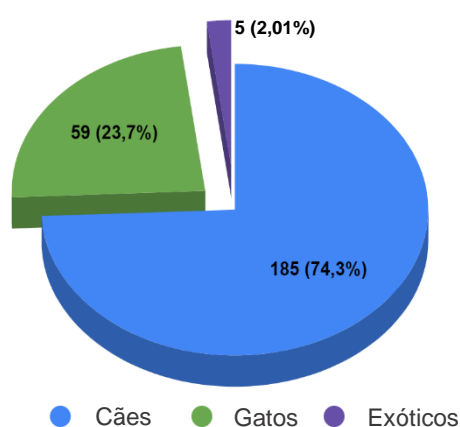


Gráfico 1 - Distribuição dos animais acompanhados por espécie (n (Fr)); n (total) = 249.

A autora tentou perceber se existia alguma diferença entre sexos, em termos de representatividade na casuística acompanhada. O Gráfico 2, mostra o número de animais acompanhados por espécie e sexo (no caso dos cães e gatos). É também discriminado neste gráfico o tipo de animal exótico acompanhado.

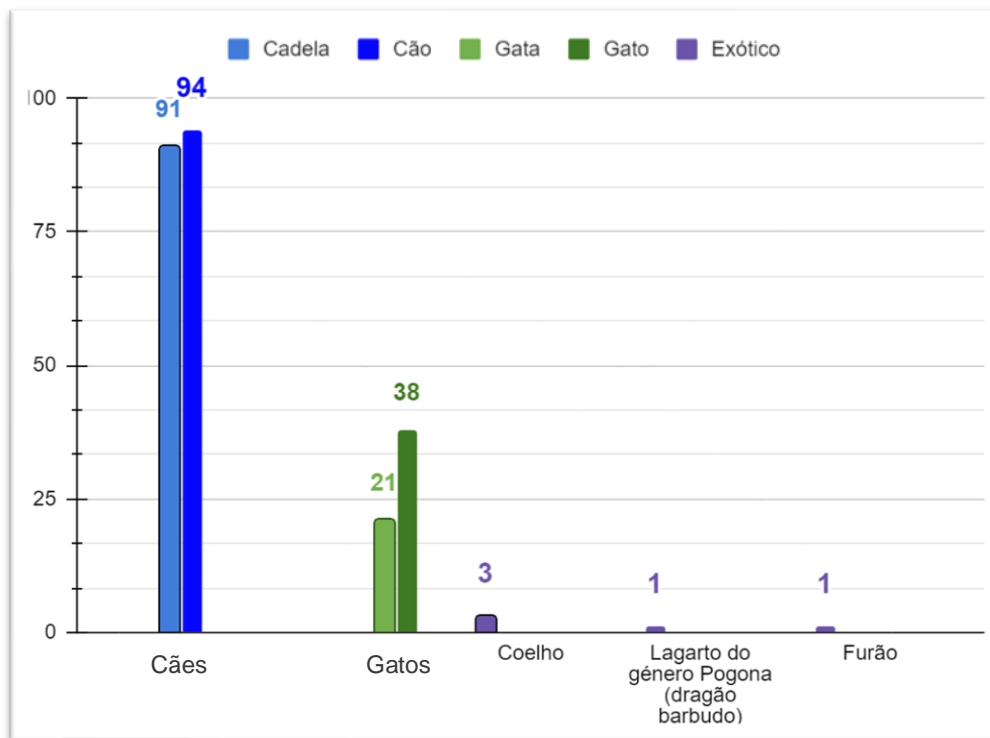


Gráfico 2 - Frequência absoluta dos animais acompanhados por tipo de animal e sexo (exceto em exóticos).

A partir da análise do Gráfico 2, conclui-se que, nos cães, o número de fêmeas e machos acompanhados foi praticamente igual, embora o número de machos (n=94; Fr=50,81%) tenha sido ligeiramente superior ao de fêmeas (n=91; Fr=49,19%). Contudo, nos gatos, observa-se uma maior discrepância, onde o número acompanhado de machos foi consideravelmente superior (n=38; Fr=64,41%) ao número de fêmeas (n=21; Fr=35,59%). Dos animais exóticos acompanhados fazem parte três coelhos, um dragão barbudo e um furão. As consultas de animais exóticos no HVO são da responsabilidade exclusiva da Dr^a. Rita Sousa, que faz parte do conselho administrativo da Associação de Veterinários de Mamíferos Exóticos (AEMV).

3. 2. Distribuição da casuística por área clínica

A distribuição da casuística pelas áreas clínicas principais é apresentada na Tabela 1. Pela análise desta tabela verifica-se que a área de clínica médica foi, indubitavelmente, a área que apresentou uma maior preponderância, representando 67% (aproximadamente) do total da casuística acompanhada (n=274). Por ordem decrescente, segue-se a área de clínica cirúrgica, representando cerca de 18% (n=74) e, em último, a área de medicina preventiva, com os

restantes 15% (aproximadamente; n=59). Os cães apresentaram a maior prevalência nas três áreas clínicas principais, seguindo-se os gatos e os exóticos.

Tabela 1 - Distribuição da casuística pelas áreas clínicas principais.

Áreas Clínicas	C	F	E	n	Fr
Clínica Médica	196	72	6	274	67,32%
Clínica Cirúrgica	54	20	-	74	18,18%
Medicina Preventiva	30	28	1	59	14,50%
Total	280	120	7	407	100,00%

C: cães; **F:** gatos; **E:** exóticos; **n:** frequência absoluta; **Fr:** frequência relativa (percentagem)

3. 2. 1. Clínica médica

Das 17 especialidades da área de clínica médica, apresentadas seguidamente na Tabela 2, a ortopedia foi a especialidade mais acompanhada pela estagiária (representando 13% desta área, aproximadamente), seguida da traumatologia/medicina de urgência (Fr≅11%) e da gastroenterologia e glândulas anexas (Fr≅10%). As especialidades com menor casuística acompanhada foram a odontoestomatologia, a toxicologia e a oftalmologia.

A ortopedia foi a especialidade mais frequentemente acompanhada em cães e a urologia a mais acompanhada em gatos.

O facto da especialidade mais frequentemente acompanhada ter sido a ortopedia pode dever-se ao facto de o HVO ser um hospital de referência na área de ortopedia (e também neurologia), e pelo facto de ser uma especialidade de particular interesse da estagiária, que acompanhou assiduamente o orientador externo (Dr. Pedro Requicha) nesta especialidade.

Tabela 2 - Distribuição da casuística pelas áreas da clínica médica.

Clínica Médica	C	F	E	n	Fr	C (Fr)	F (Fr)	E (Fr)
Cardiologia	9	2	-	11	4,01%	3,28%	0,73%	-
Dermatologia	22	2	-	24	8,76%	8,03%	0,73%	-
Endocrinologia	2	4	1	7	2,55%	0,73%	1,46%	0,36%
Gastroenterologia e glândulas anexas	18	7	1	26	9,49%	6,57%	2,55%	0,36%
Hematologia/Angiologia	12	11	-	23	8,39%	4,38%	4,01%	-
Infeciologia/Parasitologia	4	9	-	13	4,74%	1,46%	3,28%	-
Neurologia	7	-	3	10	3,65%	2,55%		1,09%
Odontoestomatologia	2	3	-	5	1,82%	0,73%	1,09%	-
Oftalmologia	5	1	-	6	2,19%	1,82%	0,36%	-
Oncologia	10	4	-	14	5,11%	3,65%	1,46%	-

Ortopedia	32	3	-	35	12,77%	11,68%	1,09%	-
Otorrinolaringologia	12	3	-	15	5,47%	4,38%	1,09%	-
Pneumologia	6	3	-	9	3,28%	2,19%	1,09%	-
Ginecologia/Andrologia/ Obstetrícia	14	2	-	16	5,84%	5,11%	0,73%	-
Toxicologia	6	-	-	6	2,19%	2,19%	0,00%	-
Traumatologia/Medicina de urgência	26	5	-	31	11,31%	9,49%	1,82%	-
Urologia	9	13	1	23	8,39%	3,28%	4,74%	0,36%
Total	196	72	6	274	100,00%	71,53%	26,28%	2,19%

C: cães; **F:** gatos; **E:** exóticos; **n:** frequência absoluta; **Fr:** frequência relativa (percentagem)

C (Fr): frequência relativa de cães; **F (Fr):** frequência relativa de gatos; **E (Fr):** frequência relativa de exóticos

Na análise que se segue foi adotada a ordem das especialidades de clínica médica, conforme a Tabela 2.

3.2.1.1. Cardiologia

A cardiologia foi uma especialidade pouco acompanhada pela estagiária, tendo representado apenas 4,01% dos casos da área de clínica médica. Ainda assim, a autora teve a oportunidade de acompanhar o serviço de ecocardiografia ambulatoria, prestado pelo Dr. Manuel Monzo, no HVO. Este serviço era muitas vezes requisitado pelo médico-veterinário assistente quando era detetado no exame físico um sopro cardíaco de grau considerável, sobretudo, se um paciente com esta sintomatologia necessitasse de ser submetido a sedação, por exemplo, para a realização de uma cirurgia.

Como é possível constatar pela Tabela 3, nesta especialidade foram acompanhados mais casos de cães (n=9) do que gatos (n=2).

Tabela 3 - Distribuição dos casos relativos à especialidade de cardiologia.

Cardiologia	C	F	n	Fr
Cardiomiopatia hipertrófica	-	1	1	9,09%
Estenose da válvula pulmonar	1	-	1	9,09%
Insuficiência da válvula aórtica	1	-	1	9,09%
Insuficiência da válvula tricúspide	2	-	2	18,18%
Sopro cardíaco	5	1	6	54,55%
Total	9	2	11	100,00%

C: cães; **F:** gatos; **n:** frequência absoluta; **Fr:** frequência relativa (percentagem)

3. 2. 1. 2. Dermatologia

A dermatologia é a quarta especialidade mais frequente na área de clínica médica, provavelmente devido a ser uma especialidade de interesse de duas médicas-veterinárias, da Dra. Inês Frazão e da Dra. Vanessa Fernandes, as quais a estagiária teve a oportunidade de acompanhar diversas vezes, além de que, os problemas dermatológicos são naturalmente frequentes na clínica médica veterinária.

Também nesta especialidade, a casuística de cães superou a de gatos (n=22 e n=2, respetivamente), como se pode verificar pela análise da Tabela 4.

Tabela 4 - Distribuição dos casos relativos à especialidade de dermatologia.

Dermatologia	C	F	n	Fr
Dermatofitose	1	-	1	4,17%
Dermatite	1	-	1	4,17%
Dermatite a <i>Malassezia</i> sp.	1	-	1	4,17%
Seborreia	2	-	2	8,33%
Urticária	1	-	1	4,17%
Nódulos cutâneos	2	1	3	12,50%
Quisto folicular	1	-	1	4,17%
Dermatites aguda húmida (<i>hotspot</i>)	1	-	1	4,17%
Placas	1	-	1	4,17%
Pústula	1	-	1	4,17%
Abcesso subcutâneo por <i>Pseudomonas aeruginosa</i>	-	1	1	4,17%
Piodermatite bacteriana	2	-	2	8,33%
Piodermatite superficial por <i>Streptococcus</i> sp. (SSI superficial)	1	-	1	4,17%
Piogranuloma	1	-	1	4,17%
Eritema espaço interdigital	1	-	1	4,17%
Eritema auricular	3	-	3	12,50%
Pododermatite	2	-	2	8,33%
Total	22	2	24	100,00%

C: cães; **F:** gatos; **E:** exóticos; **n:** frequência absoluta; **Fr:** frequência relativa (percentagem);

SSI: infeção do local cirúrgico

3. 2. 1. 3. Endocrinologia

A estagiária não acompanhou muitos casos de endocrinologia, o que reflete a baixa prevalência desta especialidade na área de clínica médica. Ao contrário da maioria das especialidades acompanhadas, nesta especialidade os casos de gatos (n=4) superaram os casos de cães (n=2) - ver Tabela 5.

Tabela 5 - Distribuição dos casos relativos à especialidade de endocrinologia.

Endocrinologia	C	F	E	n	Fr
Hipertiroidismo	-	2	-	2	28,57%
Hipotiroidismo	1	-	-	1	14,29%
Diabetes mellitus	-	2	-	2	28,57%
Hiperadrenocorticismo	1	-	-	1	14,29%
Hiperestrogenismo	-	-	1	1	14,29%
Total	2	4	1	7	100,00%

C: cães; **F:** gatos; **E:** exóticos; **n:** frequência absoluta; **Fr:** frequência relativa (percentagem)

O hipertiroidismo e a diabetes mellitus são afeções com elevada frequência na medicina felina.

O caso referente a exóticos, refere-se a um caso de um furão fêmea, com diagnóstico de hiperestrogenismo. Este animal apresentava como sintomatologia comportamento agressivo e focos de alopecia. Optou-se por realizar tratamento médico, com colocação de implante subcutâneo de deslorelina (Suprelorin®).

3. 2. 1. 4. *Gastroenterologia e glândulas anexas*

A especialidade de gastroenterologia e glândulas anexas foi a terceira mais acompanhada pela estagiária na área de clínica médica.

Embora a autora reconheça que a síndrome de dilatação volvo gástrico (DVG) deva ser considerada uma urgência em cães, que requer resolução cirúrgica urgente, para efeitos de categorização de casos, a autora preferiu englobá-la na especialidade de gastroenterologia, em vez de na especialidade de medicina de urgência. O caso de DVG ocorreu numa cadela Pastor Alemão e é o mesmo caso reportado adiante, na casuística de cirurgia geral e de tecidos moles.

Como se pode constatar na Tabela 6, também nesta especialidade os casos acompanhados foram superiores nos cães (n=18) comparativamente aos gatos (n=7), em mais do dobro dos casos.

Tabela 6 - Distribuição dos casos relativos à especialidade de gastroenterologia e glândulas anexas.

Gastroenterologia e glândulas anexas	C	F	E	n	Fr
Gastroenterite (Indiscrição alimentar)	1	-	-	1	3,85%
Pancreatite	1	2	-	3	11,54%
Peritonite	-	1	-	1	3,85%
Dilatação volvo gástrico	1	-	-	1	3,85%
Megaesófago	1	-	-	1	3,85%
Shunt Portossistémico	1	-	-	1	3,85%
Hepatomegália	2	-	-	2	7,69%

Massa hepática	1	-	-	1	3,85%
Lipidose hepática	-	1	-	1	3,85%
Esplenomegália	1	-	-	1	3,85%
Hiperplasia nodular esplênica	-	1	-	1	3,85%
Líquido livre abdominal	3	-	-	3	11,54%
Fecaloma de areia	-	-	1	1	3,85%
Impactação dos sacos anais	2	-	-	2	7,69%
Fístula perianal	2	1	-	3	11,54%
Cospos estranhos mineralizados gastrointestinais	1	-	-	1	3,85%
Massa gástrica	-	1	-	1	3,85%
Massa no cólon	1	-	-	1	3,85%
Total	18	7	1	26	100,00%

C: cães; **F:** gatos; **E:** exóticos; **n:** frequência absoluta; **Fr:** frequência relativa (percentagem)

3. 2. 1. 5. Hematologia/Angiologia

Na Tabela 7 encontra-se a distribuição dos casos relativos à área de hematologia e angiologia.

Tabela 7 - Distribuição dos casos relativos à especialidade de hematologia e angiologia.

Hematologia/Angiologia	C	F	n	Fr
Leucopenia	1	1	2	8,70%
com neutropenia	-	1	1	4,35%
com eosinopenia	-	1	1	4,35%
com linfocitopenia	1	-	1	4,35%
Leucocitose	1	1	2	8,70%
com neutrofilia	1	1	2	8,70%
com eosinofilia	1	-	1	4,35%
com basonofilia	-	1	1	4,35%
Policitemia	1	-	1	4,35%
Trombocitopénia	2	1	3	13,04%
Anemia regenerativa	1	-	1	4,35%
Anemia não regenerativa	-	1	1	4,35%
Linfadenomegalia	1	2	3	13,04%
Linfadenopatia mandibular	1	-	1	4,35%
Linfadenopatia retrofaríngea	1	1	2	8,70%
Total	12	11	23	100,00%

C: cães; **F:** gatos; **n:** frequência absoluta; **Fr:** frequência relativa (percentagem)

O caso de policitemia foi descrito num cão que apresentava concomitantemente trombocitopenia. A anemia regenerativa refere-se a um caso de um cachorro com anemia ferropriva. A linfadenomegália refere-se a achados no exame físico. As linfadenopatias aqui apresentadas, foram achados obtidos em tomografias computadorizadas. A casuística acompanhada nesta especialidade foi muito semelhante nas duas espécies.

3.2.1.6. Infeciologia/Parasitologia

A casuística das doenças infecciosas e parasitárias encontra-se descrita na Tabela 8. As doenças infecciosas foram apenas diagnosticadas nos gatos (Fr=9) e as doenças parasitárias (giardiose e leishmaniose) apenas nos cães (n=4).

Tabela 8 - Distribuição dos casos relativos à especialidade de infeciologia e parasitologia.

Infeciologia/Parasitologia	C	F	n	Fr
Peritonite infecciosa felina (PIF)	-	1	1	7,69%
Infeção por Vírus da Imunodeficiência Felina (FIV)	-	3	3	23,08%
Infeção por Vírus da Leucemia Felina (FeLV)	-	2	2	15,38%
Panleucopénia felina	-	1	1	7,69%
Coriza	-	2	2	15,38%
Giardiose	2	-	2	15,38%
Leishmaniose	2	-	2	15,38%
Total	4	9	13	100,00%

C: cães; **F:** gatos; **n:** frequência absoluta; **Fr:** frequência relativa (percentagem)

3.2.1.7. Neurologia

A neurologia também é uma área de interesse da estagiária e é uma especialidade de referência no HVO, com o Dr. Pedro Requicha. Contudo, a estagiária não acompanhou muitos casos desta especialidade, pela razão de não terem sido apresentados muitos animais com problemas neurológicos no HVO, durante o período de estágio.

Dos casos da Tabela 9, a estagiária ressalta o caso de meningoencefalite de origem desconhecida (MUO), que achou particularmente interessante. A MUO engloba três diagnósticos: meningoencefalomielite granulomatosa (GME), a meningoencefalite necrosante (NME) e a leucoencefalite necrosante (NLE). O diagnóstico definitivo é feito por análise histopatológica, o que é impraticável *antemortem*, pelo que, o diagnóstico *antemortem* é presuntivo, baseado na idade, raça, sexo, sinais neurológicos, localização neuroanatômica, imagiologia avançada, análise do líquido cefalorraquidiano (LCR) e pesquisa de agentes infecciosos (Talarico & Schatzberg, 2010). Este caso refere-se a um cão Beagle de 10 meses, cujo diagnóstico foi realizado por exame neurológico, ressonância magnética e, ainda, por

análise e cultura de LCR (no Hospital Veterinário do Restelo). No HVO foi realizado tratamento médico com doses imunossupressoras de prednisolona.

Tabela 9 - Distribuição dos casos relativos à especialidade de neurologia.

Neurologia	C	E	n	Fr
Meningoencefalite de origem desconhecida (MUO)	1	-	1	10,00%
Convulsões	1	-	1	10,00%
Embolia fibrocartilaginosa (com paraparesia dos membros anteriores)	1	-	1	10,00%
Concussão	1	-	1	10,00%
Síndrome vestibular geriátrico	1	-	1	10,00%
Síndrome vestibular periférico	1	-	1	10,00%
Manifestação neurológica de origem indeterminada com apresentação de head tilt e/ou circling	-	3	3	30,00%
Mioclonias generalizadas, estupor, hiperextensão dos 4 membros	1	-	1	10,00%
Total	7	3	10	100,00%

C: cães; **E:** exóticos; **n:** frequência absoluta; **Fr:** frequência relativa (percentagem)

Os casos em exóticos referem-se a coelhos com *head tilt* (e outros com *circling* concomitante). Os dois diagnósticos diferenciais principais, nos casos onde há manifestações neurológicas em coelhos, são a encefalitozoonose (infecção parasitária por *Encephalitozoon cuniculi*) ou a otite média ou interna (Antinoff, 2009). Geralmente, realiza-se uma terapêutica empírica para o primeiro diagnóstico, com anti-inflamatório não esteroide e febendazol (Panacur®), por via oral. Caso não haja melhoria da sintomatologia, então, o próximo passo é realizar TC para descartar a presença de otite média/interna. Não surgiu nenhum caso desta especialidade em gatos.

3.2.1.8. Odontoestomatologia

Esta especialidade foi das menos prevalentes na casuística. Os casos referentes à doença periodontal (n=4) foram casos que foram posteriormente submetidos a destartarização (pela equipa de cirurgia) – ver Tabela 10.

Tabela 10 - Distribuição dos casos relativos à especialidade de odontoestomatologia.

Odontoestomatologia	C	F	n	Fr
Estomatite linfoplasmocitária com focos ulcerados secundários	-	1	1	20,00%
Doença periodontal	2	2	4	80,00%
Total	2	3	5	100,00%

C: cães; **F:** gatos; **n:** frequência absoluta; **Fr:** frequência relativa (percentagem)

O caso de estomatite linfoplasmocitária refere-se a um caso de um gato com diversas úlceras orais, às quais se realizou biópsia e se obteve o diagnóstico por análise histopatológica.

3. 2. 1. 9. Oftalmologia

A baixa prevalência de casos de oftalmologia na casuística de clínica médica pode dever-se ao facto do HVO não ter médicos veterinários nesta especialidade, referenciando normalmente os casos mais complicados para especialistas. Contudo, foram acompanhados mais casos de oftalmologia em cães (n=5) do que em gatos (n=1). Dos casos desta especialidade apresentados na Tabela 11, a estagiária ressalta um caso de descemetocèle, num Bulldog Inglês. O descemetocèle é considerado uma urgência oftalmológica cirúrgica, pelo risco iminente de perfuração corneana. O caso de perfuração corneana num gato foi o caso que aparece descrito adiante, na cirurgia oftalmológica, como tendo realizado enucleação.

Tabela 11 - Distribuição dos casos relativos à área de oftalmologia.

Oftalmologia	C	F	n	Fr
Conjuntivite alérgica	2	-	2	33,33%
Entrópion	1	-	1	16,67%
Perfuração corneana	-	1	1	16,67%
Úlcera de cornea	1	-	1	16,67%
Descemetocèle	1	-	1	16,67%
Total	5	1	6	100,00%

C: cães; **F:** gatos; **n:** frequência absoluta; **Fr:** frequência relativa (percentagem)

3. 2. 1. 10. Oncologia

Os casos acompanhados na especialidade de oncologia corresponderam a 5% da casuística na área de clínica médica. Indubitavelmente, o número de casos acompanhados em cães superou os casos de gatos, em mais do dobro (n=10 e n=4, respetivamente) – ver Tabela 12. O caso de mastocitoma visceral canino foi o caso onde foram acompanhadas duas sessões de quimioterapia (adiante nos procedimentos).

Tabela 12 - Distribuição dos casos relativos à especialidade de oncologia.

Oncologia	C	F	n	Fr
Lipoma	2	3	5	35,71%
Lipossarcoma	1	-	1	7,14%
Osteossarcoma	2	-	2	14,29%
Sarcoma	1	-	1	7,14%
Mastocitoma visceral	1	-	1	7,14%

Mastocitoma cutâneo	1	-	1	7,14%
Hemangiossarcoma	1	-	1	7,14%
Metastização pulmonar	1	-	1	7,14%
Neoplasia secundária em linfonodo submandibular	-	1	1	7,14%
Total	10	4	14	100,00%

C: cães; **F:** gatos; **n:** frequência absoluta; **Fr:** frequência relativa (percentagem)

3.2.1.11. Ortopedia

Na Tabela 13 é possível verificar a variedade de afeções ortopédicas acompanhadas pela estagiária, constatando-se uma prevalência muito superior em cães (n=32) comparada à de gatos (n=3).

As afeções de joelho são as afeções ortopédicas mais frequentes em cães, sendo a rutura de ligamento cruzado cranial a doença de joelho mais frequente no cão (Chiu *et al.*, 2019), o que pode explicar o número de casos acompanhados desta afeção.

Muitas das afeções ortopédicas apresentadas na Tabela 13 foram resolvidas cirurgicamente e surgem descritas adiante, na cirurgia ortopédica e traumática.

Tabela 13 - Distribuição dos casos relativos à especialidade de ortopedia.

Ortopedia		C	F	n	Fr		
Luxação	Patela	Medial	3	-	3	8,57%	
		Bilateral	1	-	1	2,86%	
	Coxofemoral		1	-	1	2,86%	
Hérnia discal	Cervical		1	-	1	2,86%	
	Lombar		1	-	1	2,86%	
Protrusão discal crónica		1	-	1	2,86%		
Fratura	Crânio		2	-	2	5,71%	
	Corpo de vértebra		1	-	1	2,86%	
	Mandíbula		1	-	1	2,86%	
	Pélvis		1	-	1	2,86%	
	Fémur	Epífise distal (Salter Harris tipo II)		-	1	1	2,86%
		Fise da cabeça		-	1	1	2,86%
		Diáfise		1	-	1	2,86%
	Epífise distal de rádio		1	-	1	2,86%	
	Diáfise de úmero		-	1	1	2,86%	
	Costelas		1	-	1	2,86%	
Tendinite de ombro		1	-	1	2,86%		
Displasia de anca		1	-	1	2,86%		

Doença articular degenerativa		2	-	2	5,71%
Osteófitos		1	-	1	2,86%
Panosteíte		1	-	1	2,86%
Rutura de ligamento cruzado cranial		3	-	3	8,57%
Artrite infecciosa por <i>Staphylococcus</i> spp.		1	-	1	2,86%
Efusão articular	Joelho	1	-	1	2,86%
	Carpo e articulação tibio-társica (4 membros)	1	-	1	2,86%
Fístula (infecção associada a implante - placa de artrodese do cotovelo)		1	-	1	2,86%
Infecção associada a implante por <i>Staphylococcus aureus</i> resistente à meticilina		1	-	1	2,86%
União atrasada, osteomielite, infecção associada a implante por <i>Enterobacter</i> spp. produtor de beta-lactamases de espectro alargado		1	-	1	2,86%
Espondilose		1	-	1	2,86%
Total		32	3	35	100,00%

C: cães; F: gatos; n: frequência absoluta; Fr: frequência relativa (percentagem)

3. 2. 1. 12. Otorrinolaringologia

A otorrinolaringologia é uma especialidade com um peso de cerca de 5,5% na casuística acompanhada na área de clínica médica. Pela análise da Tabela 14 verifica-se que os casos em cães foram superiores do que em gatos (n=12 e n=3, respetivamente).

Tabela 14 - Distribuição dos casos relativos à especialidade de otorrinolaringologia.

Otorrinolaringologia		C	F	n	Fr
Otite externa	Bacteriana	1	-	1	6,67%
	por <i>Malassezia</i> spp.	4	-	4	26,67%
	Mista*	3	-	3	20,00%
Otite média crónica por <i>Streptococcus</i> spp.		-	1	1	6,67%
Otohematoma		1	-	1	6,67%
Estenose do canal auditivo		1	-	1	6,67%
Pólipo nasofaríngeo felino		-	1	1	6,67%
Rinite	Inflamatória mista (neutrófilos, eosinófilos, linfócitos e plasmócitos) com edema marcado da submucosa	1	-	1	6,67%
	de origem indeterminada	-	1	1	6,67%
Massa na fossa nasal		1	-	1	6,67%
Total		12	3	15	100,00%

C: cães; F: gatos; n: frequência absoluta; Fr: frequência relativa (percentagem):

* sobrecrescimento bacteriano e de *Malassezia* spp.

O caso de otite média crônica por *Streptococcus* spp. é o mesmo caso com diagnóstico de pólipos nasofaríngeos felinos. O primeiro deve-se provavelmente a uma consequência do segundo. Este diagnóstico foi concluído por análise histopatológica de biópsia obtida na cirurgia de ablação total do canal auditivo externo (TECA) e osteotomia ventral e lateral da bolha timpânica (LBO) (referida adiante na cirurgia ortopédica e traumática). Antes da cirurgia, foi realizada tomografia computadorizada ao crânio e também otoscopia bilateral com lavagem profunda de ouvidos.

O HVO recruta os serviços ambulatoriais de referência de mínima invasão veterinária – cirurgia, endoscopia e radiologia intervencionista – prestados pelo Dr. Fausto Brandão. No âmbito destes serviços, foi possível o diagnóstico de rinite inflamatória mista, pela realização de rinoscopia com recolha de amostra de muco nasofaríngeo para citologia e cultura.

Foi dada autonomia à estagiária para realizar citologias de cerúmen a fim de perceber a etiologia dos casos de otites, concluindo-se que a causa era uma infecção bacteriana, infecção por *Malassezia* spp. ou infecção mista.

3.2.1.13. Pneumologia

A pneumologia foi uma especialidade com uma prevalência de cerca de 3,3% na casuística. Também nesta especialidade foram acompanhados casos que recorreram aos serviços ambulatoriais do Dr. Fausto Brandão, para diagnóstico do síndrome obstrutivo das vias aéreas dos braquicéfalos. Tal como na maioria das especialidades da área de clínica médica, também aqui o número de casos acompanhados em cães foi superior ao de gatos (n=6 e n=3, respetivamente) – ver Tabela 15.

Tabela 15 - Distribuição dos casos relativamente à especialidade de pneumologia.

Pneumologia		C	F	n	Fr
Síndrome Obstrutivo das Vias Aéreas dos Braquicéfalos	Colapso de brônquio principal devido a broncomalácia	1	-	1	11,11%
	Colapso de laringe, laringomalácia, epiglote crónica com deformação epiglótica	1	-	1	11,11%
Asma felina e bronquite crónica		-	1	1	11,11%
Pneumotórax		1	-	1	11,11%
Epistáxis		-	1	1	11,11%
Colapso de traqueia		1	-	1	11,11%
Calcificação dos anéis traqueais		1	-	1	11,11%
Acidose respiratória		-	1	1	11,11%
Massa em lobo pulmonar		1	-	1	11,11%
Total		6	3	9	100,00%

C: cães; **F:** gatos; **n:** frequência absoluta; **Fr:** frequência relativa (percentagem)

3. 2. 1. 14. Ginecologia/ Andrologia/ Obstetrícia

A distribuição dos casos relativos à especialidade de ginecologia, andrologia e obstetrícia encontram-se descritos na Tabela 16. Foram acompanhados 16 casos nesta especialidade, 14 em cães e apenas 2 em gatos.

Os casos de criptorquidismo foram resolvidos cirurgicamente no HVO e são contabilizados também na cirurgia geral e de tecidos moles. A distócia e morte fetal intrauterina remetem para o mesmo caso, de uma cadela de raça Labrador Retriever, que foi posteriormente submetida a cirurgia de ovariectomia (contabilizada adiante na casuística de cirurgia geral e de tecidos moles).

Tabela 16 - Distribuição dos casos relativos à especialidade de ginecologia, andrologia e obstetrícia.

Ginecologia/ Andrologia/ Obstetrícia	C	F	n	Fr
Hiperplasia Prostática Benigna	2	-	2	12,50%
Prostatite	1	-	1	6,25%
Criptorquidismo	1	1	2	12,50%
Morte fetal intrauterina	1	-	1	6,25%
Morte neonatal	1	-	1	6,25%
Distócia	1	-	1	6,25%
Nódulo mamário	2	1	3	18,75%
Inflamação piogranulomatosa prepucial	1	-	1	6,25%
Mastite	1	-	1	6,25%
Hérnia perineal	2	-	2	12,50%
Hérnia inguinal	1	-	1	6,25%
Total	14	2	16	100,00%

C: cães; F: gatos; n: frequência absoluta; Fr: frequência relativa (percentagem)

3. 2. 1. 15. Toxicologia

Durante o estágio não surgiram muitos casos de toxicologia no HVO, o que explica a sua baixa prevalência na casuística. Apenas foram acompanhados 6 casos e em cães (ver Tabela 17). A maioria ocorreu pela administração incorreta por parte dos tutores, das doses, no caso do paracetamol, ou do fármaco, no caso ibuprofeno (anti-inflamatório não esteroide (AINE)) em vez de paracetamol.

Tabela 17 - Distribuição dos casos relativos à especialidade de toxicologia.

Toxicologia	C	n	Fr
Intoxicação por anti-inflamatório não esteroide (AINE)	1	1	16,67%
Intoxicação por paracetamol	2	2	33,33%
Intoxicação por contato com larva <i>Thaumetopoea pityocampa</i> (procecionária)	2	2	33,33%
Reação adversa a injetável com necrose cutânea	1	1	16,67%
Total	6	6	100,00%

C: cães; **n:** frequência absoluta; **Fr:** frequência relativa (percentagem)

3. 2. 1. 16. Traumatologia/Medicina de urgência

A especialidade de traumatologia e medicina de urgência teve um peso de cerca de 11,3% na casuística acompanhada na área de clínica médica. Os casos em cães foram bastante superiores aos de gatos (n=26 e n=5, respetivamente) - ver Tabela 18.

Tabela 18 - Distribuição de casos relativos à especialidade de traumatologia e medicina de urgência.

Traumatologia/ Medicina de urgência		C	F	n	Fr
Ataque/ Mordedura de cão		8	-	8	25,81%
Ataque/ Mordedura de cão com enfisema subcutâneo		1	-	1	3,23%
Trauma por acidente rodoviário		6	1	7	22,58%
Trauma por acidente rodoviário com rutura de bexiga (uroabdómen e hemoabdómen)		1	-	1	3,23%
Queda em altura		-	1	1	3,23%
Lacerações cutâneas por trauma		2	-	2	6,45%
Escoriações por trauma		1	-	1	3,23%
Cicatrização atrasada de ferida resultante de trauma		1	-	1	3,23%
Síndrome de resposta inflamatória sistémica		1	-	1	3,23%
Cetoacidose diabética		-	1	1	3,23%
Paragem cardiorespiratória		2	1	3	9,68%
Hematoma	Abdominal	-	1	1	3,23%
	Cervical	1	-	1	3,23%
	Membro posterior	1	-	1	3,23%
	Labial	1	-	1	3,23%
Total		26	5	31	100,00%

C: cães; **F:** gatos; **n:** frequência absoluta; **Fr:** frequência relativa (percentagem)

A maior parte dos casos desta especialidade foram casos de cães que sofreram ataques/mordeduras de cães maiores (n=9), muitos deles com lacerações cutâneas.

O facto de o HVO estar localizado perto de uma estrada de transição de localidades, entre Lourinhã e Peniche, com elevado tráfego de veículos, provavelmente influenciou o número de casos acompanhados de trauma por acidente rodoviário (7 cães e 1 gato).

3. 2. 1. 17. Urologia

A especialidade de urologia foi a especialidade com maior prevalência casuística em gatos, sendo o número de casos superior nesta espécie do que nos cães (n=13 e n=9, respetivamente) - ver Tabela 19.

Tabela 19 - Distribuição dos casos relativos à especialidade de urologia.

Urologia	C	F	E	n	Fr
Doença renal crónica	1	4	-	5	21,74%
Infeção urinária por <i>Escherichia coli</i>	2	-	-	2	8,70%
Hematúria	1	1	-	2	8,70%
Polaquiúria	1	3	-	4	17,39%
Anúria	-	1	-	1	4,35%
Glicosúria	-	2	-	2	8,70%
Cristalúria de estruvite	-	1	-	1	4,35%
Hidronefroze	1	-	-	1	4,35%
Hidroureter	1	-	-	1	4,35%
Ureterocele intravesical	1	-	-	1	4,35%
Ureter ectópico intramural	1	-	-	1	4,35%
Urolitíase	-	-	1	1	4,35%
Cistite idiopática felina	-	1	-	1	4,35%
Total	9	13	1	23	100,00%

C: cães; **F:** gatos; **E:** exóticos; **n:** frequência absoluta; **Fr:** frequência relativa (percentagem)

O caso de urolitíase, em exóticos, refere-se a um caso de um coelho, diagnosticado por radiografia (de corpo inteiro), com a identificação de aglomerado radiopaco vesical. Esta é uma afeção relativamente frequente em coelhos, sendo os urólitos geralmente constituídos por carbonato de cálcio, devido ao excesso de cálcio na dieta (Rodrigues *et al.*, 2019). O tratamento consistiu na movimentação e expulsão dos urólitos por meio de algaliação para hidropulsão retrógrada associada a lavagem vesical agressiva com soro fisiológico morno.

O caso de hidronefroze, hidroureter e ureterocele intravesical pertencem ao mesmo animal - um cão - que apresentava ureter ectópico intramural, diagnosticado por TC realizada no HVO.

3. 2. 2. Clínica cirúrgica

A estagiária assistiu como ajudante de cirurgião na maioria dos casos, a um total de 74 procedimentos cirúrgicos, distribuídos maioritariamente na área de cirurgia geral e de tecidos moles (Fr=79,73%), seguidos pela área de cirurgia ortopédica e traumática (Fr=20,27%) - ver Tabela 20. Foram realizadas mais do dobro de cirurgias em cães do que em gatos (n=54 e n=20, respetivamente).

Tabela 20 - Distribuição dos casos relativos à área de clínica cirúrgica.

Clínica Cirúrgica	C	F	n	Fr
Cirurgia geral e de tecidos moles	43	16	59	79,73%
Cirurgia ortopédica e traumática	11	4	15	20,27%
Total	54	20	74	100,00%

C: cães; **F:** gatos; **n:** frequência absoluta; **Fr:** frequência relativa (percentagem)

3. 2. 2. 1 Cirurgia geral e de tecidos moles

Nesta área cirúrgica existiram dois procedimentos eletivos que ocuparam maior peso na casuística. A ovariectomia foi a técnica mais assistida pela estagiária, contabilizando 33,9% dos procedimentos cirúrgicos realizados, com maior prevalência em cadelas (n=16) do que em gatas (n=4) - ver Tabela 21. O segundo procedimento mais realizado foi a orquiectomia (Fr=27,11%), com um total de 16 casos (incluindo aqueles que eram criptorquídicos), tendo sido realizadas 11 orquiectomias em cães e 5 em gatos.

Tabela 21 - Distribuição dos procedimentos cirúrgicos de cirurgia geral e de tecidos moles.

Cirurgia geral e de tecidos moles		C	F	n	Fr
Cirurgia oftalmológica	Enucleação	-	1	1	1,69%
Cirurgia do pavilhão auricular	Resolução de otomatomia	1	-	1	1,69%
Cirurgia oral	Destarização	2	2	4	6,78%
	Extração dentária de dentes decíduos	1	-	1	1,69%
	Extração dentária	-	1	1	1,69%
Cirurgia do estômago	Resolução de dilatação volvo gástrico	1	-	1	1,69%
Cirurgia do Sistema hemolinfático	Esplenectomia	1	-	1	1,69%
Cirurgia de bexiga	Cistorrafia	1	-	1	1,69%
Cirurgia do Sistema reprodutor e genital	Ovariectomia	16	4	20	33,90%
	Mastectomia radical	1	-	1	1,69%
	Mastectomia parcial	1	1	2	3,39%
	Cesariana	1	-	1	1,69%
	Orquiectomia pré-escrotal	10	-	10	16,95%
	Orquiectomia escrotal	-	4	4	6,78%

	Orquiectomia de testículo abdominal por laparotomia	-	1	1	1,69%
	Orquiectomia de testículo subcutâneo inguinal através incisão pré-escrotal	1	-	1	1,69%
Cirurgia da pele e tecidos anexos	Exérese de pequenas e grandes massas	2	2	4	6,78%
	Limpeza cirúrgica de lacerações cutâneas	1	-	1	1,69%
	Flap tubular de padrão axial da artéria torácica lateral	1	-	1	1,69%
	Remoção de pragana	2	-	2	3,39%
Total		43	16	59	100,00%

C: cães; F: gatos; n: frequência absoluta; Fr: frequência relativa (percentagem)

3. 2. 2. 2 Cirurgia ortopédica e traumática

Nesta área de clínica cirúrgica, pode-se concluir, pela análise da Tabela 22, que os procedimentos cirúrgicos assistidos foram bastante diversificados. Contabilizando em conjunto os procedimentos englobados na osteossíntese de fraturas, verifica-se que esta foi o tipo de cirurgia ortopédica mais realizada, representando um total de 6 casos (Fr=40,02%).

Apesar do interesse da estagiária nesta área clínica cirúrgica e da elevada casuística de ortopedia na área de clínica médica (em cães, sobretudo), a cirurgia ortopédica e traumática apenas representou cerca de 20% do total de procedimentos cirúrgicos assistidos (ver Tabela 20).

A remoção de implante foi a única cirurgia ortopédica que se repetiu (n=2). Nos dois casos descritos, a remoção de implante foi a escolha terapêutica para resolução de infecção associada a implante. Num dos casos havia apresentação radiográfica de união atrasada e osteomielite, tendo sido feita cultura e antibiograma (TSA), com resultado positivo de infecção por *Enterobacter* spp. produtor de beta-lactamases de espectro alargado (ESBL), sensível apenas a amicacina. No segundo caso, o cão não apresentava sinais radiográficos de infecção, mas apresentava claudicação persistente. Nesta cirurgia foi feita também cultura e TSA e o resultado foi uma infecção por *Staphylococcus aureus* resistente à metilina (MRSA). Optou-se por realizar antibioterapia com marbofloxacina, à qual era sensível.

Das cirurgias ortopédicas realizadas, a estagiária ressalta o caso de um cão, Pastor Branco Suíço, que realizou osteotomia de nivelamento de meseta tibial (TPLO) e que apresentou complicações pós-cirúrgicas, sendo, portanto, este o caso que originou o tema do presente relatório e que é descrito adiante, na apresentação do caso clínico.

Tabela 22 - Distribuição dos procedimentos cirúrgicos de cirurgia ortopédica e traumática.

Cirurgia ortopédica e traumática		C	F	n	Fr	
Resolução de	Luxação de patela: sulcoplastia em cunha com embriçamento lateral e sutura do retináculo de forma lateral	1	-	1	6,67%	
	Rutura de ligamento cruzado cranial: osteotomia de nivelamento da meseta tibial	1	-	1	6,67%	
Osteossíntese de fratura de	Fémur	Fise da cabeça do fémur e epífise distal (Salter Harris tipo II)	-	1	1	6,67%
		Diáfise (fratura oblíqua)	1	-	1	6,67%
		Diáfise em vara verde	1	-	1	6,67%
	Epífise distal de rádio		1	-	1	6,67%
	Diáfise de úmero		-	1	1	6,67%
	Mandíbula		1	-	1	6,67%
Biópsia óssea (ílio)		1	-	1	6,67%	
<i>Ventral slot</i>		1	-	1	6,67%	
Hemilaminectomia lombar		1	-	1	6,67%	
Ablação total do canal auditivo e osteotomia lateral e ventral da bolha timpânica		-	1	1	6,67%	
Remoção de fixador externo		-	1	1	6,67%	
Remoção de implante		2	-	2	13,33%	
Total		11	4	15	100,00%	

C: cães; **F:** gatos; **n:** frequência absoluta; **Fr:** frequência relativa (percentagem)

3. 2. 3. Medicina Preventiva

A estagiária acompanhou três tipos de procedimentos médico-veterinários na área de medicina preventiva, cuja distribuição casuística se encontra na Tabela 23. A desparasitação (somando a desparasitação interna e externa) representou a maior parte da casuística desta área clínica, contabilizando cerca de 44%. Segue-se a vacinação, que contabilizou cerca de 42%. Verifica-se, também, que foram vacinados o dobro de cães comparativamente aos gatos (n=16 e n=8, respetivamente). A identificação eletrónica foi o ato com menos expressão na casuística, tendo sido apenas acompanhada em gatos.

A identificação eletrónica inclui-se na área de medicina preventiva uma vez que é obrigatória em cães, gatos e fúões, de acordo com o Decreto-Lei N.º 82/2019 – Diário da República N.º 121/2019, Série I de 2019-06-27. A execução, por parte do médico veterinário, de vacinação antirrábica (em cães) ou de outros atos de profilaxia médica declarados obrigatórios, nas espécies referidas anteriormente, depende de ser assegurado que o animal está previamente identificado.

Tabela 23 - Distribuição da casuística na área da medicina preventiva.

Medicina Preventiva		C	F	E	n	Fr
Vacinação		16	8	1	25	42,37%
Desparasitação	Interna	7	6	-	13	22,03%
	Externa	7	6	-	13	22,03%
Identificação eletrónica		-	8	-	8	13,56%
Total		30	28	1	59	100,00%

C: cães; **F:** gatos; **E:** exóticos; **n:** frequência absoluta; **Fr:** frequência relativa (percentagem)

A vacinação de cães acompanhada incluiu a administração de vacinas: antirrábica, contra a cinomose, hepatite infecciosa, parvovirose, parainfluenza (DHPPi) e leptospirose (L4), contra a traqueobronquite infecciosa, e vacina de prevenção da leishmaniose. A vacinação de gatos acompanhada incluiu a administração de vacinas contra: calicivírus felino, rinotraqueíte viral felina, panleucopénia felina e leucemia felina. A única vacina acompanhada em exóticos foi a administração de vacina contra a cinomose num furão.

3. 2. 4. Reavaliação Clínica

Esta categoria foi criada pela autora para contabilizar os seguimentos de caso, englobando, de acordo com a Tabela 24, consultas de medicina interna para controlo analítico, consultas de reavaliação após uma cirurgia eletiva ou ortopédica, consultas de controlo de dor e, ainda, consultas de controlo de problemas dermatológicos alérgicos com prurido. Esta categoria é criada com o intuito da não repetição do mesmo caso na clínica médica ou cirúrgica.

Os casos de reavaliação de medicina interna compreendem consultas de controlo analítico com realização de hemograma e análises bioquímicas, por exemplo, em casos de doentes renais, doentes hipertiroideus, doentes com shunt portossistémico, entre outros.

Tabela 24 - Distribuição dos casos relativos à reavaliação clínica.

Reavaliação Clínica	C	F	n	Fr
Medicina Interna	16	5	21	32,81%
Pós-cirurgia eletiva	13	5	18	28,13%
Pós-cirurgia ortopédica	15	1	16	25,00%
Controlo de dor	7	-	7	10,94%
Controlo alergia/prurido	2	-	2	3,13%
Total	53	11	64	100,00%

C: cães; **F:** gatos; **n:** frequência absoluta; **Fr:** frequência relativa (percentagem)

Os casos de reavaliação pós-cirúrgicos de cirurgias eletivas consistiram, muitas vezes, na reavaliação da sutura, com limpeza e assepsia da mesma, remoção de pontos ou colocação de grafos, conforme necessário.

Os casos de reavaliação de cirurgias ortopédicas consistiram também na reavaliação da sutura e em controlos radiográficos.

Os casos de controlo de dor, foram consultas de reavaliação, normalmente, de cães geriátricos, com doença articular degenerativa, que se apresentaram à consulta com ortopedista para administração de bedinvetmab (Librela®, um anticorpo monoclonal canino), prescrição de condroprotetores e aconselhamento dos tutores, por exemplo, sobre a dieta e exercício do seu animal.

Por fim, o controlo de prurido, foram consultas de reavaliação dermatológica associadas a processos alérgicos com prurido, como nos casos de dermatite atópica, com administração de lokivetmab (Cytopoint®, um anticorpo monoclonal caninizado contra a interleucina-31 de cães) ou prescrição de outro fármaco para diminuição do prurido, como o oclacitinib (Apoquel®).

3. 2. 5. Exames complementares de diagnóstico

A Tabela 25 ilustra a panóplia de exames complementares de diagnóstico (ECD) possíveis de serem realizados ou pedidos no HVO. Os ECD de imagiologia (em conjunto), foram os exames mais frequentes (Fr=29,27%), compostos maioritariamente por radiografias (Fr=13,11%), seguidos pela ecografia (Fr=9,69%) e pela tomografia computadorizada (Fr=5,21%).

Tabela 25 - Distribuição dos exames complementares de diagnóstico.

Exames complementares de diagnóstico		C	F	E	n	Fr	
Análises clínicas	Microhematócrito	11	10	1	22	3,95%	
	Hemograma	37	17	-	54	9,69%	
	Glucose (com glucómetro)	12	1	-	13	2,33%	
	Ionograma	11	1	-	12	2,15%	
	Gasimetria	4	2	-	6	1,08%	
	Bioquímicas	Painel pré-cirúrgico	27	14	-	155	27,83%
		Alanina aminotransferase (ALT) (transaminase glutâmico – pirúvica (GGT))	12	2	-		
		Fosfatase alcalina (ALP)	11	-	-		
		Albumina	8	2	-		
		Proteína C reativa canina (cCRP)	7	-	-		
		Lactato	1	-	-		
		Bilirrubina	1	-	-		
		Creatinina	16	8	-		
		Azoto ureico (BUN)	3	2	-		
		Fósforo inorgânico	3	1	-		
		Cálcio (total)	1	-	-		
		Dimetilarginina simétrica (SDMA) ¹	1	1	-		
Colesterol total	1	-	-				
Cortisol basal ¹	2	-	-				
Ácidos biliares	6	-	-				

		Amônia (NH3)	2	-	-		
		Lipase pancreática canina (cPLi) ¹	1	-	-		
		Lipase pancreática felina (fPLi) ¹	-	1	-		
		Lipase DGGR ¹	2	-	-		
		Frutosamina ¹	-	1	-		
		Tiroxina (T4) total	5	5	-		
		Hormona estimulante da tiroide (TSH)	5	-	-		
		Rácio proteína/creatinina urinário (Racio UPC) ¹	1	1	-		
		Rácio cortisol-creatinina urinário (UCCR) ¹	1	-	-		
	Provas de coagulação (tempo de protrombina - TP - e tempo de tromboplastina parcial ativada - aPTT)		4	-	-	4	0,72%
	Urianálise	Urina tipo I	-	1	-	18	3,23%
		Urina tipo II	8	9	-		
	Esfregaço de sangue		4	1	-	5	0,90%
	Análise de líquido peritoneal		1	-	-	1	0,18%
Imagiologia	Radiografia	Cervical com e sem contraste	1	-	-	73	13,11%
		Cervical	-	1	-		
		Tórax	19	13	-		
		Abdómen	10	5	-		
		Pélvis	6	1	-		
		Coxa	4	2	-		
		Joelho	3	-	-		
		Carpo	3	1	-		
		Tarso	2	-	-		
	Corpo inteiro	-	-	2			
	Ecografia	Abdominal	8	3	-	54	9,69%
		A-FAST	28	12	-		
		T-FAST	2	-	-		
		Ocular	-	1	-		
	Tomografia computadorizada (TC)	Crânio	4	1	-	29	5,21%
		Ombros	2	-	-		
		Cervical	-	1	-		
		Tórax	6	2	-		
		Abdómen	6	-	-		
		Coluna vertebral	2	-	-		
		Pélvis	2	-	-		
		Membro posterior	1	-	-		
		Membro anterior	1	-	-		
	TC com Mielografia	1	-	-			
	Ressonância Magnética ²		1	-	-	1	0,18%
	Ecocardiografia*		3	1	-	4	0,72%
	Laringoscopia*		1	-	-	1	0,18%

	Rinoscopia*	1	-	-	1	0,18%	
	Exame otoscópico	6	-	-	6	1,08%	
	Exame de palpação retal	1	-	-	1	0,18%	
Histopatologia e microbiologia	Biópsia	Biópsia de lesão	-	2	-	5	0,90%
		Biópsia excisional	-	1	-		
		Biópsia por rinoscopia	1	-	-		
		Biópsia de transição mucocutânea com punch	1	-	-		
	Citologia	Citologia por zaragatoa	9	-	-	24	4,31%
		Citologia por aposição	1	-	-		
		Citologia de raspagem cutânea profunda	1	-	-		
		Citologia por PAAF de nódulo cutâneo	8	1	-		
		Citologia por PAAF ecoguiada de massa abdominal	2	1	-		
		Citologia por PAAF intrabucal de laringe	-	1	-		
	Análise histopatológica de amostra biológica ¹		4	4	-	8	1,44%
	Cultura e TSA ¹ (envio de amostra em zaragatoa em meio de transporte)		5	2	-	7	1,26%
Urocultura e TSA ¹ (envio de amostra de urina colhida por cistocentese)		5	7	-	12	2,15%	
Análise de líquido cefalorraquidiano (LCR) ²		1	-	-	1	0,18%	
Imunologia	Medição de anticorpos anti-recetores de acetilcolina ¹	1	-	-	2	0,36%	
	Testes intradérmicos ²	1	-	-			
Testes oftalmológicos	Teste de Schirmer	1	-	-	4	0,72%	
	Teste de fluoresceína	3	-	-			
Testes dermatológicos	Lâmpada de Wood	1	-	-	3	0,54%	
	Cultura fúngica (Dermatophyte test medium - DTM)	2	-	-			
Testes endócrinos	Medição da curva de glicémia (q2h)	-	1	-	3	0,54%	
	Teste de estimulação da hormona adrenocorticotrófica (ACTH) ¹	1	-	-			
	Teste de supressão de doses baixas de dexametasona (LDDST) ¹	1	-	-			
Testes rápidos	FIV/FeLV	-	5	-	9	1,62%	
	Leishmania	1	-	-			
	Pancreatite (fPLI/cPLI)	1	1	-			
	Tipificação de sangue canino	1	-	-			
Biologia molecular	Pesquisa de hemoparasitas por PCR (amostra de líquido sinovial) ¹	1	-	-	1	0,18%	
Exame neurológico		6	3	-	9	1,62%	
Exame ortopédico	Sem sedação	5	1	-	9	1,62%	
	Sob sedação	3	-	-			
Total		400	154	3	557	100,00%	

C: cães; **F:** gatos; **E:** exóticos; **n:** frequência absoluta; **Fr:** frequência relativa (percentagem); ¹ Resultado de laboratório externo; ² Referenciado do HVO: pedido de exame externo e resultado de outro centro de atendimento médico-veterinário (CAMV); * Exame realizado no HVO por Médico Veterinário em regime ambulatorio; A-FAST e T-FAST: abdominal and thoracic focused assessment with sonography in trauma; q2h: a cada 2 horas

Os segundos ECD mais realizados foram análises bioquímicas (Fr=27,83%) e, dentro destas, o painel pré-cirúrgico foi o mais prevalente. O painel pré-cirúrgico consiste na avaliação dos parâmetros bioquímicos que englobam o azoto ureico (BUN), creatinina (CRE), alanina aminotransferase (ALT), glucose (GLU), fosfatase alcalina (ALP), proteínas totais e, também, albumina (ALB). Geralmente, este painel e o hemograma eram realizados em animais que iriam ser submetidos a cirurgia. No mínimo, qualquer animal antes da cirurgia realizava quatro análises bioquímicas: CRE, ALT, ALB e GLU.

Nem todos os ECD foram realizados no HVO. Em alguns dos ECD descritos, apenas foram recolhidas amostras no HVO e enviadas para laboratórios externos para obtenção de resultados ou, então, realizados noutro centro de atendimento médico-veterinário (CAMV), por referência do HVO. Ainda assim, a estagiária teve acesso a todos os resultados e pôde aprender com eles.

3. 2. 6. Procedimentos médicos

No estágio, foi dada alguma liberdade, mas sobretudo responsabilidade, à estagiária, para a realização de grande parte dos procedimentos descritos na Tabela 26, para que pudesse evoluir, em termos práticos, na área de clínica de pequenos animais.

Alguns procedimentos médicos de rotina não foram contabilizados, uma vez que eram realizados com uma elevada frequência. São exemplos disto a colheita de sangue, colocação de cateter, administração de medicações em internamento ou consultas, alimentação de animais, exames físicos e monitorização pós-cirúrgica no internamento.

A entubação endotraqueal e a administração de meio de contraste tri-iodado não iónico (Iomeron ®), foram dos procedimentos mais realizados pela estagiária (Fr=33% e Fr=10,5%, respetivamente), o que é justificável pelo facto de ter sido quase sempre a mesma a preparar os animais para cirurgia e para TC. A limpeza e assepsia de feridas ocupa o segundo lugar na casuística de procedimentos realizados (Fr=15,5%), muito devido à ajuda nas consultas de reavaliação pós-cirúrgica.

Tabela 26 - Distribuição dos procedimentos médicos realizados e/ou assistidos.

Procedimentos Médicos	C	F	E	n	Fr
Entubação endotraqueal	50	16	-	66	33,00%
Administração de meio de contraste tri-iodado não iónico (via endovenosa)	18	3	-	21	10,50%
Robert Jones	3	1	-	6	3,00%

Colocação de penso compressivo	Colete (enfisema subcutâneo)	1	-	-		
	Outro	1	-	-		
Mudança de penso		2	1	-	3	1,50%
Limpeza/ Assépsia de feridas		23	8	-	31	15,50%
Remoção de pontos		1	1	-	2	1,00%
Colocação de agrafos		2	1	-	3	1,50%
Reavivar bordos de ferida		1	-	-	1	0,50%
Colocação de dreno em abcesso			1	-	1	0,50%
Limpeza auricular		5	1	-	6	3,00%
Algaliação		2	1	1	4	2,00%
Cistocentese	Não ecoguiada, de bexiga herniada	1	-	-	11	5,50%
	Ecoguiada	5	5	-		
Esvaziamento manual de bexiga		1	1	-	2	1,00%
Esvaziamento manual de sacos anais		2	-		2	1,00%
Enema de água morna e parafina líquida		-	-	1	1	0,50%
Trocarterização de estômago		1	-	-	1	0,50%
Abdominocentese		1	-	-	1	0,50%
Artrocentese		1	-	-	1	0,50%
Colocação de tubo de alimentação esofágico		1	-	-	1	0,50%
Colocação de implante de desmorfina		-	-	1	1	0,50%
Soro subcutâneo		2	9	-	11	5,50%
Infiltração local de metilprednisolona (ombro)		1	-	-	1	0,50%
Colocação de gelo em membro amputado		1	-	-	1	0,50%
Medição da pressão arterial em animal internado		1	3	-	4	2,00%
Medição da pressão arterial de controlo (por exemplo, em pacientes doentes renais)		-	2	-	2	1,00%
Quimioterapia		2	-	-	2	1,00%
Oxigenoterapia	<i>Flow-by</i>	-	1	-	2	1,00%
	<i>Nasal prong</i>	1	-	-		
Transfusão de plasma		2	-	-	2	1,00%
Manobras de ressuscitação cardiopulmonar		1	1	-	2	1,00%
Eutanásia		5	3	-	8	4,00%
Total		138	59	3	200	100,00%

C: cães; F: gatos; E: exóticos; n: frequência absoluta; Fr: frequência relativa (percentagem)

3. 2. 7. Comentários

Durante o estágio, a estagiária teve oportunidade de participar em diversas cirurgias, assistir a consultas, auxiliar no internamento e na realização de ECD e procedimentos médicos. Nas cirurgias assistidas, na maioria das vezes, a estagiária desempenhou o papel de ajudante de cirurgião. Estas cirurgias tiveram bastante importância para a estagiária, uma vez que é uma das suas áreas de maior interesse e onde se sentiu mais motivada e preparada. Nas cirurgias onde não desempenhou este papel, auxiliou na anestesia, na pré-medicação (com participação ativa na escolha dos fármacos e na sua administração), na preparação do animal para cirurgia (tricotomia e assepsia do local de cirurgia, intubação endotraqueal, conexão do animal ao monitor multiparamétrico e torre anestésica) e na monitorização no recobro pós-cirúrgico. Ainda desempenhou a função da preparação de altas, com escrita esquematizada da medicação pós-cirúrgica para os tutores administrarem e indicações quanto à limpeza e assepsia da sutura.

Nas consultas, era permitido, frequentemente, à estagiária, a realização da anamnese e de exames físicos, a administração de fármacos, de vacinas e desparasitantes, bem como o auxílio na realização de todos os ECD ou procedimentos médicos necessários.

No internamento, a estagiária assistiu à passagem de casos, ajudou a equipa de enfermagem veterinária na preparação e administração de medicações e nos tratamentos, como mudanças de penso.

Em termos de ECD imagiológicos, a estagiária ajudou na realização de ecografias, radiografias e tomografias computadorizadas. A TC é um exame de imagiologia avançada e de referência no HVO. Aqui a estagiária pôde perceber a importância de um correto posicionamento e preparação do animal, para a obtenção de imagens bem definidas, para que o médico-veterinário especialista em diagnóstico por imagem as conseguisse avaliar e obter um diagnóstico.

A estagiária valorizou a capacidade que clínicos do HVO apresentaram na comunicação com o cliente (tutor) e pôde aprender como melhor agir em diferentes contextos, ao observá-los.

Por toda a aquisição de competências teóricas, mas sobretudo práticas, que o HVO permitiu à estagiária desenvolver, como também pela integração da estagiária na equipa (desde o primeiro dia), pela simpatia, pelo sentido de entreatuda entre colegas, pela valorização de todos os colaboradores da sua equipa e pela excelência da medicina veterinária praticada, a estagiária considera este um hospital veterinário exemplar. O HVO e toda a sua equipa foram, sem dúvida, um marco muito importante para a formação e futuro profissional da estagiária.

III. Monografia

1. Doença do ligamento cruzado cranial

1. 1. Definição e patogenia

A rutura de ligamento cruzado cranial (LCCr) é o problema ortopédico mais comum em cães (Johnson *et al.*, 1994, referido por Marin *et al.*, 2021), sendo considerada a causa mais comum de claudicação de membro pélvico nesta espécie (Ness *et al.*, 1996, referido por Frederick & Cross, 2017), com elevado impacto económico (Wilke *et al.*, 2005).

A doença do ligamento cruzado cranial engloba diferentes afeções que podem afetar o ligamento. Em cães imaturos, pode ocorrer avulsão do LCCr secundária a trauma, sendo mais comum nesta idade do que devido a hiperextensão e rotação interna da tíbia, que ocorre mais frequentemente em cães adultos (Vezzoni *et al.*, 2008). Em cães adultos, a causa mais comum é, então, devida a alterações degenerativas do ligamento, o que poderá explicar a elevada incidência de doença de LCCr bilateral ou contralateral. A doença de LCCr contralateral está presente em mais de 50% dos casos (Muir *et al.*, 2001). Cães jovens, machos, entre 4,3 +/- 2,7 anos, apresentam maior probabilidade de rutura bilateral do LCCr (Grierson *et al.*, 2011).

A etiologia da degeneração do LCCr não é completamente compreendida (Dycus *et al.*, 2022). Foram identificados diferentes fatores de risco para o desenvolvimento da rutura de LCCr, entre eles o ângulo da meseta tibial (TPA), a genética, a idade, o peso corporal e o suprimento sanguíneo do ligamento (Morris & Lipowitz, 2001; Hayashi *et al.*, 2004; Cook, 2010; Kuroki *et al.*, 2019). Contudo, até à data, nenhum destes fatores foi comprovado na sua totalidade e, como tal, a degeneração do LCCr é considerada uma doença multifatorial (Dycus *et al.*, 2022).

Independentemente da causa, a lesão do LCCr resulta numa cascata de eventos que alteram a biomecânica do joelho, que levam, conseqüentemente, à progressão de osteoartrite e lesão de meniscos (Dycus *et al.*, 2022).

A rutura do ligamento cruzado cranial é seguida de uma fase inicial compensatória que dura aproximadamente três anos; porém, com o continuar da instabilidade, esta resposta inicial falha, levando a um espessamento, rutura de fibras e ulceração da cartilagem articular (Brandt *et al.*, 1991).

1. 2. Anatomia

1. 2. 1. Anatomia e biomecânica do LCCr

O LCCr é uma estrutura intra-articular, extrasinovial, responsável por prevenir a hiperextensão do joelho, excessiva rotação interna e translação cranial da tíbia, em relação ao fémur (Arnoczky & Marshal, 1977, referido por Dycus *et al.*, 2022).

O LCCr tem origem na porção caudomedial do côndilo lateral femoral, prolongando-se em direção craniomedial para se inserir na área intercondilar cranial da tíbia (ver Figura 1A). O LCCr

é composto por duas bandas distintas: porção craniomedial e porção caudolateral. Durante a extensão, ambas as bandas são contraídas, enquanto na flexão a banda craniomedial é contraída e a banda caudolateral fica laxa (Tanegashima *et al.*, 2019).

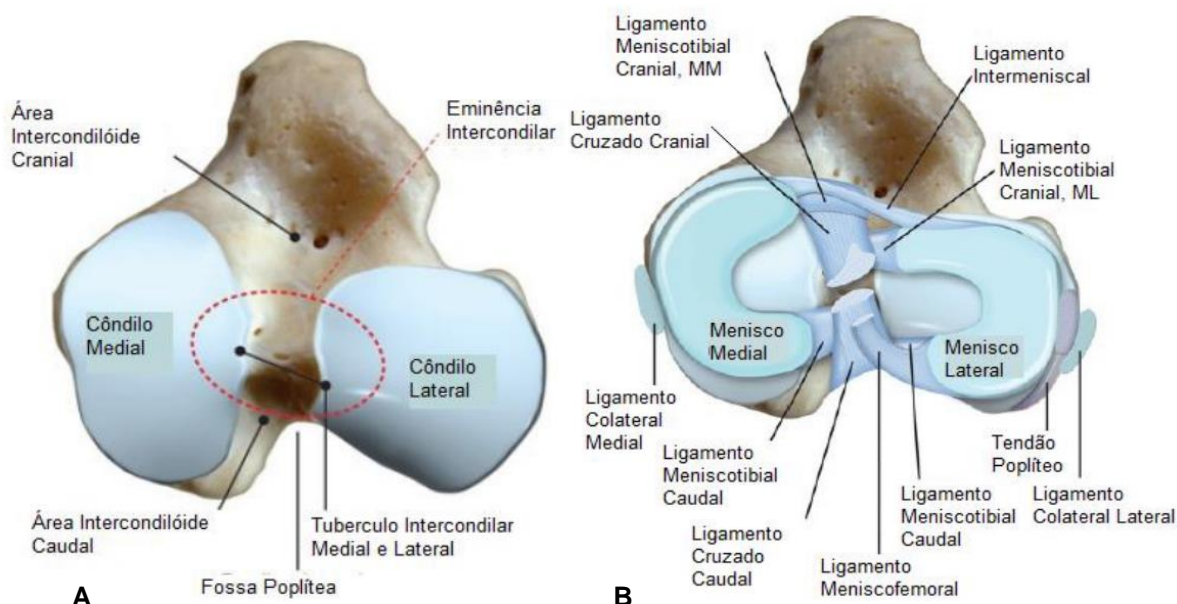


Figura 1 – Estruturas anatómicas do aspecto proximal da tíbia - (A) excluindo meniscos e ligamentos, (B) incluindo meniscos e ligamentos. Imagens de Kowaleski *et al.* (2018), adaptadas por Souza (2020), p. 3-4.

O LCCr apresenta uma relação anatómica íntima com os meniscos, como se pode verificar na Figura 1B. Em cada joelho, existe um menisco medial e outro lateral, cujas funções são complexas, mas importantes na transmissão da carga, absorção de choque, lubrificação e estabilidade articular (Pozzi & Cook, 2018).

1. 2. 2. Anatomia radiográfica do joelho

Para que o médico-veterinário consiga detetar alterações radiográficas do joelho, é necessário conhecer a anatomia radiográfica normal e os seus componentes (ver Figura 2).

Figura 2 – Anatomia radiográfica do joelho de um cão adulto. (A branco) Projeção medio-lateral. (B branco) Projeção caudocranial. Legenda: A – fémur distal; B – tíbia proximal; C – fíbula; D – patela; E – fabelas (ossos sesamoides na origem das cabeças do músculo gastrocnémio); F – osso sesamóide do m. poplíteo; seta amarela – tendão patelar; triângulo vermelho – zona de radiolucência cranial, correspondente à gordura infrapatelar (Fuller *et al.*, 2014)

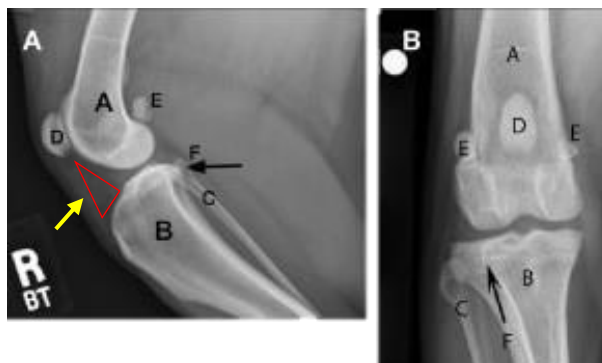


Imagem adaptada da fonte: <https://todaysveterinarypractice.com/imaging-essentials-small-animal-radiography-stifle-joint-and-crus/> (acedido a 4/4/2022).

1. 2. 3. Anatomia do sistema musculotendinoso, nervos e vasos

Para a realização de qualquer técnica cirúrgica escolhida nos casos de rutura de LCCr é importante o conhecimento de todas as estruturas ósseas, musculotendinosas, nervos e vasos do joelho. Como tal, é de seguida apresentada uma visão geral destas estruturas anatómicas, em cadáver, na Figura 3.

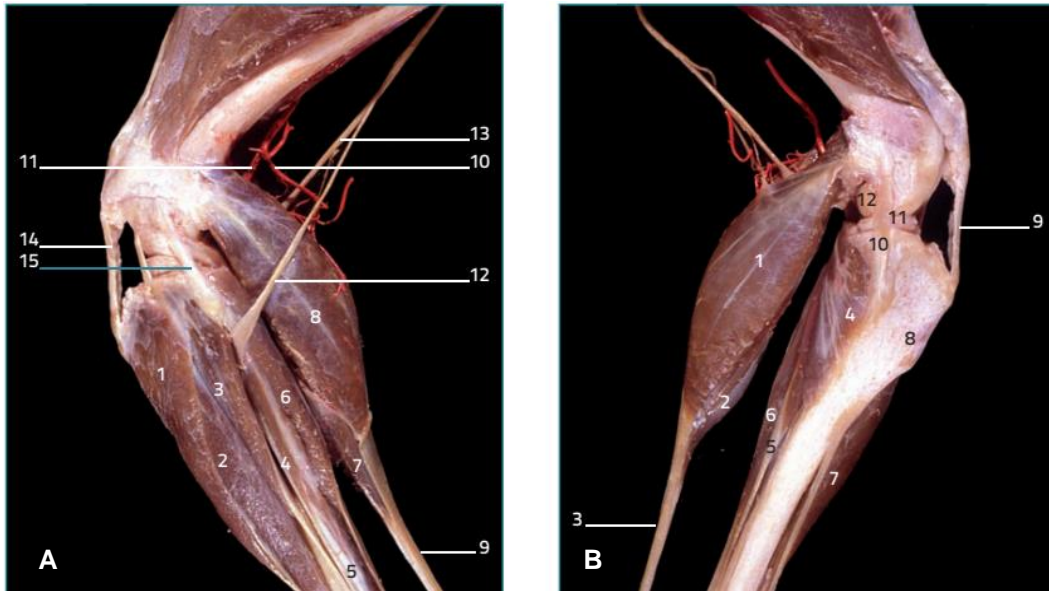


Figura 3 – Estruturas anatómicas do joelho de cadáver de cão. Legenda de (A): 1 – m. tibial cranial; 2 – m. extensor digital longo; 3 – m. fibular longo; 4 – m. extensor digital lateral; 5 – m. fibular curto; 6 – m. flexor digital lateral; 7 – m. flexor digital superficial; 8 - m. gastrocnémio; 9 - tendão calcâneo comum; 10 – artéria femoral caudal distal; 11 – artéria poplítea; 12 - nervo peroneal comum; 13 – nervo tibial; 14 – Ligamento patelar; 15 – ligamento colateral lateral. (B) Não referidos em (A): 2 – m. flexor digital superficial; 4 – m. poplíteo; 5 – m. flexor digital profundo; 10 – ligamento colateral medial; 11 – menisco medial. Imagens retiradas de Vérez-Fraguela *et al.* (2017).

1. 3. Diagnóstico

O diagnóstico de doença de LCCr é baseado na anamnese, na avaliação dos sinais clínicos, nos achados no exame ortopédico e no exame radiográfico (Dycus *et al.*, 2022). Na consulta são achados frequentes:

- Claudicação aguda, geralmente durante alguns dias a seguir à rutura completa do LCCr, com supressão de apoio, ou com locomoção apenas em apoio dos dedos (*toe-touching*) (quando tende a amenizar a fase inflamatória). Os cães afetados também podem apresentar claudicação persistente crónica (Dycus *et al.*, 2022);
- Presença de dor na flexão ou extensão do joelho, mas sobretudo na hiperextensão e hiperflexão do joelho, dependendo da severidade da patologia ou do tempo em que é detetada (Dycus *et al.*, 2022);

- Palpação de tumefação do joelho (Fuller *et al.*, 2014), com os bordos do tendão patelar e das suas depressões laterais menos perceptíveis ou imperceptíveis - indicativo de efusão articular e/ou fibrose periarticular (Muir, 2018);
- Palpação de hipertrofia periarticular na face medial do joelho, que se trata de um espessamento fibrótico medial da cápsula articular (designada por *medial buttress*), indicativa de rutura crónica de LCCr (Dycus *et al.*, 2022). Esta fibrose pode limitar a amplitude de movimento (ROM) que se pode traduzir em perda de função do membro (Marcellin-Little & Levine, 2015). Quando se avalia a ROM pode detetar-se crepitação, em casos com OA mais avançada e/ou casos com patologia de meniscos - crepitação pode ser persistente ou intermitente, chamado clique meniscal (Dycus *et al.*, 2022). A perda de função pode levar a atrofia muscular, frequentemente da musculatura quadríceps femoral, pelo que se recomenda a comparação da circunferência das duas coxas com uma fita métrica flexível (Dycus *et al.*, 2022);
- Mialgia do músculo iliopsoas: dor à palpação na zona de inserção do tendão do músculo iliopsoas, no trocânter menor do fémur, devido a fadiga muscular para limitar a ROM, numa tentativa de contrariar a dor associada à patologia de joelho (Cabon & Bolliger, 2013);
- *Sit test* positivo (ver Figura 4): quando o animal se senta numa posição anormal, fazendo, geralmente, uma rotação externa do membro com o intuito de reduzir o grau de flexão do joelho, comparativamente ao que teria se adotasse uma posição de sentar normal (Muir, 2018);



Figura 4 – Exemplo de *sit test* positivo, em paciente com rutura de LCCr direito. O paciente coloca o membro projetado para fora, numa posição antálgica, em vez de fletido, como seria expectável numa posição de sentar normal. Imagem adaptada de Dycus *et al.* (2022).

- Teste de movimento de gaveta cranial (ver Figura 5) e teste de compressão tibial (ver Figura 6), ambos positivos, ou pelo menos um. Um dos erros que se comete no exame ortopédico é pensar que não está presente uma rutura de LCCr se o animal não apresentar um teste de movimento de gaveta cranial positivo. Quando está presente um caso com fibrose periarticular ou casos avançados de OA, o teste de movimento de gaveta cranial pode ser negativo. Adicionalmente, pacientes esqueleticamente imaturos podem apresentar movimento de gaveta cranial fisiológico (3-5mm). O teste de compressão tibial é um teste passivo, que pretende mimetizar o movimento do membro em suporte de peso (Dycus *et al.*, 2022).

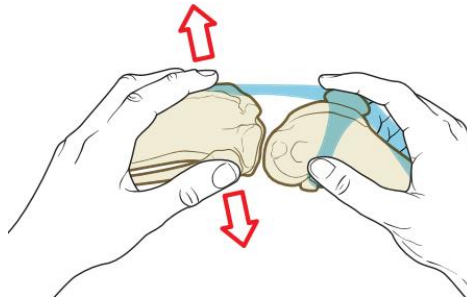


Figura 5 – Posicionamento correto das mãos para a realização do teste de movimento de gaveta cranial. A mão mais proximal deve ter o polegar sobre a fabela lateral e o indicador sobre a patela. A mão mais distal deve ter o polegar na cabeça da fíbula e o indicador na tuberosidade tibial. O movimento deve ser realizado numa tentativa de deslocar a tibia cranial e distalmente ao fémur, quer em flexão quer em extensão. Deve ser executado de tal forma que apenas a mão distal é que desloca a tibia, ficando a mão proximal imobilizada (Schulz *et al.*, 2019a). Imagem adaptada de Vérez-Fraguela, *et al.* (2017).

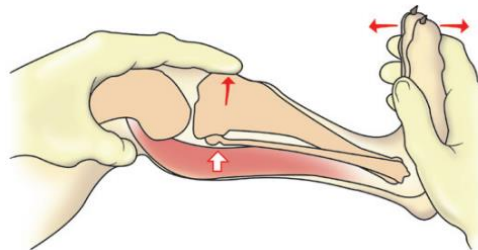


Figura 6 – Posicionamento correto das mãos para realização do teste de compressão tibial. A mão proximal deve agarrar o conjunto quadríceps de tal forma que o dedo indicador consiga alcançar a crista tibial. A mão distal deve ser colocada de forma a que a face palmar da mão agarre a face plantar do pé (na região dos metatarsos). Com o membro em ligeira extensão, deve ser flexionado o tarso com a mão distal, prevenindo a flexão do joelho com a mão proximal. Se o teste for positivo, irá ser incitado um movimento cranial da tibia, que indica ocorrência de lesão do LCCr (Schulz *et al.*, 2019a). Imagem retirada de Schulz *et al.* (2019a).

- Detecção de alterações radiográficas de rutura de LCCr (sobretudo detetáveis na projeção medio-lateral): deslocamento e radiopacidade aumentada da gordura infrapatelar, consistente com efusão articular, deslocamento caudal da cápsula articular e presença de alterações de OA (esclerose subcondral, osteófitos e entesiófitos) (Dycus *et al.*, 2022). Apesar da radiografia ser o exame imagiológico mais usado para diagnóstico de doença de LCCr (Gielen & van Bree, 2018), também podem ser utilizados exames imagiológicos mais avançados, como artroscopia, ecografia, TC ou ressonância magnética (Muir, 2018).

1. 4. Tratamento

Existem duas opções de tratamento: médico (conservador) ou cirúrgico. A opção de tratamento médico pode resultar na melhoria da função do joelho, particularmente, em cães com

peso corporal inferior a 15kg (Vasseur, 1984, referido por Tinga *et al.*, 2018). Contudo, o tratamento cirúrgico é, tipicamente, o mais frequentemente recomendado para tratamento de instabilidade articular do joelho e mitigar a progressão da OA (Tinga *et al.*, 2018).

O tratamento médico é, geralmente, escolhido em situações onde não é possível realizar tratamento cirúrgico, devido a características do paciente (porte, idade, nível de atividade física, morfologia tibial, entre outros) ou vontade/disponibilidade monetária do cliente (Duerr *et al.*, 2014). Tem como objetivo minimizar os sinais clínicos de OA, manter e melhorar o uso do membro e, se possível, abrandar a progressão da OA (Muir, 2018). O tratamento médico é, portanto, maioritariamente, dirigido à OA, encontrando-se descrito adiante, na secção correspondente à progressão da doença articular degenerativa (página 70).

Existem várias opções cirúrgicas que correspondem a diferentes técnicas: de estabilização extracapsulares (EE), de estabilização intra-articular (EI) (semelhante ao praticado em medicina humana) ou baseadas na alteração da geometria, com realização de osteotomia tibial (Muir, 2018).

Segundo Duerr *et al.* (2014), a EE é o tratamento mais recomendado pelos cirurgiões veterinários para a doença de LCCr em cães de pequeno porte (9,1kg). As opções cirúrgicas de EE baseiam-se na substituição ou aumento da função do LCCr que foi lesionado e que deixou de fornecer suficiente estabilidade articular ao joelho (Holsworth, 2022). Cães de grande porte ou com condição corporal elevada e idade jovem foram associados a maior taxa de incidência de complicações pós-cirúrgicas nas cirurgias de EE (Casale & McCarthy, 2009; Tinga & Kim, 2018). Segundo Holsworth (2022), quando o ângulo da meseta tibial (TPA) é superior a 35° é prudente realizar cirurgia de TPLO, em vez de uma técnica de EE. As cirurgias de EE podem utilizar materiais biológicos, como o caso do embridamento de fáscia, ou materiais sintéticos, como na sutura fabelo-tibial lateral ou no TightRope® (Tinga & Kim, 2018).

Em medicina humana, as técnicas de EI são *gold-standard* como tratamento cirúrgico de rutura de ligamento cruzado anterior. As técnicas de EI baseiam-se na utilização de enxertos para reparar/substituir o ligamento, com o objetivo de manter a sua função mecânica. Existem opções de enxerto autólogo, aloenxertos ou uso de próteses. Contudo, em medicina veterinária, a EI apresenta, geralmente, resultados inferiores às técnicas cirúrgicas de EE (Biskup & Conzemius, 2018).

Existem diversas técnicas que se baseiam na alteração da geometria, com realização de osteotomia tibial: TPLO, avanço da tuberosidade tibial (TTA), osteotomia tibial em cunha fechada (CCWO), osteotomia tripla tibial (TTO), entre outras (Muir, 2018). Segundo Duerr *et al.* (2014), a TPLO é o tratamento cirúrgico mais recomendado em cães com doença de LCCr de grande porte (27,2 kg). Existem, de facto, muitos procedimentos cirúrgicos descritos, porém, não existem *guidelines* definitivas sobre o que constitui ao certo um resultado pós-cirúrgico de sucesso (Dycus *et al.*, 2022).

2. Osteotomia de nivelamento da meseta tibial

A técnica de TPLO é a técnica cirúrgica mais escolhida e recomendada pelos cirurgiões veterinários para o tratamento de rutura de LCCr em cães (Duerr *et al.*, 2014). Esta técnica foi primeiramente descrita em 1993 e o seu princípio baseia-se na realização de uma osteotomia radial, na região proximal da tibia, com o objetivo de alcançar um nivelamento da meseta tibial (*plateau*) com um ângulo de, aproximadamente, 6.5° (Slocum & Slocum, 1993; Priddy *et al.*, 2003) - ver Figura 7.

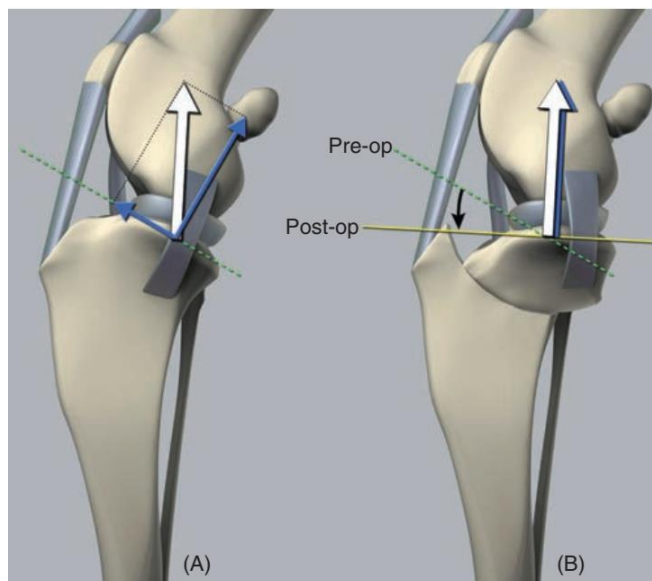


Figura 7 – Alteração do TPA com a cirurgia de TPLO. (A) Esquema representativo do TPA pré-TPLO (linha tracejada verde); (B) Esquema representativo da redução do TPA alcançada após a TPLO (linha amarela). Imagem retirada de Schaefer (2018).

Um estudo com uma amostra populacional de 1000 cães, reportou uma variação de TPA entre 12° a 46° , sendo que 4,4% dos pacientes apresentaram um TPA $>34^\circ$ (Fitzpatrick & Solano, 2010), tendo sido considerado um TPA excessivo (Frederick & Cross, 2017). Ao reduzir o TPA, com a TPLO, o objetivo será obter a neutralização do deslocamento cranial da tibia, restaurando a estabilidade articular do joelho, com o animal em estação (Priddy *et al.*, 2003). Contudo, cerca de 30% dos casos pós-cirúrgicos continuam a apresentar algum grau de subluxação cranial da tibia em estação (Tinga *et al.*, 2018; Shaw *et al.*, 2020).

2. 1. Planeamento pré-cirúrgico

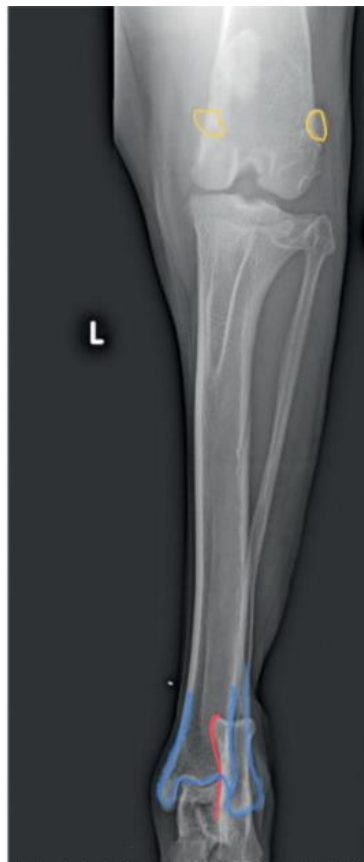2.1.1. Radiografia

Normalmente para um bom planeamento cirúrgico são necessárias duas projeções, com o animal bem posicionado: uma mediolateral e outra craniocaudal do joelho (Fettig *et al.*, 2003). Num posicionamento adequado, estas radiografias devem incluir o terço distal do fémur, a

articulação do joelho e tarso. Para diminuir a probabilidade de artefactos nas radiografias é aconselhável a realização destas sob sedação ou anestesia geral (Read *et al.*, 2012).

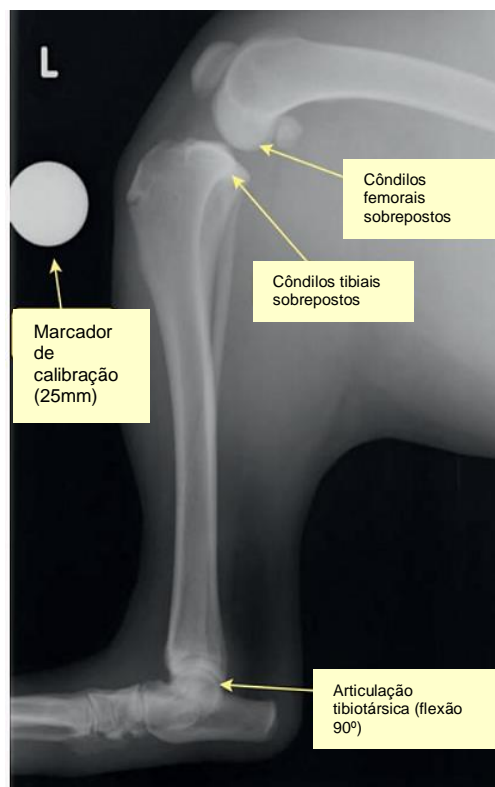Para a realização de uma projeção craniocaudal correta (como a da Figura 8), o joelho deve estar em extensão e a tibia paralela à cassete, com cuidado para não haver rotação. Idealmente, a imagem radiográfica resultante deverá conter a porção proximal do calcâneo, encontrando-se esta a traçar uma linha imaginária vertical entre os dois córtices (lateral e medial) distais da tibia. Além disso, as fabelas devem estar centradas sobre os côndilos femorais, uma sobre o medial e a outra sobre o lateral. Esta projeção permite identificar e quantificar algum grau de rotação que possa ter ocorrido, bem como identificar a posição da fíbula relativamente à porção proximal da tibia, que pode ser utilizada pelo cirurgião, como ponto de referência, na colocação dos parafusos e evitar a colocação intra-articular dos mesmos (Ben-Amotz & Zuckerman, 2022).

Figura 8 – Exemplo de posicionamento correto para uma projeção craniocaudal do joelho. A amarelo estão representadas as fabelas centradas nos côndilos femorais, a vermelho a porção proximal do calcâneo a traçar uma linha vertical entre os córtices tibiais e a azul as porções distais da tibia e fíbula. Imagem retirada de Ben-Amotz & Zuckerman (2022).



No posicionamento do joelho para uma radiografia mediolateral, a tibia deve ser colocada paralelamente à cassete e o joelho e articulação tarsocrural flexionados, ambos, a um ângulo de 90°. É importante garantir que não ocorre rotação do fémur nem da tibia. Para minimizar artefactos na revelação, o feixe de luz deve ser centrado e incidir no joelho. Os côndilos do fémur e da tibia devem estar perfeitamente sobrepostos (tal como é demonstrado na Figura 9).

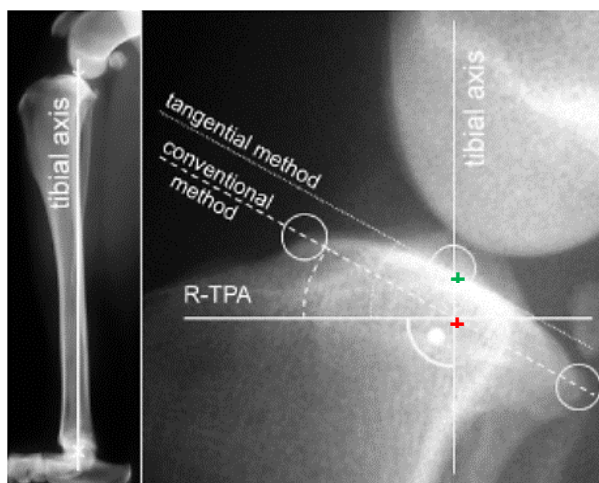
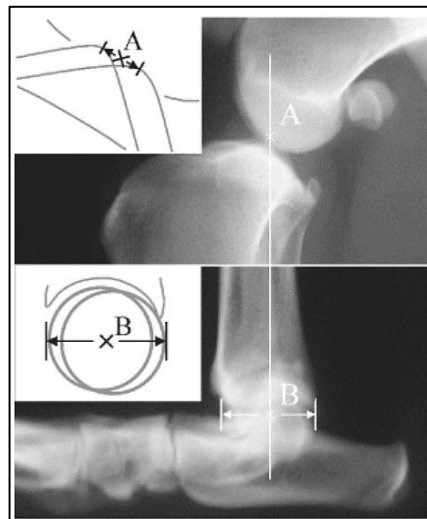
Figura 9 – Exemplo de posicionamento adequado para a realização de projeção radiográfica mediolateral. Nesta imagem é possível constatar a sobreposição dos côndilos femorais e tibiais (côndilo medial com o lateral). É usado um marcador com tamanho conhecido para efeitos de calibração. Adaptado de Ben-Amotz & Zuckerman (2022).



Esta projeção permite a medição do TPA, como também a avaliação de deformidades, uma vez que em cães com deformidades angulares ou torsionais (femorais ou tibiais), geralmente, não se consegue obter uma sobreposição dos côndilos. Também permite determinar (aproximadamente) o raio da lâmina da serra de osteotomia e a localização expectável da osteotomia (Ben-Amotz & Zuckerman, 2022).

Para determinar o TPA foram descritos dois métodos: o método convencional e o método tangencial. Em ambos os métodos, é traçado o eixo funcional da tibia (eixo longo), determinado pelo ponto médio entre as eminências intercondilares e o centro do talus (ver Figura 10) (Reif *et al.*, 2004).

Figura 10 – Determinação do eixo funcional da tibia: linha desde o ponto médio entre os dois ápices das eminências intercondilares (A) e o centro do talus (B). Imagem retirada de Reif *et al.* (2004).



No método convencional, o ponto médio da meseta tibial é determinado pela interseção de uma linha que une a margem cranial da meseta à sua margem caudal, com o eixo funcional da tibia (Reif *et al.*, 2004) - ver Figura 11. No método tangencial, o ponto médio da meseta tibial é determinado pela interseção de uma linha tangencial à meseta tibial com o eixo funcional da tibia (Reif *et al.*, 2004) - ver Figura 11.

Figura 11 – Determinação do ângulo da meseta tibial (TPA). O método convencional (tracejado) determina o ponto médio da meseta tibial pela interseção de uma linha que une as margens cranial e caudal da meseta tibial (dois círculos) com o eixo funcional da tibia (símbolo “+” vermelho). Já no método tangencial (pontilhado) é traçada uma linha tangencial à meseta tibial baseada no ponto de interseção do eixo funcional da tibia com a meseta tibial (símbolo “+” verde - ponto médio da meseta tibial deste método). O TPA radiográfico (R-TPA) é determinado entre a linha traçada anteriormente e uma linha perpendicular ao eixo funcional da tibia, que interseca o ponto médio da tibia. No caso do método convencional, a linha perpendicular interseca o ponto médio da tibia “+” vermelho, enquanto se o método escolhido for o tangencial, então a linha teria de interseca o ponto médio da tibia “+” verde. O resultado do TPA é, portanto, igual nos dois métodos. Imagem adaptada de Reif *et al.* (2004).

O método tangencial será potencialmente preferível ao método convencional quando as margens cranial e caudal da meseta tibial não se encontrarem bem definidas, por exemplo, devido a alterações osteoartísticas.

O TPA radiográfico é definido como o ângulo entre a linha traçada anteriormente (do método convencional ou do método tangencial) e uma linha perpendicular ao eixo funcional da tíbia, que intersesta o ponto médio da meseta tibial determinado (Reif *et al.*, 2004).

Após a determinação do TPA segue-se a seleção do tamanho da lâmina da serra de osteotomia, procedendo-se aos passos e recomendações descritos nas Figuras 12 e 13.

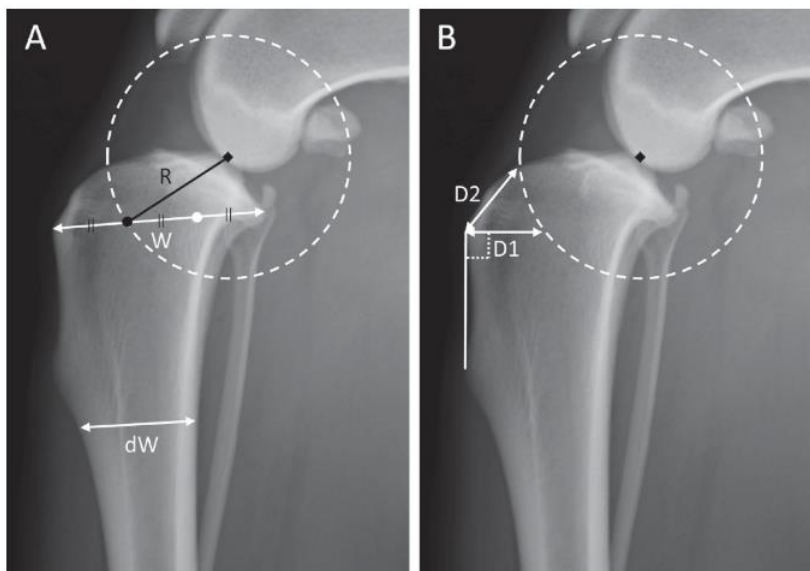


Figura 12 – Esquema representativo das medições radiográficas do planeamento pré-cirúrgico. Primeiramente, é traçada uma linha que representa a largura desde a crista tibial à margem caudal da meseta tibial (W). Esta linha (W) é dividida em terços e achado o ponto representativo do $1/3$ cranial ($1/3W$). dW representa a largura da diáfise da tíbia, traçando uma linha horizontal a partir do ponto mais distal da tuberosidade tibial. A distância entre $1/3W$ e as eminências intercondilares define o raio (R) que, por seu turno, permite definir o raio da lâmina da serra de osteotomia. É, então, traçado um círculo, centrado no meio das eminências intercondilares, de raio R , que irá definir a linha de osteotomia. Também são calculadas duas distâncias, $D1$ e $D2$, que representam pontos guia intracirúrgicos. A $D1$ é a distância da linha perpendicular ao bordo cranial da tíbia, entre a inserção do tendão patelar e a linha de osteotomia. A $D2$ é a distância da linha compreendida entre a inserção do tendão patelar e o ponto de saída cranioproximal da linha de osteotomia (ponto mais cranial da linha de osteotomia que intersesta a meseta tibial). A placa de TPLO escolhida deve ser aquela com o maior tamanho que consiga englobar $2/3W$. Imagem retirada de Fujino *et al.* (2020).

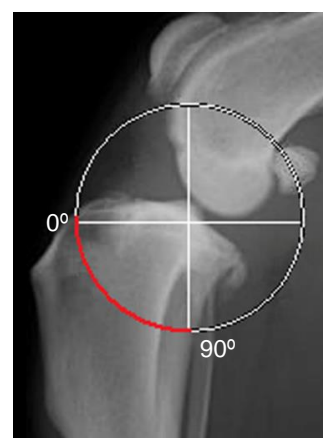

Figura 13 – Imagem ilustrativa de uma projeção mediolateral do joelho, onde, a vermelho, se encontra representada a linha de osteotomia planeada, que deverá intersestar o córtex tibial caudal a um ângulo de 90° . Imagem adaptada de Oxley *et al.* (2013).

No passo seguinte, segue-se a seleção da placa de TPLO. Esta deve ser aquela com o máximo tamanho adequado e cuja largura proximal consiga suportar o segmento de osteotomia (Fujino *et al.*, 2020). Existe uma grande variedade de formas e tamanhos de placa de TPLO, de diferentes marcas, cujos tamanhos disponíveis variam desde 2.0 mm a 4.5 mm (Arthrex Inc, 2019; Fujino *et al.*, 2020). O tamanho adequado da placa pode ser baseado em tabelas que têm em conta o peso do animal (ver Anexo I) e/ou baseado na utilização de softwares mais sofisticados, por exemplo, vPOP-pro (VetSOS Education Ltd, *veterinary preoperative orthopedic planning software*). Estes softwares, normalmente, têm a possibilidade de testar diferentes placas de TPLO, possibilitando ao cirurgião, *à priori*, a determinação do tamanho mais adequado e da localização aproximada da placa relativamente ao local de osteotomia delineado (Ben-Amotz & Zuckerman, 2022).

A magnitude de rotação do segmento de osteotomia também faz parte do planeamento pré-cirúrgico. A rotação pode ser determinada com recurso a tabelas (ver Anexo II) que determinam a rotação baseada no TPA e no raio da lâmina da serra de osteotomia e/ou com recurso aos referidos *softwares*. Estes últimos têm a vantagem do cirurgião verificar, *in loco*, se a rotação não ultrapassa o ponto de segurança – inserção do tendão patelar (Ben-Amotz & Zuckerman, 2022).

É aconselhável confirmar, intracirurgicamente, as medições realizadas antes da cirurgia, de forma a garantir que a linha de osteotomia interseja as linhas D1 e D2, e que a sua saída no córtex caudal da tibia ocorre a um ângulo de 90° (o mais aproximadamente possível) (Oxley *et al.*, 2013; Ben-Amotz & Zuckerman, 2022). O espaço criado pelas linhas D1 e D2 garante um afastamento da linha de osteotomia do córtex cranial da tibia, de forma a criar uma cunha de osso que preserve a tuberosidade tibial (Oxley *et al.*, 2013).

2.1.2. Técnica cirúrgica

Neste ponto é resumida a técnica cirúrgica da TPLO, com ênfase nos cuidados intracirúrgicos a ter, de forma a minimizar o surgimento de complicações pós-cirúrgicas, principalmente de tecidos moles. Neste contexto é relevante reconhecer as estruturas anatómicas importantes e desempenhar uma técnica cirúrgica meticulosa.

A técnica inicia-se pela realização de uma abordagem cirúrgica medial à tibia proximal (Vérez-Fraguela *et al.*, 2017). Esta técnica consiste, primeiramente, na realização de uma incisão na pele, cerca de 3 cm proximais à meseta tibial, prolongando esta incisão 5 cm distalmente à crista tibial (Schulz *et al.*, 2019a).

Numa fase inicial da cirurgia deve identificar-se e proteger o feixe neuromuscular safeno. Isto é particularmente importante em cirurgias de TPLO em cães de pequeno porte, onde este feixe assume, geralmente, uma posição mais superficial e próxima do local pretendido para a incisão (Ben-Amotz & Zuckerman, 2022).

De seguida deve visualizar-se a inserção da cabeça cranial do músculo sartório, libertando-a e refletindo o músculo caudalmente, para visualizar o ligamento colateral medial (Schulz *et al.*, 2019a). Aqui deve haver uma manipulação meticolosa na elevação das inserções aponevróticas da porção caudal do músculo sartório, músculo semitendinoso e músculo gracilis, uma vez que estas constituem uma “âncora” de tecido mole forte, com elevada importância para a cobertura adequada do implante e encerramento da sutura, e, em última análise, ajudam na redução das complicações subsequentes de tecidos moles, no período pós-cirúrgico imediato (Ben-Amotz & Zuckerman, 2022). Nalguns cães, o ligamento colateral medial pode não ser prontamente visualizado porque pode estar envolto numa camada fina de fáscia ou gordura, pelo que se deverá realizar a remoção desta camada cuidadosamente, com uma compressa ou exercendo fricção com o dedo (Ben-Amotz & Zuckerman, 2022).

O próximo passo é libertar parcialmente o músculo poplíteo, da sua porção caudo-medial da tíbia, caudalmente ao ligamento colateral, utilizando um elevador de periósteo (Schulz *et al.*, 2019a; Ben-Amotz & Zuckerman, 2022). Para minimizar a hemorragia, o músculo poplíteo deve ser elevado juntamente com a fáscia associada (Ben-Amotz & Zuckerman, 2022). Uma vez realizado este passo, deve colocar-se compressas humedecidas com soro estéril, entre o osso e o músculo de forma a proteger o músculo poplíteo e a artéria e a veia poplíteas, durante a osteotomia (Schulz *et al.*, 2019a). A superfície articular é identificada pela introdução de uma agulha de 25 gauge no espaço intra-articular, através do ligamento colateral medial (Vérez-Fraguela *et al.*, 2017). Nesta fase deve decidir-se qual o tamanho de placa a usar (Vérez-Fraguela *et al.*, 2017). O tamanho da placa e a localização ideal do local da osteotomia são, geralmente, determinados antes da cirurgia. Contudo, é importante confirmar o que foi planeado *à priori* na cirurgia, contabilizando alguma variabilidade que possa ocorrer (Ben-Amotz & Zuckerman, 2022). Confirmada e escolhida a placa, procede-se à marcação de D1 e D2, com auxílio de um espcímetro castroviejo (por exemplo). A linha de osteotomia deverá intersear os pontos de D1 e D2, de tal forma que intersete a tíbia, caudalmente, num ângulo de 90° (ver Figura 14).

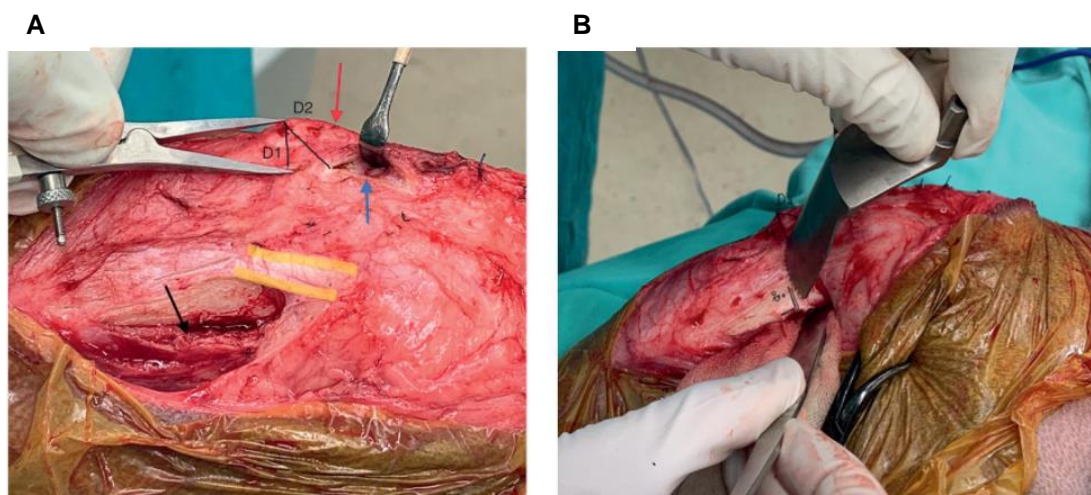


Figura 14 – Execução da cirurgia de TPLO. (A) Delineamento de D1: com o especímetro aberto na medida de D1 calculada pré-cirurgicamente, a ponta cranial deve ser colocada no local de inserção do tendão patelar; Delineamento de D2: é realizada uma abertura na bursa infrapatelar (seta azul) de forma a proteger e isolar o tendão patelar (seta vermelha), utilizando um retrator (neste caso de Senn-Miller) e, com a ponta cranial do especímetro imóvel, deve rodar-se o especímetro em sentido proximal para marcar a linha D2. (B) Após a identificação de D1 e D2 e do correto tamanho da lâmina da serra de osteotomia, é identificado o ponto onde a linha de osteotomia intersesta o córtex caudo-medial da tíbia a um ângulo de 90°. É possível ver a colocação de compressas humedecidas entre o músculo poplíteo anteriormente elevado e o córtex caudal da tíbia, de forma a minimizar trauma iatrogénico à artéria tibial cranial (continuação distal da artéria poplíteo) durante a osteotomia. Imagem retirada de Ben-Amotz & Zuckerman (2022).

É, então, criada uma linha de osteotomia de espessura parcial (Vérez-Fraguela *et al.*, 2017). São criados dois pontos correspondentes ao ângulo de rotação necessário para atingir o TPA pós-cirúrgico desejado. A distância entre estes dois pontos é determinada pela utilização de tabelas como a que consta no Anexo II. Após a marcação destes pontos é completa a osteotomia e introduzido um fio de Kirshner no segmento de osteotomia. Com o auxílio do fio é rodado o segmento de osteotomia de tal forma que os dois pontos marcados se encontrem (Vérez-Fraguela *et al.*, 2017) - representação na Figura 15.



Figura 15 – Representação esquemática da rotação do segmento de osteotomia, de tal forma que os pontos marcados se unam. Imagem adaptada de Schulz *et al.* (2019a).

Seguidamente, é introduzido um fio de Kirschner antirotacional, atravessando a tuberosidade tibial e o segmento de osteotomia, para que se mantenha a posição desejada. Após este passo deve ser verificado o alinhamento do membro e o desaparecimento da translação cranial da tíbia (Vérez-Fraguela *et al.*, 2017). Confirmado isto, é colocada e aparafusada a placa, usando preferencialmente uma placa bloqueada (Fitzpatrick & Solano, 2010), e removidos os fios de Kirschner (Vérez-Fraguela *et al.*, 2017). No final, é verificado novamente o alinhamento

do membro e a estabilidade do joelho, realizando o teste de compressão tibial (Vérez-Fraguela *et al.*, 2017). Se o membro estiver alinhado e com a estabilidade adequada, então procede-se ao encerramento, seguindo a ordem: periósteo, fásia/músculo, tecido subcutâneo e pele (Vérez-Fraguela *et al.*, 2017).

2. 2. Recuperação pós-cirúrgica

O período de recuperação após a TPLO pode ser longo e, por vezes, frustrante, sobretudo para os tutores. As fases de recuperação (descritas na Tabela 27) dependerão de paciente para paciente e de diversos fatores, como a idade, peso, condição corporal e estado geral de saúde. A severidade da rutura do LCCr também influenciará a recuperação, bem como a existência/grau de severidade de lesões concomitantes (p. ex. lesão de meniscos), qualidade da técnica cirúrgica e estratégias de recuperação pós-cirúrgica adotadas (Montalbano *et al.*, 2021).

Tabela 27 - Recuperação após a TPLO: eventos expectáveis até dois anos após a cirurgia.

Período pós-cirúrgico	Expectável
Imediato até 48-72 horas	O paciente apresenta supressão de apoio imediatamente após a cirurgia e apoio em pinça ou a suportar o peso após 48-72 horas da cirurgia
	O grau de atrofia depende da cronicidade da rutura do LCCr
	O local cirúrgico pode estar inflamado, doloroso, quente e edemaciado
	O paciente resiste à manipulação do joelho/ROM, especialmente à extensão
10 - 14 dias	O paciente consegue progressivamente suportar o peso no membro
	A pele/incisão encontra-se cicatrizada; procede-se à remoção da sutura ou agrafos
	A tolerância à manipulação do joelho com ROM aumenta
4 semanas	O paciente demonstra claudicação com suporte de peso na locomoção
	Realização de radiografia de controlo para avaliar a cicatrização óssea e a estabilidade do implante
8 – 12 semanas	O paciente pode demonstrar claudicação com suporte de peso (intermitente ou contínua) ou locomoção normal
	A ROM do joelho e tarso pode voltar ao normal às 12 semanas
	Os músculos podem levar 6 semanas até 6 meses a recuperar, dependendo do trauma cirúrgico
	A musculatura continua a hipertrofiar à medida que o retorno à função do membro melhora até ficar simétrico com o membro contralateral
	Realização de radiografia de controlo às 12 semanas deverá indicar cicatrização óssea completa
6 meses	Locomoção normal a passo e trote
	A ROM do joelho pode continuar a melhorar
	Maior capacidade de suportar o peso de forma contínua, melhoria da massa muscular e da simetria entre os dois membros posteriores
1 - 2 ou + anos	Progressão de osteoartrite e subsequente diminuição da ROM e surgimento de claudicação

Legenda: LCCr - ligamento cruzado cranial; ROM - amplitude de movimento (*range of motion*). Tabela da autora, adaptada de Montalbano *et al.* (2021).

A atividade que o animal poderá realizar após a cirurgia é uma informação importante para os tutores. Contudo, existem diretrizes distintas sobre o tema (Ben-Amotz & Zuckerman, 2022). Nos primeiros meses pós-cirúrgicos existem duas linhas de pensamento quando à recuperação (Romano & Cook, 2015). Uma consiste num protocolo tradicional de repouso em boxe e restrição de exercício, com passeios curtos à trela, e outra mais recente, baseia-se na fisioterapia (Romano & Cook, 2015). Comparativamente à linha tradicional, a fisioterapia pode ser benéfica e permitir um retorno à função do membro mais rápido, sendo considerada segura quando efetuada por especialista (Romano & Cook, 2015).

As consultas de reavaliação pós-cirúrgica entre 4 a 12 semanas são uma prática comum, dependendo da preferência do cirurgião (Alexander *et al.*, 2020). Apesar de não haver evidência científica sobre qual a melhor altura para reavaliar o paciente (Alexander *et al.*, 2020), a primeira reavaliação com controlo radiológico é, normalmente, realizada 4 semanas após a cirurgia (Montalbano *et al.*, 2021). Nesta consulta, os clientes reportam, frequentemente, a observação de sinais clínicos como dor ou claudicação, preocupações que tenham relativamente ao seu animal, dificuldades que sentem relativamente a este período de recuperação, por exemplo, dificuldade em manter o animal em repouso ou fazer restrição de exercício. Estes dados, juntamente com os achados dos exames físico e radiográfico, permitem ao clínico perceber se é necessário fazer alguma alteração ao plano de recuperação, isto é, avaliar sobre a necessidade de alterar a analgesia, iniciar ou alterar a antibioterapia, ou de prescrever fármacos sedativos para garantir o repouso do animal ou ponderar sobre a necessidade de fisioterapia. Geralmente, às 8 semanas, é realizado uma nova reavaliação e novas radiografias, bem como às 12 semanas (Vérez-Fraguela *et al.*, 2017). Neste intervalo de tempo, é expectável que haja uma boa compressão interfragmentária, uma boa estabilidade do implante e suprimento sanguíneo adequado, para uma cicatrização óssea completa (união da osteotomia), confirmada, então, por radiografia às 12 semanas (Schulz *et al.*, 2019a; Alexander *et al.*, 2020). Após este período, o paciente deverá apresentar uma locomoção normal, sem claudicação (Vérez-Fraguela *et al.*, 2017).

2. 4. Prognóstico

Quanto ao prognóstico, é expectável um excelente resultado pós-cirúrgico a longo prazo (Nanda & Hans, 2019). Contudo, é importante referir-se que, independentemente da técnica cirúrgica utilizada para tratamento da rutura do LCCr, irá ocorrer progressão da osteoartrite. A longo prazo prevê-se uma diminuição da atividade física e um aumento progressivo da dificuldade na locomoção associada à OA (Schulz *et al.*, 2019a).

3. Complicações pós-cirúrgicas da TPLO

Na revisão de literatura identifica-se uma grande disparidade na taxa total de complicações pós-cirúrgicas entre os estudos. No estudo de Fitzpatrick & Solano (2010) a taxa global de complicações pós-cirúrgicas foi de 14.8%, enquanto que, num estudo recente, a taxa global de complicações pós-cirúrgicas foi tão alta como 39% (Engdahl *et al.*, 2021).

Na definição de “complicação” verifica-se igualmente uma grande variabilidade entre os estudos (Fitzpatrick & Solano, 2010; Romano & Cook, 2015; Engdahl *et al.*, 2021). Para mitigar esta variabilidade de definições utilizadas, de forma a obter definições estandardizadas que permitam uma maior consistência e comparabilidade entre estudos de ortopedia veterinária, um estudo publicou um método de classificação das complicações. Nesse estudo, as complicações foram definidas como *minor*, *major* ou catastróficas (Romano & Cook, 2015). Reunindo as definições de complicações utilizadas em Fitzpatrick & Solano (2010) e em Romano & Cook (2015), pode compreender-se por complicações *minor* as complicações ou morbilidades associadas que não requerem tratamento adicional, médico ou cirúrgico, ou se houver necessidade de tratamento, resolvem-se apenas com recurso a tratamento não cirúrgico. As complicações *major* são complicações ou morbilidades associadas (onde se inclui claudicação por período superior a 12 semanas) que requerem, obrigatoriamente, tratamento médico ou cirúrgico para a sua resolução (Fitzpatrick & Solano, 2010; Romano & Cook, 2015). As complicações catastróficas são complicações ou morbilidades associadas que resultam em função inaceitável permanente, ou estão diretamente relacionadas com a morte de um animal ou são base justificável para a eutanásia de um animal (Romano & Cook, 2015). As complicações também podem ser definidas consoante o tempo em que ocorrem, em complicações agudas - se as complicações ocorrerem no período pós-cirúrgico imediato ou inferior a 14 dias após a cirurgia - ou em complicações crónicas - se ocorrerem após 14 dias da cirurgia (Pacchiana *et al.*, 2003).

As complicações pós-cirúrgicas podem ser divididas em:

- Complicações relacionadas com o local cirúrgico ou sutura, tais como infeção, seroma, edema, hematoma, deiscência de sutura e fístula;
- Complicações relacionadas com estruturas anatómicas ósseas: fratura de diáfise da tibia, fratura da tuberosidade tibial, fratura de patela, fratura de fíbula e luxação patelar;
- Complicações relacionadas com o implante, nomeadamente, falha de implante, que se pode traduzir em afrouxamento, dobra ou fratura de placa ou parafusos.

As complicações relacionadas com o local cirúrgico, fratura da tuberosidade tibial e falha de implante são as complicações pós-cirúrgicas mais frequentes (Pacchiana *et al.*, 2003; Priddy *et al.*, 2003; Coletti *et al.*, 2014). A formação de seroma, edema e hematoma são, geralmente, complicações agudas, e que, embora possam ser consideradas *minor*, contribuem para um

aumento da morbidade, que se traduz em dor e claudicação para o animal (Ben-Amotz & Zuckerman, 2022).

É importante que o médico-veterinário conheça as complicações que podem advir da cirurgia TPLO, para que consiga fazer uma rápida identificação das mesmas e atuar o mais rápida e adequadamente possível, evitando, desta forma, consequências graves. Também é de extrema importância a realização de um meticuloso planejamento cirúrgico e execução técnica o mais precisa possível (Ben-Amotz & Zuckerman, 2022).

3. 1. Complicações pós-cirúrgicas relacionadas com o local cirúrgico ou sutura

A autora realizou uma pesquisa de vários estudos, desde 2003 até 2021, que realizaram TPLO em cães, e que reportaram complicações pós-cirúrgicas. Dentro destas, encontram-se sumarizadas na Tabela 28 as complicações pós-cirúrgicas relacionadas com o local cirúrgico ou sutura, e referidos os valores máximos de frequência relativa encontrados no conjunto de estudos analisados.

Tabela 28 - Valor máximo de frequência relativa das complicações pós-cirúrgicas relacionadas com o local cirúrgico ou sutura, reportadas em estudos que realizaram osteotomia de nivelamento da meseta tibial (TPLO) em cães (de 2003 a 2021).

Complicação relacionada com local de incisão ou sutura	Máx	Referência
SSI indiferenciada	25,9%	Hans <i>et al.</i> (2017)
SSI superficial	11,8%	Nutt <i>et al.</i> (2017)
SSI profunda	3%	McDougall <i>et al.</i> (2021)
Infeção articulação joelho/ Artrite séptica	4,8%	Corr e Brown (2007)
Osteomielite	5,5%	Priddy <i>et al.</i> (2003)
Infeção associada ao implante	3%	Beer <i>et al.</i> (2018)
Edema (ou inflamação) / Hematoma incisional	8%	Peress <i>et al.</i> (2021)
Irritação incisional	3,7%	Hans <i>et al.</i> (2017)
Seroma	13%	Cook <i>et al.</i> (2010)
Edema da cápsula articular do joelho	0,1%	Stauffer <i>et al.</i> (2006)
Remoção prematura de sutura/ Deiscência de sutura	6,5%	Fujino <i>et al.</i> (2020)
Incisão a drenar conteúdo/ Fístula	0,4%	Priddy <i>et al.</i> (2003)
Atraso de cicatrização do local de incisão	1,3%	Engdahl <i>et al.</i> (2021)
Granuloma por lambadura do local de incisão	1%	Garnett e Daye (2014)
Proliferação de perióstio dolorosa / Reação de perióstio	3,5%	Pacchiana <i>et al.</i> (2003)

SSI – infeção do local cirúrgico; Máx: frequência relativa máxima

3. 1. 1. Infecções do local cirúrgico

O Centro de Controlo e Prevenção de Doenças (CDC) define uma infecção do local cirúrgico (SSI – *surgical site infection*) como uma infecção dos tecidos – superficial, profunda ou de órgãos/espacos -, que ocorre após uma cirurgia (CDC, 2022). É a CDC que define os critérios para a classificação de SSI (ver Tabela 29), em medicina humana. Não existe nenhum consenso de categorização de SSI em medicina veterinária, mas a adaptação desta classificação é provavelmente apropriada aos seus pacientes (Willard *et al.*, 2019).

Tabela 29 - Critérios para definir uma infecção do local cirúrgico (SSI).

SSI	Superficial	Profunda	Órgão/ Espaço
Tempo pós-cirúrgico	Dentro de 30 dias	Dentro de 30 a 90 dias	Dentro de 30 a 90 dias
Localização	Apenas na pele ou tecido subcutâneo do local cirúrgico	Envolve tecidos moles profundos à incisão (por exemplo, camadas musculares e fasciais)	Envolve qualquer parte do corpo profunda às camadas musculares ou faciais que foram abertas ou manipuladas durante o procedimento cirúrgico
Aspetos clínicos (pelo menos um tem de estar presente no paciente)	a. Descarga purulenta da superfície da incisão	a. Descarga purulenta de origem profunda no local cirúrgico	a. Descarga purulenta de dreno colocado no órgão ou espaço
	b. Organismo(s) identificado(s) a partir de uma amostra obtida aseticamente, através de testes microbiológicos baseados em cultura ou outro método, com o objetivo de realizar diagnóstico clínico ou tratamento	b. Ocorrência de deiscência espontânea ou abertura/aspiração propositada pelo cirurgião e Organismo(s) identificado(s) a partir de uma amostra obtida aseticamente, através de testes microbiológicos baseados em cultura ou outro método, com o objetivo de realizar diagnóstico clínico ou tratamento	b. Organismo(s) identificado(s) a partir de uma amostra obtida aseticamente, através de testes microbiológicos baseados em cultura ou outro método, com o objetivo de realizar diagnóstico clínico ou tratamento
	c. Apresentação de um ou mais sinais ou sintomas localizados de: dor ou sensibilidade; edema; eritema; ou aumento da temperatura, quando o local cirúrgico superficial é deliberadamente aberto pelo cirurgião e não são realizados testes microbiológicos referidos no ponto anterior.	O paciente apresenta um ou mais sinais ou sintomas de febre ou dor/sensibilidade localizada.	c. Presença de abscesso ou outra evidência de infecção detetada no exame físico, exame histopatológico ou exame imagiológico.
	d. Diagnóstico é realizado por um médico.	c. Presença de abscesso ou outra evidência de infecção detetada no exame físico, exame histopatológico ou exame imagiológico.	

Notas: Tabela adaptada de CDC (2022). O dia da cirurgia é contabilizado como dia 1. As SSI de órgãos/espacos representam menos de 8% das infecções das SSI de cães submetidos a cirurgia (Turk *et al.*, 2015).

Savicky *et al.* (2013) descreve uma classificação mais resumida das infecções que ocorrem após a TPLO, separando-as entre infecções agudas e infecções crónicas. As primeiras ocorrem

dentro de duas semanas após a cirurgia e as segundas podem ocorrer anos após a cicatrização do local de osteotomia.

A SSI é considerada uma complicação pós-cirúrgica da TPLO comum (Hemmings & Tinga, 2021), cuja taxa de incidência varia entre estudos, podendo atingir os 25,9% (Hans *et al.*, 2017). Adicionalmente, comparando com outras cirurgias consideradas limpas, a TPLO apresenta uma taxa de infecção pós-cirúrgica superior (Giannetto & Aktay, 2019).

Uma possível explicação para que a taxa de SSI encontrada tenha um intervalo amplo é que as subcategorias que compõem as SSI não são definidas em muitos estudos, estando, essa informação frequentemente oculta, ou a definição de SSI é variável ou baseada em metodologias diferentes (Moens, 2018; Hemmings & Tinga, 2021). A SSI pode incluir subcategorias como infecção de tecidos moles, infecção associada a implante (IAI), osteomielite e artrite séptica (Fitzpatrick & Solano, 2010; Hemmings & Tinga, 2021).

Alguns aspetos da definição de SSI podem estar abertos a interpretação e gerar variabilidade nos resultados entre os clínicos. A tentativa de perceber se a infecção causou uma deiscência do local cirúrgico, ou se a infecção foi causada por deiscência traumática por lambedura do próprio animal (por exemplo), vai estar sempre sujeita a interpretação pessoal (Moens, 2018). Contudo, o diagnóstico de SSI pode ser feito baseado nos sinais clínicos. Estes podem variar, mas os sinais típicos incluem: aumento da temperatura, eritema, dor ou desconforto à palpação do local da cirurgia. Pode, também, ocorrer edema e/ou hematoma, que pode ser localizado à volta do implante ou envolver toda a parte distal do membro. Em casos agudos, pode ocorrer descarga abundante de conteúdo do local cirúrgico ou, em casos crónicos, desenvolvimento de fístulas. Pode, também, ocorrer deiscência do local cirúrgico, frequentemente ao nível da placa. Alguns casos podem desenvolver sinais sistémicos de letargia e febre. Na maioria dos casos ocorre claudicação, que é, geralmente, severa, quando está implicada uma artrite séptica aguda. Contudo, em casos de artrite séptica crónica leve, a claudicação pode ser menos severa mas mais persistente no tempo (Moens, 2018).

Para diagnosticar uma SSI não é, portanto, obrigatório obter um resultado de cultura positivo, apesar da cultura e isolamento do agente etiológico da infecção ser importante e contribuir para validar o diagnóstico e para a escolha do tratamento mais adequado. Frequentemente, uma infecção bacteriana pode estar presente mesmo não havendo evidência de cultura positiva, particularmente no caso de infecções articulares em cães (Willard *et al.*, 2019).

Os sinais radiográficos de infecção são geralmente ligeiros e inespecíficos, exceto se a infecção for crónica e severa (Moens, 2018). Uma reação de perióstio excessiva e/ou radiolucência na interface implante-osso podem ser observadas em casos de infecção mais crónicos, mas são infrequentes em casos mais agudos (Trampuz & Zimmerli, 2006; Robinson, 2014; Yap *et al.*, 2015). Em casos de artrite séptica pode ser observado efusão articular (Fitch *et al.*, 2003). Para descartar se há envolvimento articular deve realizar-se artrocentese e análise do líquido sinovial (Moens, 2018).

O aparecimento de SSI é multifatorial e leva ao aumento da morbidade e mortalidade, e ao aumento dos custos para o cliente (Stine *et al.*, 2018). Contudo, muitos dos fatores que constituem risco para o desenvolvimento de SSI não são concordantes entre autores.

Dos fatores de risco correlacionados com o desenvolvimento de SSI após TPLO, reportados na literatura, destacam-se a raça, o sexo e estado reprodutivo, o tempo de anestesia, o tempo de cirurgia, o tempo de internamento após a cirurgia, o peso do animal, a colonização pré-cirúrgica de *Staphylococcus pseudintermedius* resistentes à meticilina (MRSP) (cães portadores), a administração de antibiótico após a cirurgia, a técnica de inspeção intra-articular (artroscopia versus artrotomia), a realização de meniscectomia, a experiência do cirurgião e o sistema de fixação utilizado.

Os cães de raça Pastor Alemão (Lopez *et al.*, 2018) e Bulldog (Nazarali *et al.*, 2015) apresentam maior risco de desenvolver SSI após a TPLO, enquanto que a raça Labrador Retriever aparenta ter menor risco comparativamente a outras raças (Fitzpatrick & Solano, 2010).

Alguns estudos reportam que cães machos não castrados apresentam maior risco de desenvolver SSI após a TPLO (Fitzpatrick & Solano, 2010).

O tempo prolongado de anestesia e de cirurgia (Clark *et al.*, 2019) ou do internamento pós-cirúrgico (Peress *et al.*, 2021) correlacionaram-se com um aumento do risco. Contudo, outros autores não encontraram a mesma evidência estatística relativamente ao tempo de cirurgia e anestesia (Fitzpatrick & Solano, 2010).

Cães com maior peso corporal ou com excesso de peso apresentam maior risco de complicações pós-cirúrgicas (Fitzpatrick & Solano, 2010; Atwood *et al.*, 2015), tendo sido reportado num estudo uma taxa de infeção após TPLO de 21,3% em cães com peso superior a 50 kg (Solano *et al.*, 2015). Segundo Clark *et al.* (2019), além do peso constituir um fator de risco para o desenvolvimento de SSI profundas, também se correlaciona com uma maior resistência à antibioterapia. Outro estudo indicou que o peso constitui um fator de risco para colonização (pré e pós-cirúrgica) de MRSP (Nazarali *et al.*, 2015). Contudo, o peso não foi associado a todas as subcategorias de SSI, tendo sido reportado num estudo a não associação do peso com o desenvolvimento de IAI (Stine *et al.*, 2018).

Cães portadores de MRSP (colonização pré-cirúrgica) apresentam maior risco de desenvolver SSI após a TPLO comparativamente a cães não portadores (Nazarali *et al.*, 2015). Além dos fatores de risco mencionados anteriormente, identificam-se mais dois fatores de risco para a colonização de MRSP, sendo eles ser de raça Bulldog e a permanência no internamento (Nazarali *et al.*, 2015).

McDougall *et al.* (2021), identificaram diversos estudos onde o uso pós-cirúrgico de antibióticos foi protetor contra o desenvolvimento de SSI após a TPLO, enquanto outros refutam este resultado (Clark *et al.*, 2019; Marin *et al.*, 2021). Isto significa que a eficácia da administração de antibioterapia pós-cirúrgica contra o desenvolvimento de SSI é controversa entre estudos. Fitzpatrick & Solano (2010), Nazarali *et al.* (2015) e Atwood *et al.* (2015) indicam que quando é administrado antibiótico após a TPLO, estes cães apresentam menor probabilidade de

desenvolver SSI pós-cirúrgica. Atwood *et al.* (2015) demonstrou que a prevalência de SSI foi de 7,2% em pacientes que receberam antibioterapia após a TPLO, comparativamente a uma prevalência de 15% em cães que não receberam qualquer antibioterapia pós-cirúrgica. No ensaio clínico de Clark *et al.* (2019), o uso profilático de antibióticos não apresentou vantagens após a realização de TPLO em cães. Marin *et al.* (2021) afirma, inclusive, que mesmo os antibióticos mais “potentes” podem não ter qualquer efeito contra o surgimento pós-cirúrgico de SSI.

Contudo, de acordo com Clark *et al.* (2019), o uso profilático de antibióticos não demonstrou estar associado ao desenvolvimento de SSI profundas nem demonstrou ter um efeito protetor contra as mesmas. Savicky *et al.* (2013) afirma que as SSI profundas e a remoção de implantes têm como consequência a instituição de antibioterapia agressiva e de longa duração e que o uso destes fármacos de forma terapêutica (em vez de profilática) é, frequentemente, malsucedido. Em 88,9% dos casos deste estudo, o tratamento com antibiótico foi ineficaz para tratar SSI quando já havia envolvimento de tecidos moles mais profundos, requerendo, nestes casos, a remoção do implante para cessar os sinais clínicos associados à SSI.

No estudo de Clark *et al.* (2019), dentro dos antibióticos prescritos de forma profilática, a doxiciclina foi o antibiótico que demonstrou uma maior incidência de SSI profundas pós-cirúrgicas, seguida da cefalexina e, por último, a amoxicilina potenciada com ácido clavulânico.

Outros estudos reportam que a administração de antibióticos após a TPLO constitui um risco de desenvolvimento de infeções com bactérias multirresistentes (Atwood *et al.*, 2015; Giannetto & Aktay, 2019) e, portanto, o seu uso deve ser bem ponderado, contabilizando os benefícios em função dos riscos. Já no estudo de Clark *et al.* (2019) a administração de antibióticos após a TPLO não predispôs para a resistência a antibióticos. Num estudo onde todos os pacientes que receberam antibioterapia oral e que desenvolveram SSI, a bactéria envolvida nessas infeções era MRSP (Atwood *et al.*, 2015). Giannetto & Aktay (2019) identificou que vários estudos demonstraram que a utilização pós-cirúrgica de antibioterapia promove o desenvolvimento de MRSP e aumenta o risco de cães se tornarem portadores destas bactérias. A frequência do referido anteriormente aumenta, especialmente, quando se utiliza cefalexina (cefalosporina de primeira geração) ou outros antibióticos β -lactâmicos (Giannetto & Aktay, 2019). Contudo, é necessário mais investigação sobre a correlação entre MRSP e a administração de cefalosporinas de gerações mais altas (Giannetto and Aktay, 2019) (da terceira à quinta geração). Um estudo aconselha a que, se se administrar antibioterapia pós-cirúrgica, deverá ser prescrito cefalosporinas de primeira geração, como, por exemplo, a cefazolina, em detrimento de cefalosporinas de terceira geração, como a cefovecina, de forma a prevenir o desenvolvimento de resistência aos antibióticos (Marin *et al.*, 2021). Ressalta-se que as cefalosporinas de primeira geração não são ativas contra estafilococos resistentes à meticilina (Werth, 2020).

Alguns estudos reportam que o uso de placas bloqueadas apresentam um menor risco de SSI pós-cirúrgica (Fitzpatrick & Solano, 2010; Chiu *et al.*, 2019).

Outros fatores de risco que contribuem para o desenvolvimento de SSI são: a realização de artrotomia comparativamente à artroscopia (Mayhew *et al.*, 2012); a realização de meniscectomia comparativamente à não realização da mesma e experiência do cirurgião, especialmente se o número de TPLO realizadas for inferior ou igual a 20 (Lopez *et al.*, 2018).

3. 1. 1. 1. *Infeção associada ao implante*

A infeção associada ao implante, de forma geral, pode atingir um taxa de 3,4% (Beer *et al.*, 2018), sendo *Staphylococcus* spp. a bactéria mais frequentemente isolada, especialmente *S. pseudintermedius* (Clark *et al.*, 2019). Dentro dos *S. pseudintermedius*, MRPS são comumente identificados nas SSI após TPLO, em vários estudos (Atwood *et al.*, 2015; Nazarali *et al.*, 2015; Clark, *et al.*, 2019; Giannetto & Aktay, 2019) - ver Tabela 30.

Staphylococcus spp. são bactérias aeróbias gram-positivas, formadoras de biofilme (Fitzpatrick & Solano, 2010; Savicky *et al.*, 2013; Giannetto & Aktay, 2019) e pelo menos 50% das estirpes são resistentes à meticilina (MRSP). O biofilme envolve os implantes, inibindo uma concentração terapêutica dos antibióticos no local da infeção, impossibilitando uma antibioterapia curativa, bem como impedindo uma resposta imunitária do paciente capaz de resolver estas infeções (Savicky *et al.*, 2013), já que o biofilme protege as bactérias de serem fagocitadas (Fitzpatrick & Solano, 2010). A capacidade de produzir biofilme contribui, portanto, para a sua virulência (Giannetto & Aktay, 2019).

Contudo, o grande número de casos de infeções associadas a implante com crescimento de *Staphylococcus* spp. não é algo inesperado, uma vez que estas bactérias fazem parte da flora normal da pele canina (Stine *et al.*, 2018). Outros agentes patogénicos transitórios da pele canina incluem *Enterococcus* spp., *Klebsiella* spp., *Pasteurella* spp., e *Streptococcus* spp. (Fossum, 2019).

Staphylococci são muitas vezes implicados como agentes causadores de piodermite canina, podendo esta infeção dermatológica estar correlacionada com o surgimento de IAI, uma vez que em medicina humana, a causa mais frequente de IAI após uma cirurgia ortopédica é a contaminação bacteriana da pele (Clark *et al.*, 2019).

As infeções por MRSP e *Staphylococcus aureus* resistentes à meticilina (MRSA) são preocupantes para a saúde pública (Savicky *et al.*, 2013). Primeiro, porque *Staphylococcus aureus* e *Staphylococcus pseudintermedius* foram classificados como agentes zoonóticos, capazes de transmissão bidirecional entre cães e humanos (Stine *et al.*, 2018). Segundo, pelo facto de serem responsáveis por infeções difíceis de tratar, devido à sua suscetibilidade limitada aos antibióticos (Savicky *et al.*, 2013). A resistência aos antibióticos é um problema grave e emergente na atualidade. Existe apenas um curto leque de antibióticos eficazes contra MRSA, entre eles: vancomicina, linezolidina, ceftarolina, telavancina ou daptomicina (Bush, 2021).

Na Tabela 30, encontram-se sumarizadas as bactérias mais frequentemente isoladas de SSI, após a TPLO, em cães. Dentro destas é notória a incidência elevada de bactérias multirresistentes – MRSP e MRSA – reportada em diferentes estudos.

Tabela 30 - Sumário de bactérias isoladas a partir da cultura de amostras recolhidas de SSI, em alguns estudos que realizaram osteotomia de nivelamento da meseta tibial (TPLO) em cães.

	Fitzpatrick et al., 2010 ¹	Savicky et al., 2013*	Atwood et al., 2015	Nazarali et al., 2015 ²	Stine et al., 2018*	Giannetto & Aktay, 2019	Clark et al., 2019*
Nº de infeções	66	72	17	37	26	10	29
MRSP		20	9	11		7	18
MRSP, coagulase negativo					2		
MRSP, coagulase positivo					1		
MRSP e <i>Acinetobacter</i> spp.						1	
MRSP e <i>Klebsiella oxytoca</i>						1	
MRSA	4	15		2			2
<i>Staphylococcus intermedius</i>	6						
<i>Staphylococcus pseudointermedius</i>		26	6	8			8
<i>Staphylococcus aureus</i>	17		1	2			1
<i>Staphylococcus aureus</i> resistente à metilina, coagulase negativo					1		
<i>Staphylococcus</i> spp. coagulase positivo					14		
<i>Staphylococcus</i> spp. coagulase negativo		10			3		
<i>Streptococcus</i> spp.				4			
<i>Streptococcus</i> spp. coagulase negativo	6						
<i>Pseudomonas aeruginosa</i>	7	8					1
<i>Klebsiella pneumoniae</i>							1
<i>Serratia marcescens</i>					2	1	
<i>Enterococcus faecalis</i>				1			
<i>Enterococcus faecium</i>				1			
<i>Enterococcus</i> spp.					2		
<i>Actinobacter</i> spp.	3						
<i>Actinomyces</i> spp.				1	1		
<i>Escherichia hermani</i>					1		
<i>Escherichia coli</i>	1			1			
<i>Pasteurella canis</i>				1			
<i>Corynebacterium</i> sp.			1				

Notas: as amostras foram recolhidas para cultura a partir de SSI ou de implantes removidos devido à presença de SSI. Foram isoladas bactérias aeróbias - *Staphylococcus* spp., *Streptococcus* spp., *Acinetobacter* spp., *Escherichia* spp., *Pseudomonas aeruginosa*, *Klebsiella* sp., *Pasteurella* sp., *Actinobacter* spp., *Corynebacterium* sp. - bem como bactérias anaeróbias facultativas – *Serratia marcescens*, *Enterococcus* spp., *Actinomyces* spp.

Legenda:

¹ 66 SSI registadas, 36 confirmadas por cultura e mais do que uma bactéria pode ter sido isolada da mesma SSI.

² Das 37 SSI profundas desenvolvidas após TPLO neste estudo, foram obtidas 27 culturas onde uma ou mais bactérias foram isoladas da mesma SSI.

* Quando foram isolados mais do que uma bactéria da mesma cultura, essa bactéria foi contabilizada de forma individual.

3. 1. 1. 2. Osteomielite

Um estudo retrospectivo, onde foram realizadas 253 cirurgias de TPLO, reportou a osteomielite como a complicação pós-cirúrgica mais comum, com uma taxa de incidência de 5,5% (Priddy *et al.*, 2003).

As infeções do local cirúrgico e, especialmente, a osteomielite, são complicações pós-cirúrgicas particularmente desafiantes e os cirurgiões veterinários têm-se tornado cada vez mais conscientes do risco do seu desenvolvimento após a TPLO, a qual apresenta um risco de desenvolvimento de osteomielite superior a outras cirurgias ortopédicas (Griffon, 2016b).

A osteomielite é definida como uma patologia inflamatória do osso e canal medular (Schulz *et al.*, 2019b). Os agentes etiológicos mais comumente envolvidos são bactérias, embora também possa ser causada por fungos ou devido à corrosão de implantes metálicos, que pode desencadear uma resposta inflamatória no osso (Anderson, 2016). Geralmente, a osteomielite é dividida, consoante a origem, em hematogénea ou pós-traumática. A osteomielite pós-traumática desenvolve-se após um evento onde ocorreu inoculação direta de bactérias no local de fratura. São exemplo destes eventos uma cirurgia (iatrogénico), um trauma (p. ex. traumas por acidentes rodoviários ou quedas) ou uma extensão de uma infeção adjacente de tecidos moles (p. ex. lesões de mordedura ou migração de corpos estranhos). Normalmente a osteomielite pós-traumática é focal e monostótica (afeta apenas um osso) e o seu desenvolvimento em pequenos animais decorre mais frequentemente pela redução aberta de fraturas (Anderson, 2016), como acontece na TPLO. A osteomielite hematogénea é uma patologia incomum, causada por uma bactéria na circulação sistémica que migrou para um ou múltiplos ossos, apesar da origem da bactéria não ser muitas vezes conhecida (Anderson, 2016).

A osteomielite aguda geralmente desenvolve-se nas duas a três semanas após um trauma ou cirurgia, com sinais clássicos de inflamação e, por vezes, sintomatologia sistémica, enquanto a osteomielite crónica desenvolve-se dentro de meses após um destes eventos. Na forma crónica, os sinais de inflamação são menos evidentes, os sinais sistémicos são pouco frequentes e, geralmente, caracterizam-se pela presença de osso cortical avascular que necessita de resolução cirúrgica. Algumas bactérias (p. ex. *Mycobacterium* spp.) e fungos são responsáveis por uma forma mais crónica de osteomielite (Anderson, 2016).

Os sinais radiográficos de osteomielite incluem a formação de osso no endóstio ou perióstio, reabsorção óssea, falha de implante (afrouxamento, dobra ou fratura de implante) e fragmentos ósseos inviáveis (Hayashi *et al.*, 2019). O diagnóstico de osteomielite é baseado nas

evidências clínicas e radiográficas, bem como na obtenção de cultura (Hayashi *et al.*, 2019). Para realização da cultura, deve ser colhida uma amostra de conteúdo de tecidos profundos, aquando da revisão cirúrgica, através de zaragatoas estéreis, com o cuidado de não tocar na pele (evitando a contaminação). Devem ser enviadas pelo menos duas zaragatoas, uma para cultura de aeróbios e outra para cultura de anaeróbios. Deve ser escolhido um laboratório para envio das zaragatoas com capacidade de diferenciar *Staphilococci* coagulase-positivos. As culturas positivas devem sempre ser acompanhadas de antibiograma. No caso do resultado das culturas ser negativo, está indicado a realização de biópsia e análise histopatológica, uma vez que, nestes casos, a infeção pode ter origem fúngica (p. ex. por *Blastomyces dermatitidis*) (Griffon, 2016b).

3. 1. 1. 3. Artrite séptica

A artrite séptica é uma infeção microbiana da sinóvia e espaço sinovial (Innes, 2016). É considerada uma complicação pós-cirúrgica da TPLO, bem como de outras cirurgias ortopédicas (Innes, 2016). A taxa de incidência mais alta reportada foi de 4,8% (Corr & Brown, 2007). A artrite séptica apresenta comumente origem bacteriana e, tal como na osteomielite, pode ter causa hematogénea ou pós-traumática. Quando há suspeita de artrite séptica, deve realizar-se artrocentese e citologia do líquido sinovial recolhido (que se apresenta, geralmente, em grande volume e turbulento). Se após esta análise se suspeitar de origem bacteriana, por exemplo, pela identificação de bactérias intracelulares ou pelo grande número de neutrófilos, então, deverá realizar-se cultura e antibiograma. A utilização de meio de cultura ágar sangue é altamente recomendável para aumentar a probabilidade de obtenção de resultados positivos na cultura (aumenta a sensibilidade). Poderá justificar-se a realização de biópsia sinovial para cultura e análise histopatológica quando os resultados de cultura de líquido sinovial são negativos mas existe artrite persistente (Innes, 2016).

O tratamento de artrite séptica pode envolver diferentes abordagens, que podem incluir antibioterapia sistémica, lavagem e aspiração articular, sinovectomia artroscópica e aplicação local de antibióticos (Innes, 2016).

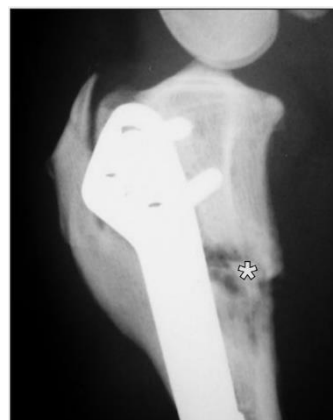3. 1. 1. 4. Tratamentos das infeções e recomendações

Para minimizar o surgimento de SSI, a assepsia pré-cirúrgica da pele é extremamente importante. Mesmo infeções superficiais podem progredir para IAI ou osteomielite, especialmente se não for realizada uma terapêutica adequada, podendo resultar em união atrasada, não união ou infeção crónica persistente (Hemmings & Tinga, 2021).

A abordagem inicial a infeções agudas baseia-se na antibioterapia sistémica e proteção do local da sutura, através de penso e colocação de colar isabelino (Griffon, 2016b) (de forma a impedir a lambadura do animal e, também, evitar o contacto com superfícies contaminadas).

O tratamento de IAI, osteomielite ou artrite séptica requer antibioterapia sistêmica por um longo período de tempo, que pode ir de 4 a 8 semanas (Robinson, 2014; Hayashi *et al.*, 2019), e, podem requerer, adicionalmente, lavagem e desbridamento cirúrgicos, administração local de antibióticos, eliminação do biofilme e remoção do implante, após confirmada a cicatrização óssea (Hemmings & Tinga, 2021). É também importante a remoção de qualquer sequestro ósseo (ver Figura 16). O sequestro ósseo é constituído por fragmentos de osso cortical avasculares/ inviáveis. Estes podem ficar rodeados de exsudado e atuar como foco persistente de infeção (Robinson, 2014; Anderson, 2016; Hayashi *et al.*, 2019).

Figura 16 – Radiografia de paciente que realizou TPLO e que, posteriormente, desenvolveu infeção e sequestro (*). Imagem adaptas de Robinson (2014).



A antibioterapia escolhida deve ser de curto espectro, baseada no antibiograma, contudo, antes da obtenção dos resultados, pode iniciar-se antibioterapia empírica, sendo o antibiótico mais indicado para o efeito a amoxicilina potenciada com ácido clavulânico (Griffon, 2016b).

Após o diagnóstico de SSI e instituição de um plano terapêutico é necessária uma comunicação frequente com o tutor, de forma a perceber a resposta ao plano. Sempre que é descontinuada a antibioterapia e há recorrência de sinais clínicos, o passo seguinte é a remoção do implante, de forma a remover a causa principal de SSI, associada à formação de biofilme (IAI). Após a descontinuação de antibioterapia ou remoção de implante, deve ser feita uma vigilância ativa de forma a adquirir informação relevante sobre a resolução ou recorrência de sinais clínicos (Hoddinott *et al.*, 2022).

A remoção do implante, com ou sem administração de antibiótico (após a remoção), revelou melhores resultados no tratamento de SSI do que apenas a antibioterapia sem remoção do implante. A remoção do implante deve ser, portanto, considerada em casos onde a SSI após a TPLO não seja resolvida com tratamento médico (Savicky *et al.*, 2013).

Em casos onde a infeção é causada por agentes infecciosos que requerem antibioterapia com potenciais efeitos secundários significativos (como o caso de MRSP com sensibilidade limitada aos aminoglicosídeos), ou quando a antibioterapia sistêmica não é efetiva, ou quando os implantes não podem ser removidos, pode ser implementada antibioterapia local, com o objetivo de alcançar concentrações terapêuticas no local da infeção (Griffon, 2016b; Hoddinott *et al.*, 2022). A antibioterapia local pode envolver eluição de antibiótico em cimento ósseo (polimetilmetacrilato), polímero em gel ou esponjas de colagénio (embora existam outras

opções), sendo os antibióticos mais frequentemente utilizados a gentamicina, a amicacina ou a clindamicina (Hoddinott *et al.*, 2022).

Em casos mais raros, quando as infecções não conseguem ser controladas e a cicatrização óssea não é alcançada, pode ser necessário recorrer à amputação do membro ou mesmo à eutanásia (Hemmings & Tinga, 2021). Hemmings & Tinga (2021) reportam um caso de um cão com claudicação persistente e não união, que culminou em eutanásia justificada pelo desenvolvimento de mielopatia, possivelmente secundária a uma infecção sistêmica, derivada de uma SSI.

Para mitigar o risco de desenvolvimento de SSI após TPLO é recomendável: (1) no caso de existência de sinais de dermatite adiar a cirurgia e tratar primeiro esta infecção, particularmente se a mesma incluir o local da cirurgia; (2) utilizar uma técnica estéril e manipulação meticulosa dos tecidos; (3) encerramento da incisão com precisão; (4) minimização do tempo de cirurgia e anestesia; (5) lavagem copiosa dos tecidos antes do encerramento e administração perioperatória de antibiótico, preferencialmente, uma cefalosporina de primeira geração - por exemplo, cefazolina (Hemmings & Tinga, 2021).

Um estudo documentou uma redução da taxa de SSI de 8,5% para 1,3% após a implementação de protocolos de assepsia bastante rigorosos durante e após a TPLO (Stine *et al.*, 2018). Estes protocolos englobam os seguintes cuidados: (1) utilização de fio de sutura revestido de triclosan (TCS); (2) encerramento cutâneo com padrão de sutura intradérmica; (3) utilização de campo de incisão impregnado com iodóforo (como, por exemplo, Ioban™ - 3M, 2022); (4) administração de cefazolina intraoperatória, na dose de 22mg/kg IV, a cada 90 minutos de cirurgia e a cada 4 horas no período pós-cirúrgico (no internamento); (5) utilização de luvas cirúrgicas ortopédicas pelo cirurgião; (6) aplicação de pomada de mupirocina na ferida cirúrgica e colocação de penso tipo Robert-Jones modificado a envolver o membro e, por fim, (7) o uso de luvas descartáveis por todos os colaboradores que manipularem os pacientes que serão submetidos a TPLO (Stine *et al.*, 2018). Estas medidas, apesar de parecerem draconianas, se, implementadas por mais equipas veterinárias, poderão fazer a diferença e diminuir a taxa de SSI após a TPLO, resultando numa menor necessidade de administração de antibióticos, contribuindo para uma menor resistência aos mesmos.

Conclui-se, portanto, que é importante que os médicos veterinários reconheçam o seu papel como agentes de saúde pública, percebendo as implicações que as infecções após a TPLO têm, sendo também crucial a implementação de práticas de controlo de infeções e o desenvolvimento de estratégias de prevenção das mesmas, tendo em consideração os fatores de risco para o desenvolvimento de infeções pós-cirúrgicas (Clark *et al.*, 2019).

3. 1. 2. Seroma

O seroma incisional ocorre mais frequentemente quando há deiscência de sutura da fáscia ou secundariamente quando há atividade física exagerada do paciente. Quando ocorre formação

de seroma, a região deve ser preparada assepticamente para aspiração de fluido (Ben-Amotz & Zuckerman, 2022). O diagnóstico é baseado nos achados do exame físico e na análise citológica do fluido aspirado (Garnett & Daye, 2014). O fluido aspirado, normalmente, apresenta pouca celularidade de eritrócitos degenerados, muito poucos neutrófilos e ausência de microorganismos. Se os resultados da citologia forem indicativos de seroma, opta-se por tratamento conservador, com aplicação de compressas quentes, restrição da atividade do animal e colocação de colar isabelino (Garnett & Daye, 2014; Ben-Amotz & Zuckerman, 2022). Na maioria dos casos, o seroma resolve-se em cerca de 5 a 7 dias (Ben-Amotz & Zuckerman, 2022).

3. 1. 3. Edema e hematoma

O edema é uma tumefação por acumulação de líquido intersticial e é uma fonte de dor pós-cirúrgica para o animal, não favorecendo a utilização do membro. Normalmente, desenvolve-se dentro de 10 dias após a cirurgia (Marcellin-Little & Arnoldy, 2018).

A aplicação de penso modificado de Robert-Jones não é consensual entre autores, tendo sido classificada em Priddy *et al.* (2003) como inefetiva contra a redução de edema pós-cirúrgico. Contudo, outros autores defendem a sua utilização, como forma de prevenir o contacto do local cirúrgico com superfícies hospitalares (Stine *et al.*, 2018; Ben-Amotz & Zuckerman, 2022). Alguns autores preferem manter este penso até 24 horas após a cirurgia, com aplicação posterior de compressas frias (Ben-Amotz & Zuckerman, 2022). São também recomendadas algumas técnicas de fisioterapia no período pós-cirúrgico (Marcellin-Little & Arnoldy, 2018).

A tumefação pode dever-se a um hematoma, que é definido como uma tumefação composta por sangue (geralmente coagulado), confinado a um órgão, tecido ou espaço (Ralinsky & Fossum, 2019).

Os tutores devem ser aconselhados sobre a monitorização da zona intervencionada, tendo especial atenção à presença de edema, dor, aumento de temperatura local ou eritema, e, no caso da identificação destes sinais clínicos, procurar aconselhamento veterinário o mais cedo possível (Hoddinott *et al.*, 2022).

3. 2. Complicações pós-cirúrgicas relacionadas com estruturas anatómicas ósseas e articulares do joelho

Apresenta-se, seguidamente, as complicações pós-cirúrgicas relacionadas com fraturas ósseas e com lesões do mecanismo extensor, as quais são sumarizadas na Tabela 31.

Tabela 31 - Valor máximo de frequência relativa das complicações pós-cirúrgicas relacionadas com estruturas anatómicas ósseas e articulares do joelho, reportadas em estudos que realizaram osteotomia de nivelamento da meseta tibial (TPLO) em cães (de 2003 a 2021).

Complicação relacionada com estruturas anatómicas ósseas e articulares do joelho	Máx	Referência
Rutura de menisco	12,3%	Christopher <i>et al.</i> (2013)
Lesão de menisco latente/ subsequente	4,1%	Oxley <i>et al.</i> (2013)
Desmite patelar	25,5%	Carey <i>et al.</i> (2005)
Edema/Espessamento do tendão patelar	96,6%	DeSandre-Robinson <i>et al.</i> (2017)
Fratura patelar	2%	Rutherford <i>et al.</i> (2012)
Luxação medial de patela	1,1%	Gatineau <i>et al.</i> (2011)
Luxação lateral de patela	0,3%	Chiu <i>et al.</i> (2019)
Fratura tibial	8,6%	Bergh & Peirone (2012)
Fratura da tuberosidade tibial	4,8%	Duerr <i>et al.</i> (2008)
Fratura fibular	15,0%	Taylor <i>et al.</i> (2011)

Máx: frequência relativa máxima

3. 2. 1. Lesões de menisco

A lesão de menisco é reconhecida, frequentemente, como patologia secundária a insuficiência do LCCr. O polo caudal do menisco medial é o local mais comumente lesionado, devido à sua associação mais íntima com a tibia e cápsula articular, comparativamente ao menisco lateral. Esta associação faz com que sejam exercidas forças no menisco medial para fazer um movimento de translação cranial e caudal, em relação ao fémur, acompanhando a tibia. À medida que a tibia se move cranial e caudalmente, num movimento de translação, o polo caudal do menisco medial é comprimido contra o côndilo medial femoral, levando a trauma e desenvolvimento de ruturas de menisco. A taxa de incidência da lesão de menisco medial concomitante a rutura de LCCr é de 50%, aproximadamente, apesar de haver registo de variação desta taxa entre 20 até 80%. Fatores de risco que contribuem para a lesão de menisco, em cães com insuficiência de LCCr, compreendem a rutura completa ou parcial do LCCr e o excesso de peso (Jones *et al.*, 2022).

A inspeção pré-cirúrgica dos meniscos e técnicas inerentes, embora importantes, encontram-se fora do âmbito deste relatório de estágio, pelo que não serão discutidas. Contudo, é importante referir as complicações pós-cirúrgicas relacionadas com os meniscos, já que podem ser a causa de claudicação (persistente ou aguda) no período pós-cirúrgico (Jones *et al.*, 2022).

A rutura de meniscos pós-cirúrgica pode envolver lesões de menisco que já existiam antes da cirurgia e que não foram detetadas - definidas como lesões de menisco latentes - ou aquelas que se formaram após a cirurgia - lesões de menisco subsequentes (Jones *et al.*, 2022).

A presença de dor na flexão do joelho ou a detecção de sons de crepitação na flexão-extensão do joelho indicam que há uma probabilidade significativa de lesão de menisco, no período pós-cirúrgico (Griffon, 2016a).

De acordo com Jones *et al.* (2022), o tempo entre a realização da cirurgia e o diagnóstico pós-cirúrgico de rutura de menisco varia, consoante os estudos, entre 7,9 e 14,7 meses. Se houver forte suspeita de rutura de menisco deve, então, ser realizada inspeção articular e cirurgia (Jones *et al.*, 2022). Não intervir, no caso de rutura, pode levar a consequências a longo-prazo, comprometendo a utilização do membro, independentemente do sucesso da técnica cirúrgica utilizada inicialmente para tratar a instabilidade do joelho, especialmente se houver desenvolvimento de osteoartrite (Jones *et al.*, 2022).

3. 2. 2. Fratura e tendinopatia patelares

A fratura patelar pode atingir uma taxa de incidência até 2% em cães, após a realização de TPLO (Rutherford *et al.*, 2012). Estes casos, geralmente, apresentam história de claudicação recorrente aguda, posteriormente à TPLO, ou são achados nas radiografias de reavaliação. Ben-Amotz & Zuckerman (2022) sugerem que a alteração da biomecânica do joelho, decorrente da TPLO, resulta nestas fraturas de stress, que são tipicamente de avulsão, com um plano de fratura transverso ou oblíquo curto, no ápex da patela. A maioria dos casos apresenta concomitantemente espessamento do tendão patelar - ver Figura 17.

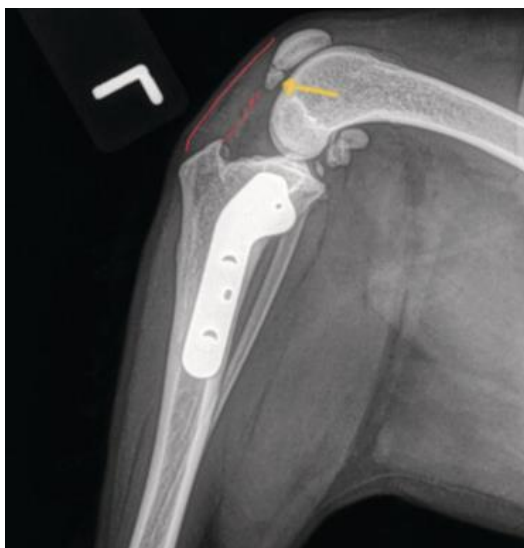
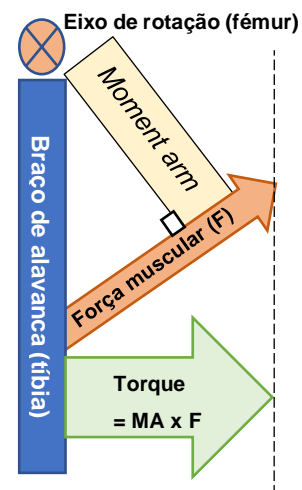


Figura 17 – Exemplo de espessamento do tendão patelar (delimitado pelas linhas vermelhas) e fratura por avulsão do ápex patelar (seta amarela). Imagem adaptada de Ben-Amotz & Zuckerman (2022).

Estas alterações biomecânicas ocorrem devido à posição mais cranial que o fémur assume relativamente à tíbia, como resultado da TPLO, e referem-se, sobretudo, à diminuição da distância perpendicular desde o vetor da força até ao eixo de rotação (*moment arm*), força essa exercida pelo mecanismo extensor, que resulta numa maior força requerida por parte do tendão patelar para atingir o mesmo torque (força rotacional) (Dan *et al.*, 2019) - ver Figura 18.

Figura 18 – Biomecânica do mecanismo extensor. O eixo de rotação localiza-se na epífise distal do fêmur; o braço de alavanca é a tíbia, *moment arm* (MA) é a distância perpendicular entre o vetor força (força muscular (F), com ponto de origem na inserção do ligamento patelar) e o eixo de rotação; o torque é a força rotacional, que resulta na extensão do joelho, sendo calculado pela multiplicação do MA por F (Dan *et al.*, 2019). F é exercido pelo mecanismo extensor (ou quadríceps), que é composto pelo conjunto muscular quadríceps femoral, tendão e ligamento patelares, patela e tuberosidade tibial (Piermattei *et al.*, 2006). O ponto de inserção do mecanismo extensor não se altera após a TPLO, mas se o MA diminuir é fácil perceber que a força exercida terá de ser superior para igualar o mesmo torque, criando maior stress sobre o tendão patelar (Dan *et al.*, 2019). Imagem criada pela autora, inspirada em Swanson, 2011.



Para resolução desta complicação pode optar-se por um tratamento conservador, associando a restrição de exercício à administração de medicação anti-inflamatória não esteroide. Apesar de não haver evidências de que ocorra união da fratura patelar, geralmente, deixa de ocorrer claudicação persistente (Ben-Amotz & Zuckerman, 2022).

A tendinopatia patelar (também referida como desmite, na literatura veterinária - Dan *et al.*, 2019) é uma inflamação do tendão patelar resultante do uso excessivo do joelho (Griffon, 2016a; Ben-Amotz & Zuckerman, 2022). Pode ser observada como um espessamento do tendão patelar (especialmente da porção distal), detetado por radiografia, ecografia ou mesmo por palpação direta do tendão (Ben-Amotz & Zuckerman, 2022). Carey *et al.* (2005) criou uma classificação radiográfica do espessamento do tendão patelar, consoante o seu grau de severidade: ligeiro – se o tendão apresenta uma espessura normal ou até o dobro da espessura normal; moderado – se a espessura tem entre 6 e 11mm; ou severo – se a espessura for superior a 12mm ou se a espessura for tal que não permita a identificação dos bordos do tendão. Na ecografia, pode ser detetado o espessamento patelar, com lesões centrais hipoecoicas ou anecoicas e rutura de fibras ligamentosas longitudinais (Mattern *et al.*, 2006).

O espessamento do tendão patelar é um achado radiográfico relativamente frequente (podendo atingir até 96,6% dos casos que realizaram TPLO - DeSandre-Robinson *et al.*, 2017), embora seja raro o surgimento de claudicação pós-cirúrgica devida exclusivamente a este espessamento (Dan *et al.*, 2019). Este espessamento foi associado a um posicionamento do local de osteotomia demasiado cranial ou a fratura pós-cirúrgica da tuberosidade tibial (Dan *et al.*, 2019). Pacchiana *et al.* (2003) afirma que o espessamento do tendão patelar pode dever-se a trauma durante a osteotomia ou à colocação de pin antirotacional nas suas fibras distais.

3. 2. 3. Luxação de patela

A luxação da patela surge documentada em alguns estudos (Fitzpatrick & Solano, 2010; Gatineau *et al.*, 2011; Oxley *et al.*, 2013; Coletti *et al.*, 2014; Chiu *et al.*, 2019), contudo, é

incomum, representando menos de 1% das complicações pós-cirúrgicas da TPLO (Hemmings & Tinga, 2021). Esta complicação pode ser explicada pelo próprio procedimento cirúrgico da TPLO (uma vez que dele podem advir deformidades angulares ou torsionais da tibia, formação de um “espaço” de osteotomia (*gap*) ou mau alinhamento), por uma angulação subclínica da tibia ou do fêmur pré-cirurgia, ou simplesmente devido a uma má avaliação no exame ortopédico, previamente ao procedimento cirúrgico - isto é, quando existe uma luxação patelar antes do procedimento e não é detetada (Ben-Amotz & Zuckerman, 2022).

Quando a placa de TPLO é aparafusada, deve ser realizado o teste de compressão tibial e avaliado o alinhamento da patela durante os movimentos de flexão e extensão do joelho. Se a patela for palpada fora do sulco troclear durante estes movimentos, a possibilidade de haver luxação de patela após a cirurgia deve ser considerada e tomadas decisões cirúrgicas relativamente à mesma (Ben-Amotz & Zuckerman, 2022).

Se no período pós-cirúrgico, superior a 14 dias após a TPLO, o animal apresentar claudicação persistente, deve ser feita uma reavaliação ortopédica, avaliando cuidadosamente a patela e, se for detetada luxação patelar, então, deve ser resolvida cirurgicamente, quando a osteotomia tibial estiver cicatrizada (Ben-Amotz & Zuckerman, 2022).

3. 2. 4. Fratura da tuberosidade tibial

A fratura da tuberosidade tibial (TT), após a TPLO, apresenta uma taxa de incidência que pode atingir 4,8% (Duerr *et al.*, 2008). Os sinais clínicos, geralmente, incluem aparecimento agudo de claudicação, associada à presença de dor e/ou edema dos tecidos moles da região. Esta complicação é frequentemente um achado encontrado nas radiografias de reavaliação. Se o caso de fratura da TT tiver um início agudo e a tuberosidade se apresentar deslocada (ver Figura 19A), então, tem indicação para redução cirúrgica e fixação, por exemplo, com pins e banda de tensão com cerclage (ver Figura 19B). Em alguns casos, o fragmento resultante da fratura pode ser demasiado pequeno para colocação adequada de implante e, como tal, para um retorno de função aceitável, é aconselhado restrição completa de exercício (Ben-Amotz & Zuckerman, 2022).

Para evitar que esta complicação ocorra é crucial realizar um bom planeamento pré-cirúrgico, como descrito anteriormente. Deverá, portanto, fazer-se uma correta seleção do tamanho da lâmina da serra de osteotomia, ter em atenção e respeitar as medidas delineadas D1 e D2, posicionar corretamente a lâmina de forma a garantir a preservação de uma porção larga suficiente de crista tibial após o corte e, também, colocar adequadamente o pin antirotacional (ver Figura 20). Este pin deve ser colocado acima ou sobre as fibras de Sharpey - no local de inserção do tendão patelar à porção proximal da tibia - diminuindo o risco de ocorrer fratura da TT (Ben-Amotz & Zuckerman, 2022). A colocação de um ou mais pins antirotacionais, distalmente à inserção do tendão patelar (ver Figura 19C), foi reportado como fator de risco para a ocorrência de fratura da TT (Mehrkens *et al.*, 2018).

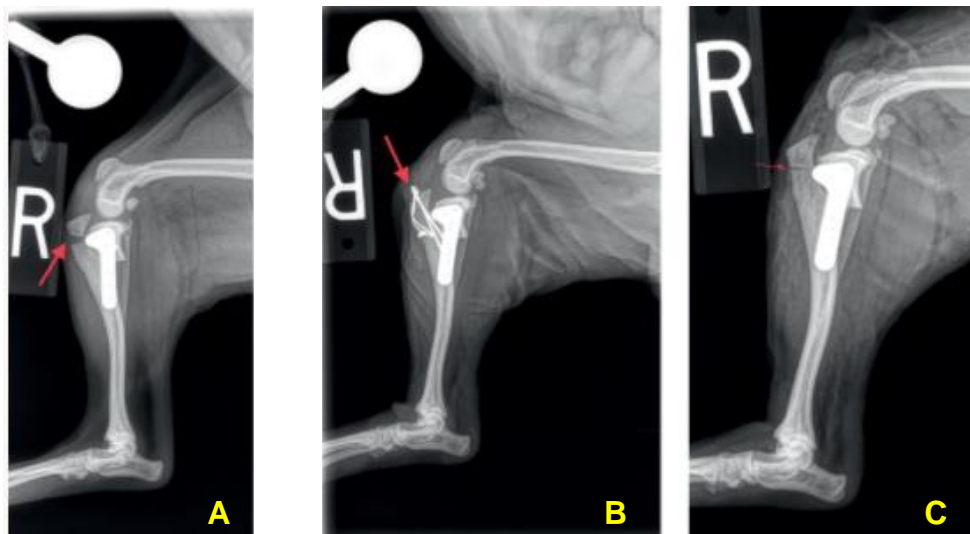
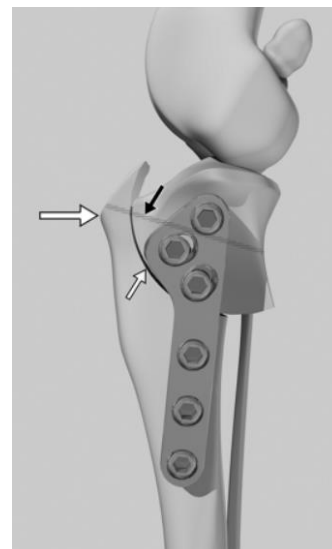


Figura 19 – Exemplo de complicação pós-cirúrgica de fratura de tuberosidade tibial (TT), incluindo radiografias pós-cirúrgicas da TPLO, da cirurgia de revisão e de controle. (A): radiografia demonstrativa de fratura da TT, no período pós-cirúrgico de TPLO (seta vermelha); (B): radiografia demonstrativa de redução cirúrgica de fratura da TT, onde foram utilizados dois fios de Kirschner e banda de tensão (seta vermelha); (C): radiografia imediatamente após TPLO, onde se pode observar o furo realizado para a colocação de fio de Kirschner antirotacional temporário, realizado abaixo do que seria indicado. Imagem adaptada de Ben-Amotz & Zuckerman (2022).

Figura 20 – Demonstração da colocação adequada de pin temporário antirotacional (seta preta). A seta branca maior aponta para a tuberosidade tibial e pode-se verificar a colocação correta do pin proximal a esta. A seta branca pequena aponta para a linha de osteotomia. Imagem retirada de Bergh *et al.* (2008).

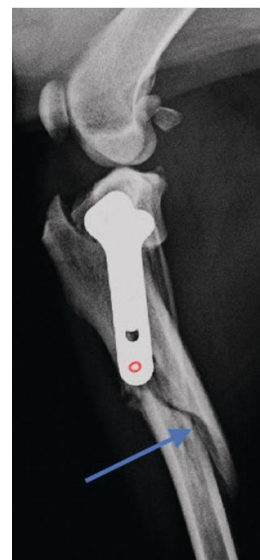


Um estudo recomenda que a largura de D1, em cães de médio a grande porte, seja superior a 10 mm e que, se houver necessidade de realizar TPLO bilateralmente, as duas cirurgias devem ser separadas no tempo, de forma a mitigar o risco de fratura da TT (Bergh *et al.*, 2008). Este estudo ainda apresenta evidência de que o pin antirotacional deve ser deixado *in situ*, em vez de removido após a colocação da placa de TPLO, como forma de reduzir o risco de fratura da TT (Bergh *et al.*, 2008).

3. 2. 5. Fratura de diáfise tibial

Embora a fratura da tuberosidade tibial seja mais comum, também pode ocorrer fratura da diáfise tibial. Um exemplo de um caso onde ocorreu fratura da diáfise tibial encontra-se na Figura 21, decorrente de complicação relacionada a falha de implante.

Figura 21 – Radiografia demonstrativa de fratura de diáfise tibial (seta azul) devido à colocação de placa inclinada, com parafuso distal muito próximo do córtex cranial tibial (círculo vermelho). Imagem adaptada de Ben-Amotz & Zuckerman (2022).



3. 2. 6. Fratura fibular

A taxa de incidência de fratura fibular pode atingir os 15% (Taylor *et al.*, 2011), embora estudos mais recentes reportem taxas bastante inferiores (Hans *et al.*, 2017; Pages *et al.*, 2019; Fujino *et al.*, 2020).

Esta é uma complicação pós-cirúrgica que também pode ocorrer no período intracirúrgico (Ben-Amotz & Zuckerman, 2022). A articulação entre a porção proximal da fíbula e da tíbia permite a rotação da meseta tibial durante o procedimento cirúrgico. Em casos onde existe anquilose desta articulação haverá uma maior resistência durante a rotação da meseta tibial, o que constitui um fator de risco de fratura fibular, intracirurgicamente (Ben-Amotz & Zuckerman, 2022).

A fíbula pode promover maior estabilidade à meseta tibial após a TPLO e, portanto, a sua fratura é indesejável, contribuindo para aumentar a incidência e grau de *rock-back* (Taylor *et al.*, 2011).

A criação de furos na fíbula pode contribuir para o surgimento de fratura fibular no período pós-cirúrgico. Se o furo para colocação de um parafuso proximal penetrar a fíbula é recomendada a colocação de um parafuso que atravesse os dois ossos - tíbia e fíbula (Morgan & Frazho, 2018). Pode, também, ocorrer secundariamente a uma complicação relacionada com falha de implante, e, nesses casos, é tratada de forma conservativa, enquanto as fraturas concomitantes tibiais, caso existam, são resolvidas cirurgicamente (Ben-Amotz & Zuckerman, 2022).

Dentro dos fatores de risco que podem contribuir para esta complicação destacam-se o peso corporal elevado, o TPA alto, o maior grau de redução do TPA e a realização de furos sem guia (*jig*) (Ben-Amotz & Zuckerman, 2022).

A fratura fibular, em termos práticos, resulta numa morbidade ligeira e não deverá interferir com o resultado pós-cirúrgico da TPLO (Ben-Amotz & Zuckerman, 2022).

3. 3. Complicações pós-cirúrgicas relacionadas com o implante

A Tabela 32 mostra as complicações pós-cirúrgicas relacionadas com o implante, com a indicação da frequência relativa máxima, encontrada em alguns estudos.

Tabela 32 - Valor máximo de frequência relativa das complicações pós-cirúrgicas relacionadas com o implante, reportadas em estudos que realizaram osteotomia de nivelamento da meseta tibial (TPLO) em cães (de 2003 a 2021).

Complicação relacionada com o implante	Máx	Referência
Fratura de parafuso	9,5%	Bergh & Peirone (2012)
Afrouxamento de parafuso	1,9%	Hans <i>et al.</i> (2017)
Afrouxamento de implante	0,3%	Chiu <i>et al.</i> (2019)
Migração cranial de fio de Kirschner antirotacional	0,2%	Fitzpatrick & Solano (2010)
Falha de implante (outras causas ou falhas não especificadas relacionadas ao implante)	10,4%	Engdahl <i>et al.</i> (2021)

Máx: frequência relativa máxima

3. 3. 1. Falha de implante

A falha de implante compreende o afrouxamento, dobra ou fratura dos constituintes do implante – placa e/ou parafusos (Griffon, 2016a). A falha de implante leva à recorrência de instabilidade articular e perda de função após a cirurgia, traduzindo-se no comprometimento da imobilização da osteotomia e da cicatrização óssea subsequente (Griffon, 2016a). Segundo Griffon (2016a), o afrouxamento de parafusos é o tipo de falha de implante mais comum após a TPLO. Contudo, alguns estudos reportados por Bergh & Peirone (2012), registam taxas de incidência de falha de implante por fratura de parafuso mais alta do que devido a afrouxamento de parafuso.

A maioria das falhas de implante deve-se a erro técnico e posicionamento inadequado do implante. O cirurgião deve certificar-se que está a usar uma porção adequada de osso metafisário, na porção proximal da tibia (uma boa “base”), para a colocação dos parafusos. A inclinação cranial ou proximal da placa de TPLO pode resultar numa inadequada colocação dos parafusos, por exemplo, muito próximo da linha de osteotomia ou penetração intra-articular (Ben-Amotz & Zuckerman, 2022).

Antagonicamente, se a porção proximal da placa for inclinada caudalmente, para o cirurgião obter uma maior área de superfície no fragmento de osteotomia, pode interferir com a biomecânica a nível dos parafusos distais e provocar fratura de diáfise da tibia (ver Figura 21). Para evitar esta complicação e colmatar a necessidade da colocação da porção proximal da

placa mais caudalmente, foram desenhadas placas com angulação caudal da porção proximal (Ben-Amotz & Zuckerman, 2022) - ver Figura 22.

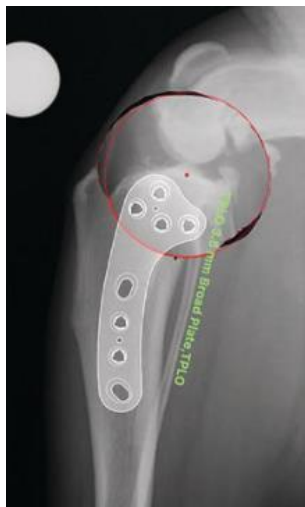

Figura 22 – Exemplo de placa de TPLO curva (Biomedix ®), com angulação caudal da porção proximal. Imagem adaptada de Ben-Amotz & Zuckerman (2022).

Qualquer perda da redução da osteotomia indica que há falha de implante e que há necessidade de revisão cirúrgica, que deve ser realizada numa fase inicial da deteção desta falha, uma vez que, quanto mais tempo passar, menor é a probabilidade de ocorrer união (Ben-Amotz & Zuckerman, 2022) e cicatrização óssea. A revisão cirúrgica consiste na remoção do implante, restauro da redução apropriada da osteotomia e colocação de uma nova placa de TPLO. Se forem detetadas outras complicações, tais como fraturas, estas também devem ser abordadas nesta revisão cirúrgica (Ben-Amotz & Zuckerman, 2022).

3. 3. 1. 1. *Rock-back*

O TPA pós-cirúrgico é considerado um parâmetro importante na avaliação do sucesso da cirurgia de TPLO, pelo que não deverá ocorrer uma rotação excessiva ou insuficiente (Nanda & Hans, 2019). Contudo, após TPLO, o TPA pós-cirúrgico pode sofrer alterações até haver cicatrização óssea da osteotomia (Souza *et al.*, 2021). Este fenómeno é designado por *rock-back* (Taylor *et al.*, 2011). É definido como o movimento do segmento da meseta tibial que ocorre ao longo da linha de osteotomia, provocando um aumento do TPA superior ou igual a 5°, entre o período pós-cirúrgico imediato e a realização de radiografias de reavaliação subsequentes (Duerr *et al.*, 2008).

O fenómeno *rock-back* após a TPLO pode ser indicativo de afrouxamento do implante. A deteção precoce deste fenómeno é importante na medida em que se pode desenvolver falha de implante *major*, com subsequente perda de estabilidade e redução da osteotomia – como acontece na Figura 23 A-B (Souza *et al.*, 2021; Ben-Amotz & Zuckerman, 2022). O *rock-back* pode resultar num aumento do TPA associado a deformidades angulares de valgus (ver Figura 23A) ou varus. Geralmente, estes casos apresentam uma história de claudicação aguda durante o período pós-cirúrgico, pelo que sempre que os tutores indicarem esta situação clínica do seu

animal ou agravamento dos sinais clínicos, a causa deve ser investigada (Ben-Amotz & Zuckerman, 2022).

Em suma, o objetivo principal da revisão cirúrgica é restaurar o alinhamento com estabilização rígida, mesmo se não for possível controlar o TPA. Na colocação de nova placa e parafusos, devem ser evitados os furos anteriores. Existe a recomendação de utilização de duas placas de forma a fornecer uma maior estabilidade (placas lado a lado) – ver Figura 23C-D. Nalguns casos, mais complicados, com fraturas cominutivas, por exemplo, pode recorrer-se a fixação externa (Ben-Amotz & Zuckerman, 2022).

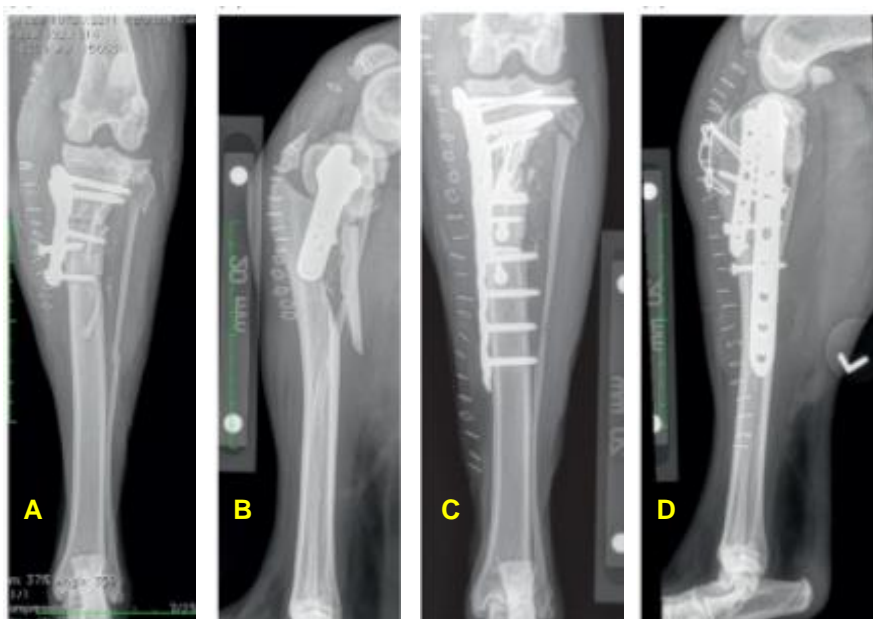


Figura 23 – Falha de implante e *rock-back*. (A, B) Radiografias no período pós-cirúrgico (10 dias após a TPLO), com falha de implante *major*, onde se verifica fratura da tuberosidade tibial, fratura fibular, *rock-back* e valgus, fratura segmentária de diáfise tibial caudal (fratura cominutiva redutível ou *butterfly* - que resulta de duas fraturas oblíquas). (C, D) Radiografias após revisão cirúrgica devido a falha de implante *major*. Foram removidos a placa de TPLO e parafusos anteriores e colocadas duas placas de compressão bloqueadas (LCP ©) de 2.7 e 3.5 mm, bem como reduzida a fratura da tuberosidade tibial com dois fios de Kirschner e banda de tensão. Ainda foram colocados três parafusos de forma *lag* (dois na direção craniocaudal e um caudocranial) para redução de fragmento *butterfly* (caudodistal tibial). Imagem adaptada de Bem-Amotz & Zuckerman (2022).

3. 3. 2. Sarcoma associado a implante

O sarcoma associado a implante, como exemplificado na Figura 24, é uma complicação pouco comum, mas anteriormente descrita nalguns estudos, onde foi encontrada uma associação entre a TPLO e o desenvolvimento de osteossarcoma, na porção proximal da tíbia (Boudrieau *et al.*, 2005; Selmic *et al.*, 2014). Consequentemente, é importante a inclusão deste diagnóstico na lista de diagnósticos diferenciais, em cães que tiverem realizado TPLO e que apresentem claudicação do membro intervencionado previamente (Selmic *et al.*, 2014).

O tratamento mais comum é igual ao aplicado nos casos de neoplasia óssea primária, isto é, amputação do membro afetado, com ou sem quimioterapia. Contudo, é importante referir que 10 em 29 cães com osteossarcoma tibial proximal, diagnosticados há pelo menos um ano após a realização da TPLO, apresentaram uma esperança média de vida de 313 dias após a amputação e quimioterapia adjuvante (Selmic *et al.*, 2014). Como tal, o prognóstico é bastante reservado.

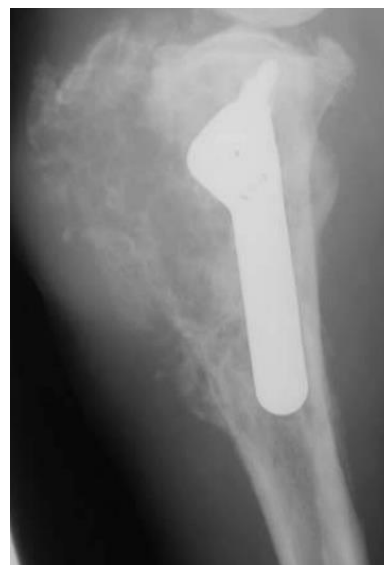

Figura 24 – Radiografia demonstrativa do aspeto da tibia proximal de um cão que desenvolveu osteossarcoma no local onde tinha sido realizado previamente TPLO. O padrão radiográfico heterogéneo - produtivo e lítico – é consistente com uma neoplasia óssea primária. Imagem adaptada de Selmic *et al.* (2014).

3. 4. Outras complicações pós-cirúrgicas

Na Tabela 33, encontram-se sumarizadas algumas complicações pós-cirúrgicas, referidas em estudos que não se enquadram nas divisões anteriormente descritas. A união atrasada e a instabilidade residual são descritas adiante, em detalhe, devido à sua pertinência, bem como a progressão da doença articular degenerativa. Esta última é uma consequência comum após a TPLO e a sua taxa de incidência não foi encontrada nos estudos analisados para execução da Tabela 33.

Tabela 33 - Valor máximo de frequência relativa de outras complicações pós-cirúrgicas, reportadas em estudos que realizaram osteotomia de nivelamento da meseta tibial (TPLO) em cães (de 2003 a 2021).

Outras complicações	Máx	Referência
Mialgia do músculo pectíneo	1,6%	Pages <i>et al.</i> (2019)
Complicações devido à colocação de penso	3,5%	Pacchiana <i>et al.</i> (2003)
União atrasada	9,2%	Garnett & Daye (2014)
Instabilidade residual	12,8%	Carey <i>et al.</i> (2005)

Máx: frequência relativa máxima

3. 4. 1. União atrasada

Para perceber se há união atrasada é essencial perceber qual o aspeto radiográfico de uma correta cicatrização óssea após a TPLO. A cicatrização óssea subsequente a fratura metafisária apresenta uma aparência radiográfica com a formação de uma ou duas bandas densas no local de fratura, semelhante à que é observável na Figura 25. É expectável que ocorra

uma união gradual destas bandas, através de pontes ósseas, até que o espaço da osteotomia esteja completamente preenchido por osso. A formação de calo ósseo na zona periosteal não é frequente, a não ser em casos onde haja instabilidade dos fragmentos (Hayashi *et al.*, 2019).

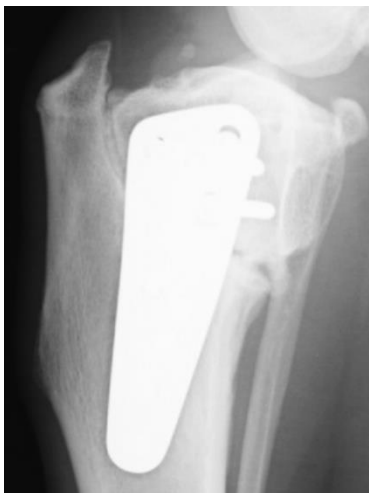

Figura 25 – Cicatrização óssea de osteotomia metafisária após TPLO. Observam-se sinais de estabilidade articular, com cicatrização óssea trabecular. Imagem adaptada de Hayashi *et al.* (2019).

Num estudo onde a união atrasada foi a complicação pós-cirúrgica mais comum (ver Figura 26) foi detetada incidentalmente na radiografia de revisão, às oito semanas após a TPLO (Garnett & Daye, 2014).

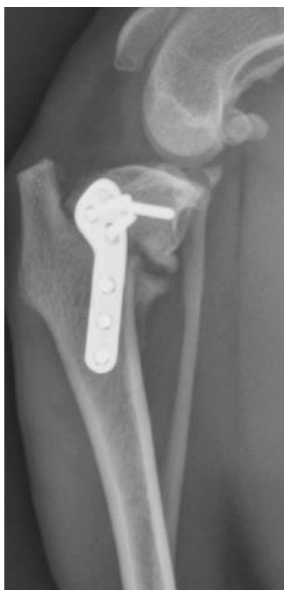

Figura 26 – Radiografia demonstrativa de união atrasada, num cão, detetada na consulta de reavaliação após 8 semanas da TPLO (projeção médio-lateral). A união atrasada da osteotomia é observada na porção caudal da tíbia, pela presença de calo ósseo proliferativo, com formação mínima de pontes ósseas no espaço de osteotomia. Imagem adaptada de Garnett & Daye (2014).

O tratamento da união atrasada é, geralmente, conservativo, uma vez que na maioria dos casos, é expectável que venha a ocorrer união e cicatrização óssea. Contudo, acelerar a cicatrização óssea é desejável, sendo recomendado, inclusive, a realização de enxerto ósseo ou utilização de substitutos ósseos. O enxerto ósseo autólogo é, geralmente, o tratamento *gold standard*, mas o aloenxerto de matriz óssea desmineralizada também demonstrou ser clinicamente eficiente (Hoffer *et al.*, 2008).

3. 4. 2. Instabilidade residual

A instabilidade do joelho cranial/caudal no período pós-cirúrgico ocorre em um terço dos pacientes que realizam TPLO. A maioria deles não apresenta sinais clínicos evidentes, embora a presença de instabilidade residual se possa traduzir em resultados pós-cirúrgicos indesejados a longo prazo (Hemmings & Tinga, 2021).

Uma forma de instabilidade mais severa é conhecida como *pivot shift* (Hemmings & Tinga, 2021). Esta é definida como instabilidade rotacional persistente após a TPLO (Gatineau *et al.*, 2011), onde a rotação interna excessiva da tíbia não é devidamente controlada (Ben-Amotz & Zuckerman, 2022; Dycus *et al.*, 2022), resultando na subluxação cranial tibial juntamente com lateralização súbita do joelho, durante a fase de apoio do peso, na locomoção (Boudrieau, 2009; Gatineau *et al.*, 2011) - ver Figura 27. Esta complicação pode apresentar uma taxa de incidência até 3% dos casos (Bergh *et al.*, 2008; Fitzpatrick & Solano, 2010; Gatineau *et al.*, 2011). A realização de meniscectomia do menisco medial foi identificado como fator de risco para a ocorrência de *pivot shift* (Gatineau *et al.*, 2011).

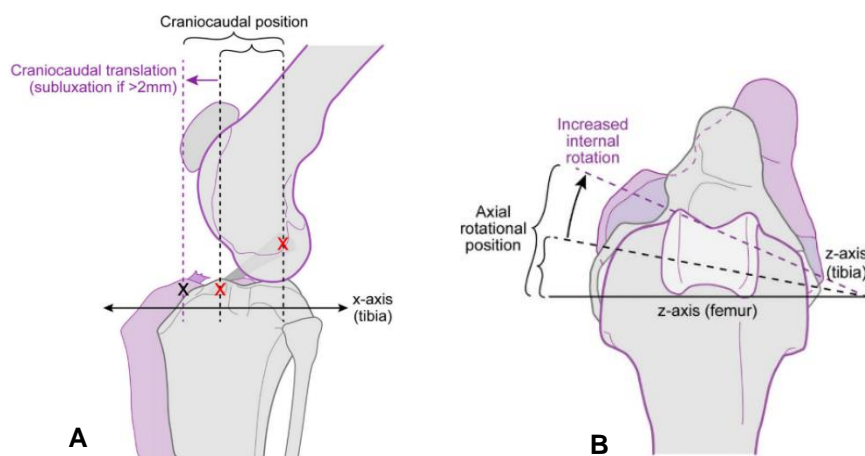


Figura 27 – Ilustrações explicativas das alterações cinemáticas que ocorrem no *pivot shift*. A cor cinza representa a cinemática num cão parado e a cor roxa a cinemática que ocorre num cão em locomoção, na fase de apoio do peso. (A) Representação esquemática da subluxação cranial tibial (translação). (B) Representação esquemática da rotação axial tibial (rotação interna da tíbia). Imagens adaptadas de Tinga *et al.* (2020).

Para avaliar a presença de *pivot shift*, após ter sido aparafusada a placa de TPLO, deve ser realizado teste de compressão tibial intracirúrgicamente. Quando é detetada, na cirurgia, uma rotação interna excessiva da tíbia através da observação e palpação de uma subluxação abrupta tibial craniolateral, subjacente ao côndilo lateral femoral, deve ser colocada uma sutura fabelotibial lateral, de forma a contrariar esta rotação (Schaible *et al.*, 2017). O *pivot shift* pode resolver-se espontaneamente, aquando do restabelecimento muscular, numa fase de recuperação mais tardia, que auxilie na estabilidade do joelho (Hemmings & Tinga, 2021).

Uma outra complicação considerada rara e reportada em quatro cães, num estudo de caso, consiste na luxação do tendão do músculo extensor digital longo (Haaland & Sjöström, 2007). A apresentação clínica pode traduzir-se no surgimento inesperado de claudicação e o diagnóstico é feito por palpação do referido tendão (pode passar despercebido se o cirurgião não procurar ativamente este problema). Assume-se que seja causado por lesão iatrogénica durante a TPLO, que pode ser resolvida cirurgicamente, por tenodese ou libertação do tendão (Haaland & Sjöström, 2007).

3. 4. 3. Progressão de doença articular degenerativa

A doença articular degenerativa (DAD) ou osteoartrite (OA) é a doença articular mais comum em medicina veterinária (Anderson *et al.*, 2018). É uma doença crónica e dolorosa (Fu *et al.*, 2017).

A associação entre a rutura do LCCr e a OA é complexa e incompletamente compreendida. Ao longo do tempo tem havido debate sobre qual a patologia que surge em primeiro lugar. Em termos históricos, o desenvolvimento da OA tem sido considerado uma consequência da perda de estabilidade articular do joelho, associado à rutura do LCCr. Contudo, Sample (2018) refere que estudos mais recentes indicam que, apesar da instabilidade do joelho resultante da rutura de fibras do LCCr aumentar o desenvolvimento de OA, o início da OA, na verdade, precede a instabilidade do joelho. Ou seja, a lesão das fibras do LCCr deve-se, pelo menos em parte, a uma consequência de processos osteoartrosicos do joelho (Sample, 2018).

As alterações degenerativas podem já estar presentes aquando do diagnóstico da doença de LCCr mas não serem registadas pelos clínicos como OA (Anderson *et al.*, 2018).

Após a rutura do LCCr ocorrem alterações nos tecidos sinoviais. A cartilagem articular sofre uma resposta anabólica com aumento da atividade celular e mitose, que resulta no aumento da síntese de matriz e aumento geral dos tecidos moles (Adams & Brandt, 1991, referido por Sample, 2018). Contudo, esta atividade é contrariada por um aumento da atividade catabólica, com degradação da rede de colagénio e aumento da atividade de enzimas que degradam o proteoglicano principal, designado por agrecano (Innes *et al.*, 2005; Fernandes *et al.*, 1998, referido por Sample, 2018). Esta atividade proteolítica resulta na depleção da cartilagem em agrecano, inicialmente numa zona superficial, e na destruição da rede de colagénio. Desta forma, a rigidez e a capacidade de resistir a forças de tensão ficam reduzidas. A atividade enzimática prolongada por vários meses resulta na perda de tecidos moles, até que, eventualmente, comecem a surgir lesões de cartilagem na sua espessura total - dentro de 3 a 5 anos (Brandt *et al.*, 1991, referido por Sample, 2018). As consequências da degeneração da cartilagem, num joelho com rutura de LCCr, podem ser facilmente observáveis por artroscopia. Este exame também permite a deteção de sinovite, que é considerada um dos sinais mais precoces da doença de LCCr (Sample, 2018).

Por definição, a OA é uma doença que resulta de eventos biológicos e/ou mecânicos que destabilizam o equilíbrio entre a degradação e a síntese (regeneração) da cartilagem articular e osso subcondral. Isto leva a alterações morfológicas, bioquímicas, moleculares e biomecânicas que afetam os condrócitos e matriz envolvente (Ragety & Griffon, 2016) - ver Figura 28.

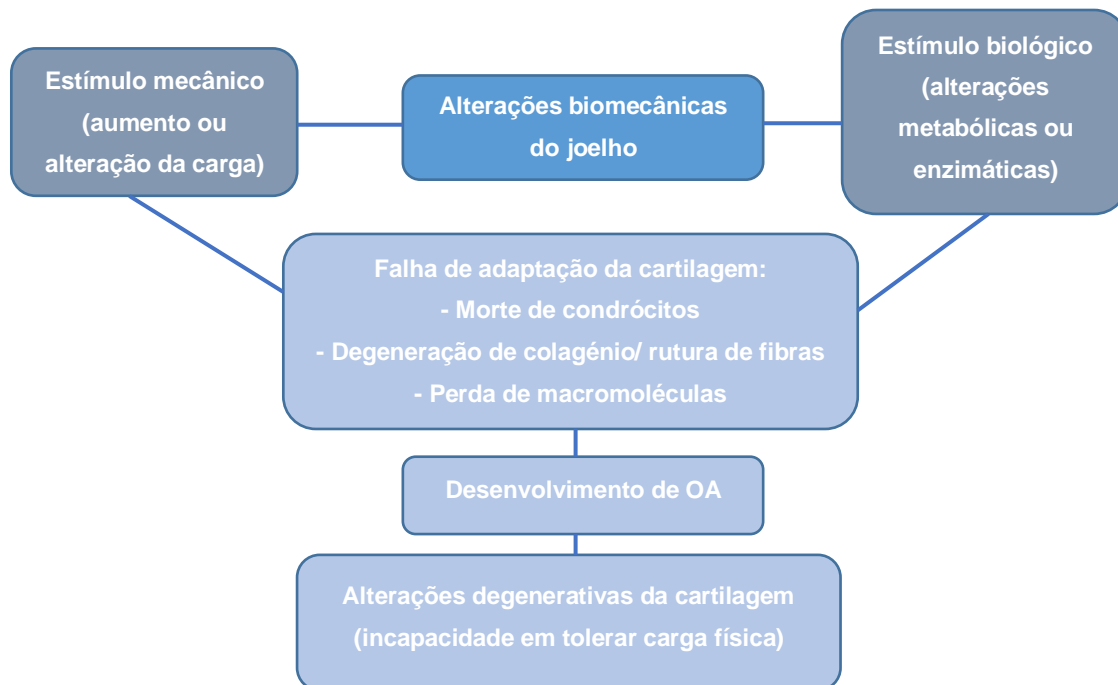


Figura 28 – Diagrama ilustrativo do desenvolvimento de osteoartrite. Estímulos mecânicos e biológicos podem desencadear o desenvolvimento de osteoartrite. A progressão será tão mais rápida quanto maior for a carga (Pozzi & Kim, 2018). Imagem criada pela autora inspirada em Pozzi & Kim (2018).

A OA pode ser caracterizada pela presença de degeneração da cartilagem articular, esclerose do osso subcondral, osteofitose, sinovite (em grau variável) e degeneração de meniscos e ligamentos (Glyn-Jones *et al.*, 2015).

A deteção radiográfica de OA precede muitas vezes a rutura de LCCr (Chuang *et al.*, 2014). Esta deteção tem sido investigada como indicador preditivo do risco de rutura total de LCCr em pacientes com rutura parcial de LCCr (Sample, 2018). Estudos revelam que, em joelhos estáveis contralaterais a joelhos com rutura de LCCr (rutura unilateral), a progressão da OA com o tempo e o grau de OA à data do diagnóstico são indicadores preditivos do risco de rutura do LCCr contralateral (Innes *et al.*, 2004; Chuang *et al.*, 2014). Contudo, a presença radiográfica de OA no joelho estável contralateral não indica que irá ocorrer, inevitavelmente, rutura total desse LCCr (Sample, 2018).

As alterações radiográficas que ocorrem na OA podem incluir a presença de efusão articular, osteófitos, entesiófitos, mineralizações intra-articulares (chamados “*loose bodies*”), esclerose subcondral, formação de quistos subcondrais e estreitamento do espaço articular (Innes *et al.*, 2004). Em alguns estudos, a presença radiográfica de efusão sinovial e de osteófitos foi utilizada para avaliar a severidade da OA (Innes *et al.*, 2004; Chuang *et al.*, 2014). Os autores

definiram a severidade da efusão numa escala subjetiva de 0 a 2 (0 - normal, 1 - ligeiro/moderado, 2 - severo) e da osteofitose numa escala subjetiva de 0 a 3 (0 - normal, 1 - ligeiro, 2 - moderado, 3 - severo) (Innes *et al.*, 2004; Chuang *et al.*, 2014).

A progressão pós-cirúrgica da OA é uma complicação expectável após a maioria das técnicas cirúrgicas escolhidas para tratar pacientes com rutura de LCCr (Ragetly & Griffon, 2016). É importante referir que as técnicas cirúrgicas de estabilização articular não são modificadoras da doença, isto é, não são direcionadas à alteração da condição inflamatória dos joelhos com rutura de LCCr, que, não sendo tratada, irá contribuir para mais alterações degenerativas da articulação (Sample, 2018). Na maioria dos casos, a progressão da OA ocorre apesar da obtenção de um resultado cirúrgico aceitável (Ragetly & Griffon, 2016).

Considera-se que a progressão da OA resulta de causas multifatoriais (Sample, 2018), sendo atribuídos alguns fatores de risco, como lesões pré-cirúrgicas da cartilagem, lesão de menisco presente à data da cirurgia, duração da doença articular, instabilidade do joelho pré-cirúrgica (doença de LCCr), instabilidade articular pós-cirúrgica (instabilidade residual) e a realização de artrotomia em vez de artroscopia para inspeção articular (Ragetly & Griffon, 2016).

A OA tem um impacto significativo na qualidade de vida do animal, uma vez que envolve dor, diferentes graus de inflamação, diminuição da amplitude de movimento (ROM), claudicação, e aumento da morbidade (Ragetly & Griffon, 2016; Pye *et al.*, 2022). Desta forma, é importante que a informação relativa às opções terapêuticas para animais que sofrem de OA seja atual e baseada na evidência científica (Pye *et al.*, 2022). O tratamento deverá ser multimodal, com o intuito de minimizar a dor articular e atrasar a progressão de osteopatia (Gupta *et al.*, 2012).

Para limitar a progressão da OA é aconselhado: (1) manejo do peso (diminui a carga) – é aconselhado fazer restrição calórica no sentido de prevenir obesidade, uma vez que o tecido adiposo liberta citoquinas que contribuem para a OA e dor (Gruen *et al.*, 2022); (2) dietas de prescrição médica (Ragetly & Griffon, 2016), como Hill's JD®, Purina JM®, Royal Canin Mobility Support®, que são dietas formuladas para apoio articular, enriquecidas em proteína (Baltzer *et al.*, 2018); (3) nutracêuticos, como ômega 3 (ácido eicosapentaenóico e ácido docosahexaenóico), glicosaminoglicanos polissulfatados, colagénio não desnaturado tipo II (UC-II) (Gupta *et al.*, 2012; Varney *et al.*, 2021) (como Flexadin Advanced®), polisulfato sódico de pentosano (como Osteopen®), hidrócloro de glucosamina e sulfato de condroitina - estes dois últimos têm ganho popularidade, porém o seu efeito foi considerado insignificante (Gupta *et al.*, 2012), sendo importante referir que, num estudo que realizou uma revisão abrangente sobre a eficácia dos nutracêuticos no alívio dos sinais de dor associada à OA em cães, se concluiu que todos apresentaram baixa evidência científica relativamente à sua eficácia, exceto os ômega 3 (Vandeweerd *et al.*, 2012); (4) manejo do exercício físico, como restrição de exercícios de impacto, ROM passivo, fisioterapia (Ragetly & Griffon, 2016).

Para perceber como mitigar os sinais clínicos de dor, é preciso perceber o mecanismo da dor na OA, que é complexo (Fu *et al.*, 2017). Estão envolvidos componentes periféricos da dor e processos centrais, com diferentes tipos de dor – nocicetiva, inflamatória e neuropática -, que

ocorrem em diferentes graus (White & Hunt, 2019). A OA era tipicamente considerada uma condição não inflamatória, mas atualmente percebeu-se que tem, efetivamente, uma componente inflamatória (Pye *et al.*, 2022).

Numa abordagem convencional, a utilização de anti-inflamatórios não esteroides (AINEs) é, frequentemente, a primeira linha de tratamento analgésico para reduzir a dor associada à OA em cães, cuja eficácia foi demonstrada cientificamente (Pye *et al.*, 2022). A utilização de AINEs inibidores COX-2 seletivos é preferível (Deparle *et al.*, 2005) (como meloxicam, carprofeno ou firocoxib), evitando os efeitos indesejados da inibição da COX-1 (Pye *et al.*, 2022). A utilização de AINEs deve ser, então, utilizada precocemente aquando da deteção de OA, sendo também útil no período pós-cirúrgico (uma vez que a dor pós cirúrgica, além de ter uma componente somática – tecidos moles e osso – também tem uma componente inflamatória (Piras *et al.*, 2021), sendo expectável o aparecimento agudo de sinovite após a cirurgia).

Os piprantes são uma nova classe de fármacos não esteroides, não inibidores COX, onde se inclui o gapiprant, um antagonista dos recetores EP4 da prostaglandina E2 (PGE2), resultando na inibição da ação desta prostaglandina. Está licenciado para casos ligeiros a moderados de OA em cães (Pye *et al.*, 2022).

O paracetamol (acetaminofeno) é comumente utilizado no tratamento da OA em medicina humana (Onakpoya, 2020). O seu uso não está licenciado para cães, em Portugal, contudo é frequente a prática da sua prescrição *off label*. Porém, são necessários estudos que avaliem a eficácia analgésica do paracetamol no tratamento da OA em cães (Pye *et al.*, 2022).

Também é referida na literatura a utilização de anticorpo monoclonal canino dirigido ao fator de crescimento do nervo (NGF) (Gruen *et al.*, 2022), como bedinvetmab (Librela®) (Pye *et al.*, 2022). Segundo Corral *et al.* (2021), o medicamento em causa demonstrou ter eficácia no alívio de dor associada à OA em cães, porém, este estudo foi elaborado por trabalhadores da marca do medicamento, pelo que há conflito de interesses.

Dentro dos opióides, o tramadol é uma opção amplamente conhecida (Pye *et al.*, 2022). Porém, é difícil afirmar a sua eficácia no tratamento da dor associada à OA em cães, uma vez que existe um número limitado de estudos sobre a sua eficácia dirigida à dor causada pela OA, além de existir uma variabilidade individual na produção do seu metabolito em cães (Pye *et al.*, 2022). Um estudo sugeriu que o tramadol utilizado como monoterapia por um período inferior a duas semanas é inefetivo no tratamento da dor associada à OA em cães (Budsberg *et al.*, 2018). Contudo, pode ser benéfica a sua conjugação com outros analgésicos como parte de uma abordagem multimodal (Monteiro *et al.*, 2019).

Dos gabapenténoides fazem parte a gabapentina e a pregabalina (Pye *et al.*, 2022), análogos do GABA (ácido gamma-aminobutírico - Barrett *et al.*, 2010), indicados como tratamento de dor crónica neuropática em medicina humana (Pye *et al.*, 2022). Existe um número limitado de estudos sobre o uso de gabapenténoides em cães, sendo encontrado apenas um estudo publicado onde foi usada gabapentina como tratamento adjuvante ao uso de AINEs em cães com OA (Miles *et al.*, 2020). Conclui-se, portanto, que são necessários mais estudos de

forma a se poder retirar elações quanto à eficácia do uso de gabapentenoídes em cães (Pye *et al.*, 2022).

Relativamente aos antagonistas dos recetores N-metil D-Aspartato (NMDA), onde se incluem a amantadina e a memantina, apesar de apresentarem potencial analgésico adjuvante no tratamento da OA em cães, existe a falta de estudos que suportem a evidência científica para a sua prescrição (Pye *et al.*, 2022). O mesmo se verifica quanto à prescrição dos canabinoídes em medicina veterinária (Gruen *et al.*, 2022).

Em casos com sinais moderados poderão ser recomendadas intervenções de medicina alternativa (como terapia laser, estimulação neuromuscular e terapia eletromagnética) e/ou utilização de fármacos modificadores da OA: injeções intra-articulares com ácido hialurónico de elevado peso molecular, plasma rico em plaquetas, ou células estaminais (Ragetly & Griffon, 2016; Pye *et al.*, 2022). Estas injeções intra-articulares são utilizadas, normalmente, quando a dor se restringe a uma ou duas áreas localizadas ou em pacientes que não respondem a terapia sistémica considerada eficaz (Gruen *et al.*, 2022). A vanguarda do tratamento da OA poderá passar pela utilização destes fármacos modificadores da doença, isto é, que consigam atrasar, estabilizar ou reparar as lesões de articulações afetadas, em vez de meramente aliviar os sintomas (Pye *et al.*, 2022).

Em casos mais severos pode ser necessária cirurgia de revisão, por exemplo, para remoção de implante, ou recorrer a outros procedimentos cirúrgicos, conforme a gravidade do caso de OA (Ragetly & Griffon, 2016).

Concluindo, apesar dos diferentes procedimentos cirúrgicos descritos para casos de rutura de LCCr conseguem estabilizar o joelho, nenhum deles consegue restaurar completamente a biomecânica normal do joelho. Levanta-se, então, a questão se a obtenção da estabilização do joelho é um bom indicador de sucesso pós-cirúrgico. Foi demonstrado que ocorre persistência de instabilidade mesmo após a TPLO. Contudo, na avaliação por parte dos tutores quanto ao resultado da cirurgia, estes reportam uma alta taxa de sucesso cirúrgico, com retorno à função entre 80 a 90%, o que sugere que a maioria dos procedimentos consegue um bom resultado na obtenção do retorno à função do joelho. O objetivo da eliminação da progressão da OA pode não ser alcançável, uma vez que, ocorrido lesão do LCCr e instalação de instabilidade articular, irá ocorrer distribuição anormal da carga na articulação e lesão dos condrócitos. Desta forma, um método para a escolha do procedimento cirúrgico e da avaliação do sucesso pós-cirúrgico poderá passar pela capacidade do procedimento em abrandar ou mitigar a progressão da OA (Dycus *et al.*, 2022).

Atualmente, apenas alguns estudos na literatura veterinária compararam a progressão da OA entre os vários procedimentos cirúrgicos de estabilização, com um intervalo de tempo entre reavaliações estandardizado (intervalos de tempo diferentes interferem na comparabilidade). Relativamente à TPLO foi reportada uma taxa de incidência de DAD de 40 a 76% (Rayward *et al.*, 2004; Boyd *et al.*, 2007; DeLuke *et al.*, 2012), sendo, por isso, uma complicação comum após este procedimento cirúrgico podendo atingir uma taxa de incidência elevada. Relativamente à

TTA, 55% dos joelhos apresenta progressão de OA (Morgan *et al.*, 2010). Um estudo revelou que a progressão da OA foi superior nas cirurgias de TTA, comparativamente às de TPLO (Beer *et al.*, 2018). No que toca às técnicas intra-articulares, 100% dos casos progrediram para OA (Boyd *et al.*, 2007). Entre a TPLO e a técnica TightRope, a progressão de OA foi igual (Cook *et al.*, 2010).

Em suma, pela análise dos valores apresentados, a TPLO pode apresentar uma menor taxa de progressão de OA (40%) relativamente às outras técnicas referidas.

IV. CASO CLÍNICO

O caso clínico reporta-se a um paciente que realizou TPLO bilateral, não simultânea, e que, posteriormente, apresentou complicações pós-cirúrgicas, o qual é apresentado seguidamente.

1. Identificação do paciente

Espécie: Cão

Raça: Pastor Branco Suíço
(exemplar na Figura 29)

Idade: 5 anos

Sexo: Macho

Estado reprodutivo: Castrado



Figura 29 – Cão exemplar da raça Pastor Branco Suíço. Imagem adaptada de *Google Images* [Fonte: https://vetsmart-parsefiles.s3.amazonaws.com/8fb0cfd0f8e94eda6470330560d8c753_breed.jpg (acedido a 1/4/2022)].

2. História clínica

O paciente apresentou-se pela primeira vez ao HVO, em março de 2021, onde a tutora descreveu que tinha acolhido o seu animal com dois meses de idade e que coabitava com 8 gatos, numa quinta com vários hectares. Nesta consulta o médico veterinário assistente prescreveu desparasitação externa e administrou as seguintes vacinas: antirrábica, vacina DHPPi e L4. O paciente retornou ao HVO para reforço da vacina L4, quatro semanas depois, em abril de 2021, onde a tutora se queixou que o seu animal apresentava sinais de claudicação, pelo que foi agendada uma consulta de especialidade de ortopedia, ainda no mesmo mês.

Na consulta de ortopedia, a tutora reportou que o seu animal apresentava sinais de claudicação persistente, que decorreria há aproximadamente dois meses, e que apresentava dificuldades em saltar para dentro do carro. No exame ortopédico detetou-se dor coxofemoral esquerda, pelo que foi realizada uma projeção radiográfica ventrodorsal pélvica, tendo sido detetado evidências de incongruência articular coxofemoral bilateral. Adicionalmente, foi realizada uma projeção medio-lateral do joelho esquerdo, onde não foram identificados sinais de rutura de LCCr. Optou-se por tratamento médico e reavaliação dentro de três semanas. Nesta consulta foi prescrito Cimalgex[®] (cimicoxib) *per os* (PO), uma vez ao dia (SID) e Flexadin advanced[®] (condroprotetor). Recomendou-se também perda de peso (peso à consulta de 42 kg), com alteração da dieta, passando a ração habitual para a ração Royal Canin Satiety[®], durante quatro meses.

O paciente retornou ao HVO, em maio de 2021, tendo realizado uma consulta de reavaliação, onde se verificou perda de peso. Nesta consulta registou 38 kg, tendo perdido 4 kg num mês. Passadas três semanas retornou para nova reavaliação. Nesta consulta apresentou algum desconforto articular pelo que se iniciou tratamento com Librela[®] (tratamento composto

por duas ampolas de bendivetmab para administração subcutânea, cada administração com duração de efeito até quatro semanas).

Em junho de 2021, retorna à consulta para a segunda injeção de Librela® 20 mg. A claudicação persistia ainda nesta consulta.

No início de julho de 2021, retornou ao HVO porque se apresentava a claudicar do membro posterior esquerdo, com supressão de apoio intermitente do membro e apoio em pinça, em repouso. Realizou radiografia sob sedação ao joelho esquerdo onde foram identificados sinais de rutura de LCCr (ver Figura 30). Foi recomendado tratamento cirúrgico, tendo sido prescrito medicação anti-inflamatória para casa, com Previcox® (firocoxib) PO SID, enquanto aguardava pelo dia da cirurgia.

No dia 21 de julho de 2021, o paciente realizou a cirurgia de TPLO ao joelho esquerdo. Na Figura 30 apresentam-se as radiografias pré-cirúrgicas, da projeção medio-lateral do joelho esquerdo, onde se identificam as alterações radiográficas encontradas (Figura 30A) e determinação do TPA (Figura 30B).

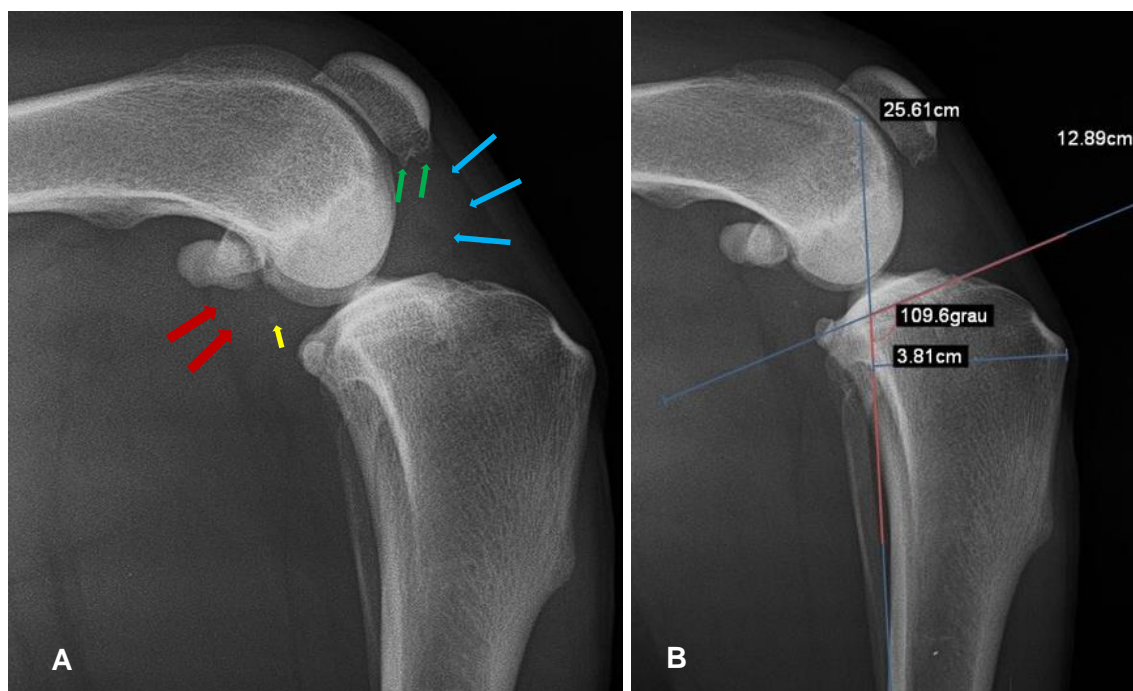


Figura 30 – Radiografias pré-cirúrgicas do joelho esquerdo. (A) Radiografia de projeção medio-lateral do joelho esquerdo, com patologia de LCCr. É observável um aumento da radiopacidade do líquido sinovial consistente efusão articular, evidenciando o corpo adiposo infrapatelar - setas azuis. É também visível a dilatação da cavidade articular (indicado pelas setas vermelhas) com deslocamento distal do osso sesamóide do m. poplíteo. Também estão presentes alterações degenerativas como osteófitos (no polo distal da patela, indicados pelas setas verdes), bem como uma aparente mineralização intra-articular (seta amarela). (B) Determinação do TPA, pelo método convencional ($TPA = 109,6^\circ - 90^\circ = 19,6^\circ$). Imagens adaptadas e gentilmente cedidas pelo Dr. Pedro Requicha.

Após a cirurgia foram realizadas duas projeções radiográficas do joelho esquerdo, para confirmar a correta colocação do implante, apresentadas na Figura 31.

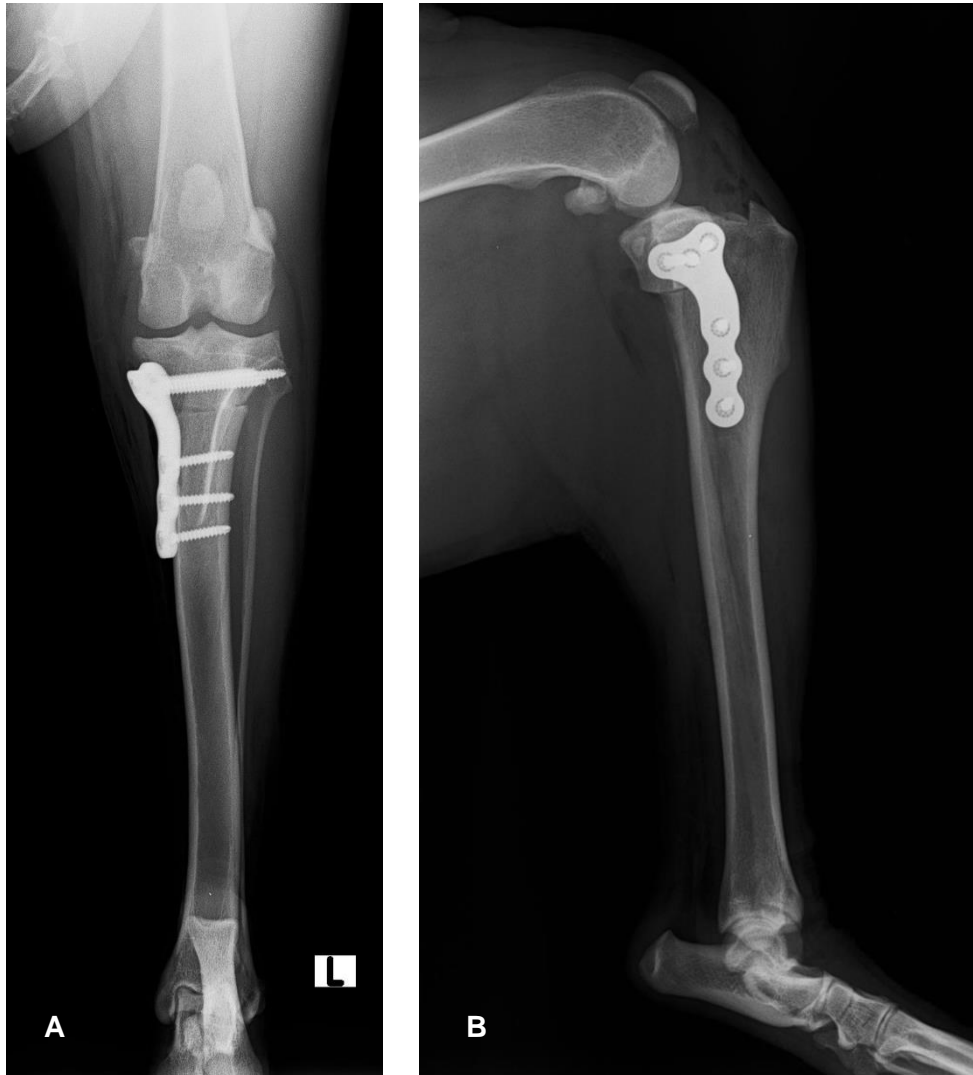

Figura 31 – Radiografias do período pós-cirúrgico imediato, após TPLO o joelho esquerdo. (A) Projeção craniocaudal: verifica-se que o parafuso médio proximal penetra por completo a cabeça da fíbula. (B) Projeção medio-lateral: a placa de TPLO visualizada é uma “PAX TPLO Plate 3.5mm Left” da marca Securos Surgical ®. Imagens adaptadas e gentilmente cedidas pelo Dr. Pedro Requicha.

Na visita do paciente, a tutora foi esclarecida das suas dúvidas relativamente ao procedimento cirúrgico e sobre a recuperação pós-cirúrgica, tendo sido informada que deveria fazer restrição do exercício físico do seu cão. Ademais foi informada que, devido ao excesso de peso do seu cão, que a recuperação poderia ser, eventualmente, mais morosa e que deveria seguir as recomendações médico-veterinárias para diminuir o risco de complicações pós-cirúrgicas. Adicionalmente, foi passada a informação de poder surgir a necessidade de realizar fisioterapia. O paciente ficou internado no HVO e teve alta dia 25 de julho de 2021. Antes da alta encontrava-se confortável, inclusive, a suportar o peso no membro onde tinha realizado a cirurgia. Para fazer medicação em casa, foi prescrita analgesia com tramadol, carprofeno (AINE) e antibioterapia com cefalexina (durante cinco dias). Complementarmente, a tutora deveria efetuar limpezas diárias da sutura com clorexidina. Em termos de recuperação pós-cirúrgica,

além do referido anteriormente, apenas deveria ser permitido passeios curtos, à trela, de somente cinco minutos, três vezes por dia, durante uma semana, estando completamente contraindicado correr ou saltar durante as oito semanas após a cirurgia.

No dia 30 de julho de 2021, nove dias após a intervenção cirúrgica, o paciente retornou ao HVO para reavaliação de sutura e mudança de penso, tendo-se verificado uma pequena deiscência de sutura, na zona proximal desta, mas com pouco significado clínico, possivelmente devido a incorreta utilização do colar isabelino (reportada pela tutora).

3. Seguimento do caso

Passados dois meses e meio da cirurgia (no início de outubro de 2021), o paciente apresentou-se novamente ao HVO por motivo de claudicação no membro posterior esquerdo (queixoso há duas semanas). No exame físico não foram observadas alterações dignas de registo. Ao exame ortopédico, apresentou dor na extensão do referido membro. Contudo, foi aconselhado retornar noutro dia (em jejum), para sedação, de forma a facilitar a manipulação ao exame ortopédico e exame radiográfico. Neste dia, foi-lhe prescrito Previcox[®] (firocoxib) PO SID e tramadol PO, duas vezes ao dia.

No dia 27 de outubro de 2021, cerca de 14 semanas após a realização da TPLO, retornou à consulta, com o médico veterinário assistente, para realizar o exame radiográfico sob sedação. Nesta consulta, a tutora revelou não ter conseguido fazer repouso e restrição de exercício do seu animal. Nas projeções radiográficas verificou-se que a cicatrização óssea ainda não estava completa, mas sem sinais de complicações pós-cirúrgicas. Nesta consulta realizou também um hemograma e medição de creatinina sérica, cujos resultados se revelaram normais. A tutora foi referenciada novamente para consulta de ortopedia e recomendou-se restrição de exercício e passeios curtos à trela. Administrou-se Librela[®] e prescreveu-se novamente Flexadin Advanced[®] e Cimalgex[®].

No dia 5 de novembro de 2021 apresentou-se, então, à consulta de ortopedia, onde, no exame ortopédico sob sedação, foi detetada rutura de LCCr, desta vez, no membro posterior direito. O animal apresentava movimento de gaveta cranial positivo e bastante evidente. Foi aconselhado realização de TPLO deste membro, tendo ocorrido a cirurgia no dia 12 de novembro de 2021, 16 semanas após a primeira cirurgia. O animal foi pesado antes da cirurgia, registando um peso de 35,5 kg. Como protocolado foram realizadas radiografias pré-cirúrgicas (projeção crânio-caudal e medio-lateral), com determinação do TPA, pelo método convencional (ver Figura 32). As radiografias pós-cirúrgicas encontram-se apresentadas na Figura 33.

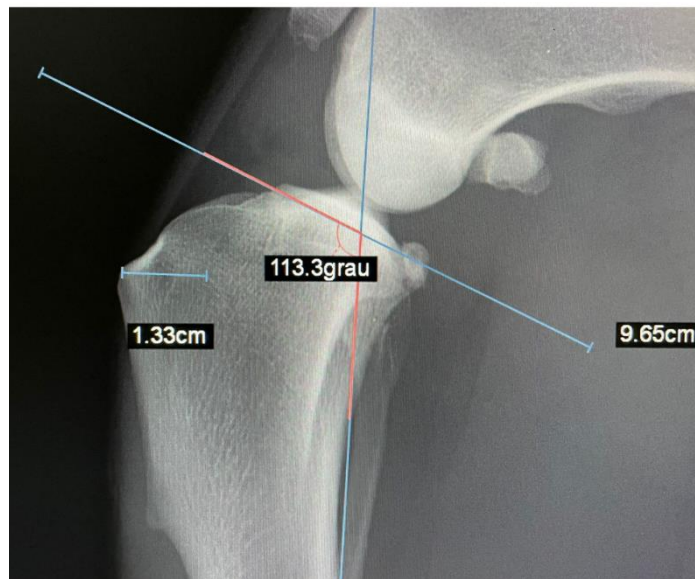


Figura 32 – Radiografia pré-cirúrgica do joelho direito. Registo de TPA de $23,3^\circ$ ($113,3^\circ - 90^\circ$) e da distância D1 (13,3 mm). São observáveis sinais de patologia de LCCr crónica, como efusão articular, “*fat pad sign*”, desenvolvimento de osteoartrite (osteófitos no ápex da patela), ainda que mais ligeira do que aquela apresentada nas radiografias pré-cirúrgicas do joelho esquerdo. Imagem adaptada e gentilmente cedida pelo Dr. Pedro Requicha.

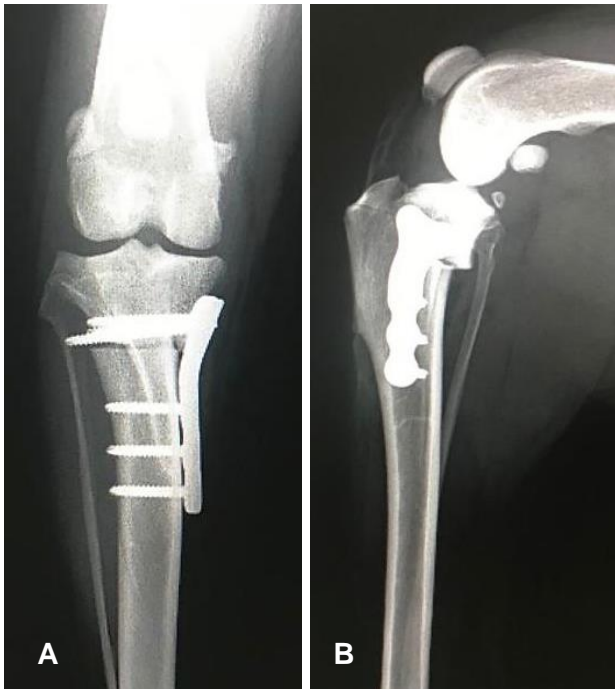


Figura 33 – Radiografias tiradas no período pós-cirúrgico imediato ao joelho direito. Visualização da placa “*PAX TPLO Plate 3.5mm Right*” da marca Securos Surgical® utilizada. Não são detetadas complicações pós-cirúrgicas imediatas. (A) Projeção craniocaudal. (B) Projeção medio-lateral: visualiza-se um deslocamento proximal do osso sesamóide do m. poplíteo. Imagens adaptadas e gentilmente cedidas pelo Dr. Pedro Requicha.

4. Complicações pós-cirúrgicas e sua correção

Cerca de 2 semanas após a realização da TPLO ao joelho direito (18 semanas após a primeira cirurgia, no joelho esquerdo), o paciente foi submetido a revisão cirúrgica ao joelho direito devido a falha de implante (ver Figura 34). O facto de a tutora não ter feito restrição de

exercício do seu animal, tendo-lhe sido permitido saltar e correr na sua quinta, passadas 48 horas após a cirurgia, possibilitou o surgimento de uma complicação pós-cirúrgica *major*, que obrigatoriamente culminou no animal a ser submetido a nova cirurgia, para correção da falha de implante.

Na cirurgia de revisão, além das complicações detetadas por radiografia, foi detetada fratura do segmento de osteotomia (segmento proximal tibial) - ver Figura 35. O implante anterior foi removido, tendo sido colocada uma nova placa de TPLO e inseridos novos parafusos. As radiografias pós-cirúrgicas encontram-se apresentadas na Figura 36.

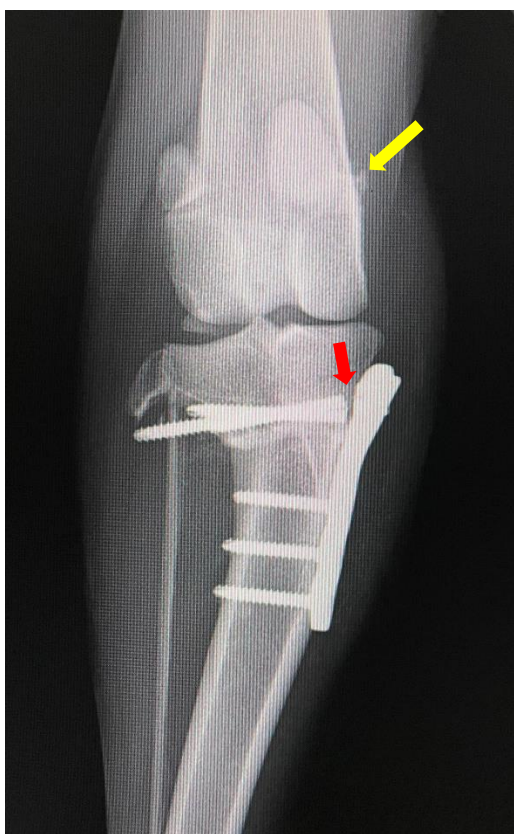


Figura 34 – Projeção radiográfica craniocaudal de falha de implante pós-cirúrgica do joelho direito. Observa-se fratura dos parafusos proximais (seta vermelha) e fratura do colo da fíbula. A seta amarela indica a presença de osteófito na fabela medial. O osso sesamóide do m. poplíteo encontra-se deslocado proximalmente. Imagem adaptada e gentilmente cedida pelo Dr. Pedro Requicha.

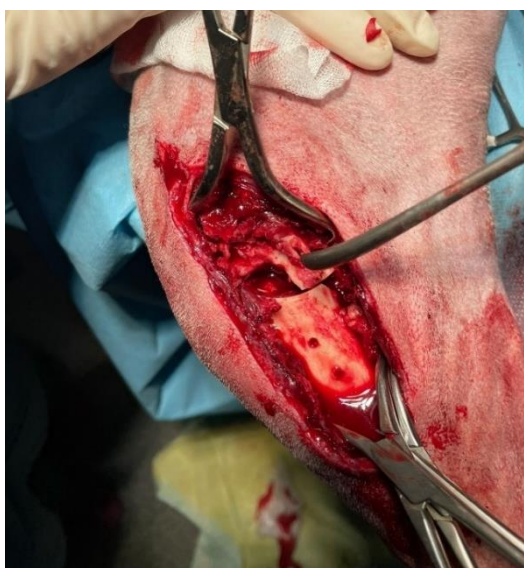

Figura 35 – Fotografia intracirúrgica da fratura do segmento de osteotomia. Imagem adaptada e gentilmente cedida por Dr. Pedro Requicha.

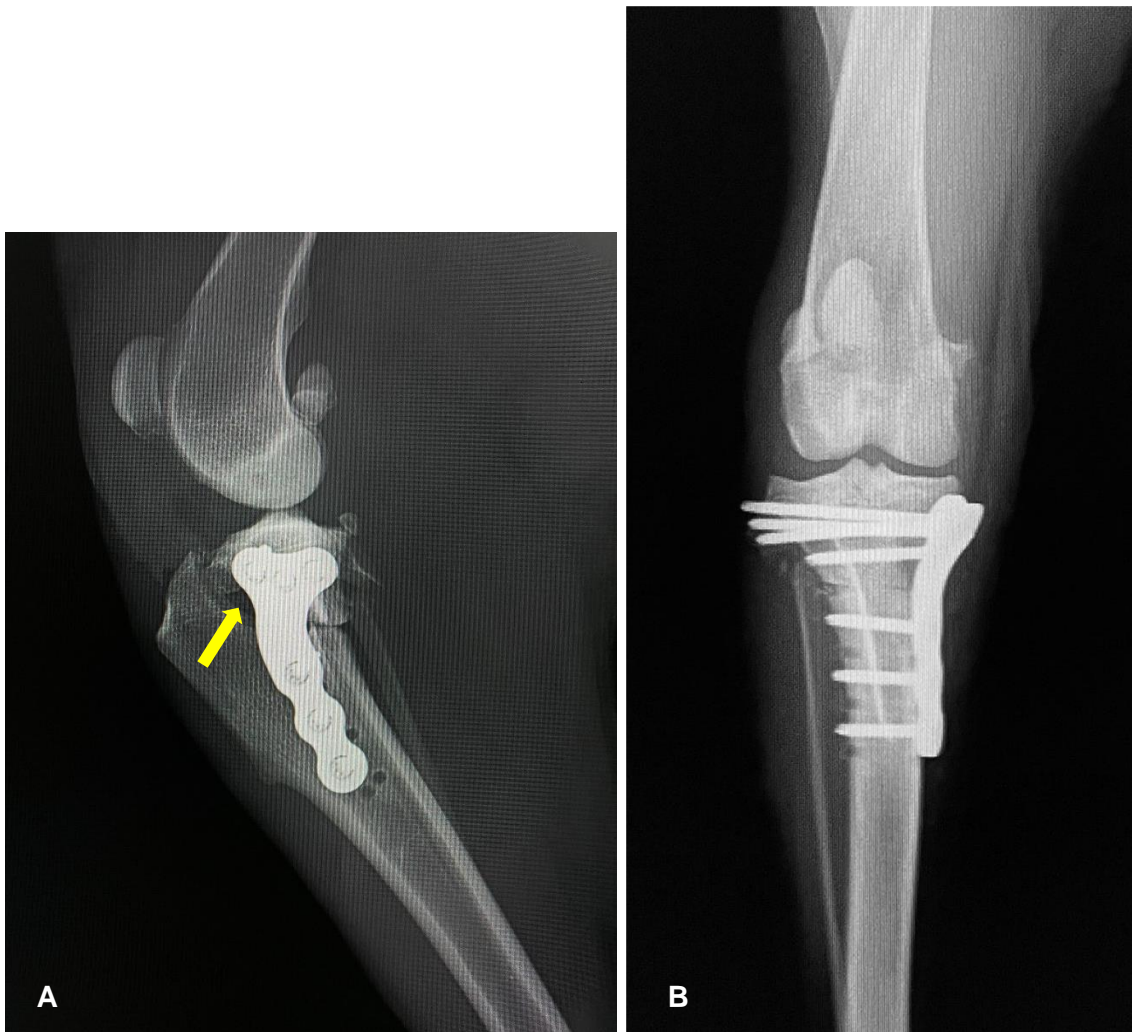


Figura 36 – Radiografias pós-cirúrgicas imediatas da cirurgia de revisão. Os novos parafusos foram colocados evitando os furos anteriormente realizados. (A) Projeção medio-lateral: verifica-se um espessamento do tendão patelar e alguma efusão articular; a seta amarela indica um espaço de osteotomia (“gap”), devido a fragmento cominutivo do segmento proximal tibial. (B) Projeção craniocaudal: verifica-se que um dos parafusos proximais, da cirurgia de TPLO anterior, não foi removido do segmento proximal tibial. Imagens adaptadas e gentilmente cedidas pelo Dr. Pedro Requicha.

De forma a garantir o cumprimento da restrição do exercício físico e passeios curtos à trela, o paciente ficou internado, durante três semanas, tendo sido permitido visitas ocasionais da tutora.

5. Discussão

O caso clínico apresentado foi um caso complexo, que envolveu várias consultas e a realização de três cirurgias ortopédicas - duas cirurgias de TPLO e uma cirurgia de revisão –, em menos de meio ano.

A estabilização do joelho no período imediatamente após a rutura do LCCr demonstra ser preventiva da formação inicial de osteófitos e da hipertrofia da cartilagem articular (Palmoski &

Brandt, 1982, referido por Moore *et al.*, 2020). Por esta razão, a estabilização cirúrgica do joelho é recomendada o mais precocemente possível, assim que é obtido o diagnóstico de rutura do LCCr (Rayward *et al.*, 2004). Existem várias técnicas cirúrgicas descritas - intracapsulares, extracapsulares ou técnicas de osteotomia. Contudo, as técnicas de osteotomia parecem ser aquelas que possibilitam uma menor progressão radiográfica da OA (Innes *et al.*, 2004), comparativamente às técnicas intra e extracapsulares. Existem duas técnicas de osteotomia que são mais comumente realizadas pelos cirurgiões veterinários – a TPLO e a TTA (Duerr *et al.*, 2014). Ambas as técnicas referidas têm como objetivo a estabilização do joelho durante a fase de apoio do peso através da neutralização do movimento crânio-anterior da tibia face ao fémur (Slocum & Slocum, 1993). Comparando as duas, 40 a 76% dos cães apresentam progressão da OA após a TPLO (Rayward *et al.*, 2004; Boyd *et al.*, 2007; DeLuke *et al.*, 2012) e 55 a 67% dos cães apresentam progressão da OA após a TTA (Hoffmann *et al.*, 2006, referido por Moore *et al.*, 2020; Morgan *et al.*, 2010). A TPLO é, portanto, a técnica de osteotomia que apresenta a possibilidade de menor progressão de OA em cães (40% *versus* 55% da TTA), tendo sido demonstrado num estudo recente que a progressão radiográfica da OA é superior com TTA (Moore *et al.*, 2020). Contudo, afirmar que existe uma técnica melhor do que outra é uma tarefa improdutiva na medida em que muitos dos estudos não são diretamente comparáveis – os estudos estruturam os seus ensaios de forma diferente, as populações de pacientes são diferentes, utilizam diferentes técnicas e sistemas de classificação de OA e tempos diferentes de monitorização/reavaliação pós-cirúrgica (Moore *et al.*, 2020). Relativamente ao caso clínico, a escolha da realização da TPLO pelo cirurgião em detrimento de outras técnicas deveu-se a vários fatores. Primeiro, referido anteriormente, pela estabilização do movimento crânio-anterior da tibia em relação ao fémur, comparativamente às técnicas intra e extracapsulares. Segundo, porque é uma técnica aplicável a um maior intervalo de pesos corporais, uma vez que existe disponível no mercado uma grande variedade de tamanho de implantes que permite a aplicação da técnica em animais de pesos muito díspares. Finalmente, devido ao facto de o cirurgião ter experiência na realização da técnica e se sentir mais confortável na sua realização comparativamente a outras, tendo um historial de sucesso noutros casos.

A radiografia é considerada o exame imagiológico standard para o diagnóstico, avaliação e monitorização da doença articular do joelho (Rayward *et al.*, 2004). As alterações radiográficas associadas à rutura de LCCr correlacionam-se com a severidade da doença (Bleedorn *et al.*, 2011). Estas alterações incluem efusão articular, formação de osteófitos e entesiófitos, mineralizações intra-articulares, esclerose subcondral, formações de quistos subcondrais, espessamento e fibrose dos tecidos periarticulares e encurtamento do espaço articular (Ramírez-Flores *et al.*, 2017). A efusão articular é o primeiro sinal radiográfico identificável nas fases iniciais da doença e precede a claudicação clínica e a instabilidade palpável (Ramírez-Flores *et al.*, 2017). Nas três semanas seguintes à rutura de LCCr ocorre a formação de osteófitos ao longo da tróclea femoral e nos polos proximal e distal da patela (Ramírez-Flores *et al.*, 2017). À medida que existe progressão da doença, a formação de osteófitos intensifica-se e podem ser detetados

na tíbia proximal, na região cranial e caudal (Ramírez-Flores *et al.*, 2017). A esclerose subcondral e calcificação dos meniscos ocorre tardiamente na doença (Ramírez-Flores *et al.*, 2017). No caso clínico descrito, na Figura 30, verifica-se que a efusão articular detetada na radiografia pré-cirúrgica do joelho esquerdo é severa, baseada na classificação descrita em Innes *et al.* (2004). Nesta figura é também evidenciado o corpo adiposo infrapatelar devido aumento da radiopacidade do líquido sinovial (efusão articular), traduzindo-se num sinal radiográfico característico após a rutura de LCCr, designado por *fat pad sign* (Fuller *et al.*, 2014; Dycus *et al.*, 2022). Também se detetaram alterações degenerativas como osteófitos no polo distal da patela e mineralização intra-articular, sinais que permitem afirmar a presença de OA (Innes *et al.*, 2004). Comparando os achados radiográficos encontrados com o sistema de classificação de OA descrito em Moore *et al.* (2020), a OA presente corresponde a um grau 2 (ligeiro). Este sistema de classificação de OA baseia-se numa escala de 0 a 5 de severidade, onde o grau 2 caracteriza situações onde estão presentes apenas osteófitos na patela e tróclea femoral (Moore *et al.*, 2020). A obtenção de um grau de OA pré-cirúrgico é importante para avaliar a progressão pós-cirúrgica da OA.

Pela análise da projeção crânio-caudal do joelho esquerdo após a realização da TPLO (ver Figura 31), verifica-se que o parafuso médio proximal penetra por completo a cabeça da fíbula. Apesar de não ser o resultado ideal, uma vez realizado um furo na cabeça da fíbula é recomendado a utilização de um parafuso que penetre ambos os ossos (tíbia e fíbula), tal como se procedeu neste caso, já que a realização de um furo sem o seu preenchimento com parafuso predispõe a fratura fibular no período pós-cirúrgico (Morgan & Frazho, 2018; Ben-Amotz & Zuckerman, 2022). Às 14 semanas após a TPLO do joelho esquerdo ainda não havia sinal radiográfico de cicatrização óssea completa, porém, embora tenha demorado um pouco mais do que expectável, a cicatrização óssea acabou por ocorrer e não houve complicações neste joelho, ou seja, a evolução clínica foi favorável. A cicatrização óssea completa seria expectável ter ocorrido às 12 semanas (Schulz *et al.*, 2019a; Montalbano *et al.*, 2021), em circunstâncias normais e seguindo as recomendações médico-veterinárias.

Na Figura 32, onde se pode visualizar a radiografia pré-cirúrgica do joelho direito, verifica-se o mesmo grau de severidade de OA – grau 2 (ligeiro) (baseado em Moore *et al.*, 2020) – com presença de efusão articular, *fat pad sign* e osteófitos no ápex da patela. Apresentadas na Figura 33, encontram-se as radiografias do período pós-cirúrgico imediato da TPLO do joelho direito. Apesar de não terem sido encontradas complicações pós-cirúrgicas imediatas, podem ser apontados alguns erros técnicos que poderão ter predisposto para as complicações pós-cirúrgicas que ocorreram posteriormente – falha de implante com fratura dos parafusos proximais, fratura do colo da fíbula e fratura do segmento de osteotomia na tíbia proximal (ver Figuras 34 e 35). Um erro técnico refere-se ao local de colocação do implante. A placa foi colocada mais distalmente do que seria desejado, resultando na colocação dos parafusos proximais da placa de TPLO muito próximos da linha de osteotomia. Como tal, o implante não ficou ancorado numa porção adequada de osso metafisário, na porção proximal da tíbia, para

haver uma distribuição de forças equilibrada. Sabe-se que a maioria das falhas de implante se deve a erro técnico e posicionamento inadequado do implante (Ben-Amotz & Zuckerman, 2022), tal como se sucedeu neste caso. A falha de implante leva à recorrência de instabilidade articular e perda de função após a cirurgia, traduzindo-se no comprometimento da imobilização da osteotomia e da cicatrização óssea subsequente (Griffon, 2016a). O erro técnico referido associado a um animal pouco controlado em termos de restrição de exercício levou, conseqüentemente, a um excesso de mobilidade da linha de osteotomia. Esta falta de imobilização da osteotomia provavelmente levou ao comprometimento da cicatrização óssea e à reabsorção óssea, que terá aumentado significativamente a carga sobre os parafusos do topo proximal da placa que, com a fadiga, acabaram por fraturar (fratura dos três parafusos proximais visível na Figura 34). Decorrente da falha de implante descrita, houve a necessidade de revisão cirúrgica passadas duas semanas da primeira cirurgia de TPLO no joelho direito. Tal como recomendado, a revisão cirúrgica deve ser realizada numa fase inicial da deteção da falha, uma vez que, quanto mais tempo passar, menor é a probabilidade de ocorrer união (Ben-Amotz & Zuckerman, 2022) e cicatrização óssea. O objetivo principal da revisão cirúrgica é restaurar o alinhamento com estabilização rígida, mesmo se não for possível controlar o TPA (Ben-Amotz & Zuckerman, 2022). Face ao defeito ósseo criado pela fratura do segmento de osteotomia, foi necessário reduzir o ângulo de rotação da osteotomia e, conseqüentemente, diminuir a estabilidade articular em prol da aplicação de uma nova placa e da estabilização do foco da osteotomia corretiva. Um fator que também não contribuiu para a estabilidade da osteotomia é o facto de ter ocorrido fratura fibular, deixando a fíbula de exercer o seu efeito de tala interna (Robinson, 2014). Na colocação de nova placa e parafusos, foram evitados os furos anteriores, como recomendado (Ben-Amotz & Zuckerman, 2022) – ver Figura 36. Apesar das circunstâncias menos favoráveis à cicatrização óssea, descritas anteriormente, o cirurgião reporta uma cicatrização óssea dentro do tempo expectável e retorno à função normal do membro, não havendo registo de complicações pós-cirúrgicas após a cirurgia de revisão.

De forma a evitar as complicações pós-cirúrgicas que decorreram após a TPLO do joelho direito, teria sido prudente uma avaliação mais cuidadosa das características do paciente e da cliente – classificação clínica da fratura. A informação relativa ao cliente é de extrema importância, para gestão de expectativas relativas ao procedimento e para determinar a capacidade deste em realizar cuidados pós-cirúrgicos, que podem fazer toda a diferença no resultado final (Hayashi *et al.*, 2019). Existe um sistema de classificação de fratura que reflete os fatores mecânicos, biológicos e clínicos, que influenciam as escolhas do cirurgião sobre o melhor implante e técnica cirúrgica a utilizar (Hayashi *et al.*, 2019). A escala varia entre 1 e 10, sendo que, quanto menor o score, maior o risco de complicações (Hayashi *et al.*, 2019). Os fatores mecânicos indicam o quão forte têm de ser os implantes para o paciente (Hayashi *et al.*, 2019). Os fatores biológicos indicam o quão rápido é expectável que ocorra a formação de calo ósseo, determinando de forma indireta o tempo que os implantes têm de ser funcionais para suportar o osso (Hayashi *et al.*, 2019). Os fatores clínicos são fatores relacionados ao paciente e ao cliente

que influenciam a cicatrização durante o período pós-cirúrgico. Estes fatores incluem a vontade e a capacidade do cliente em suportar as necessidades pós-cirúrgicas do seu animal e, também, a cooperação do próprio animal após a cirurgia (Hayashi *et al.*, 2019). Um cliente pouco disponível e cooperante e um animal muito irrequieto fazem com que o *score* seja mais baixo (Hayashi *et al.*, 2019), como o caso deste caso clínico – classificação clínica de fratura com *score* baixo (1 a 3), com base no historial clínico.

A remoção de implantes causa microtrauma localizado no osso e deixa furos onde estavam colocados os parafusos, combinação que constitui um fator de stress para ocorrência de fratura (Alford *et al.*, 2006). Os furos residuais deixados pela remoção da placa anterior constituem um fator de enfraquecimento ósseo (Alford *et al.*, 2006). Um estudo que analisou fêmures de cães reportou um decréscimo na capacidade de absorção de energia em 55% devido à criação de furos “vazios” (Brooks *et al.*, 1970, referido por Yiachos & Saha, 2018). Outro estudo, reportou uma diminuição da capacidade de resistência às forças de torção em 60% (Hipp *et al.*, 1990, referido por Yiachos & Saha, 2018). Os pacientes com estes defeitos ósseos iatrogénicos devem passar por um período prolongado de proteção mecânica (Alford *et al.*, 2006), até garantir a cicatrização completa dos furos “vazios”, de forma a evitar fratura (Yiachos & Saha, 2018). No caso clínico, os furos deixados pela remoção da placa de TPLO da primeira intervenção ao joelho direito poderiam, portanto, constituir risco para ocorrência de fratura da tibia. Na cirurgia de revisão houve, ainda, a criação de um espaço de osteotomia (“*gap*”) (ver Figura 36), pela ausência de um fragmento cominutivo no segmento de osteotomia. Como resultado, não existe evidência de contacto entre os córtices ósseos, em parte da linha de osteotomia, correspondente a este “*gap*”. Desta forma, é expectável que na zona do “*gap*” ocorra cicatrização óssea indireta (uma vez que, para ocorrer cicatrização direta, o espaço interfragmentário tem de ser inferior a 1 mm, segundo Robinson (2014), o que não se verifica neste caso). Em casos onde o “*gap*” de osteotomia é superior a 2 mm tem sido recomendada a utilização de enxerto ósseo, substitutos ósseos ou aloenxertos para acelerar a cicatrização óssea (Griffon, 2016a; Ben-Amotz & Zuckerman, 2022). Os autores, geralmente, recomendam a utilização de osso esponjoso autólogo, recolhido do úmero proximal ou, então, da metáfise femoral distal (tendo o cuidado de não lesionar o ligamento colateral medial), se a zona umeral proximal não tiver sido preparada assepticamente antes da cirurgia (Ben-Amotz & Zuckerman, 2022). Guerrero *et al.* (2011), referindo-se à técnica TTA, afirma que o facto de a osteotomia ocorrer na metáfise, caracterizada por ser uma zona óssea rica em suprimento sanguíneo e osso esponjoso abundante, seja um fator que contribui para a cicatrização óssea, mesmo sem a utilização de enxerto ósseo. Por esta razão e efetuando uma analogia com o referido anteriormente, o facto da osteotomia da TPLO ter cicatrizado, mesmo com o defeito ósseo referido (“*gap*”), pode dever-se às características favorecedoras da cicatrização óssea do osso nesta localização. Apesar dos defeitos ósseos que ocorreram neste caso clínico, pela recuperação controlada do animal em ambiente hospitalar, a cicatrização ocorreu de forma adequada, sem complicações posteriores.

Como descrito na revisão de literatura, a incidência de rutura bilateral do LCCr ocorre mais frequentemente em cães machos jovens, com uma idade de $4,3 \pm 2,7$ anos (Grierson *et al.*, 2011), o que coincide com as características do paciente do presente caso clínico. Quando existe rutura bilateral de LCCr, o cirurgião pode optar por realizar TPLO bilateral faseada (ST), com um intervalo de tempo entre a cirurgia de um membro e a do outro, ou, então, TPLO bilateral simultânea (SIM) (Peress *et al.*, 2021), sendo que a melhor opção entre estes procedimentos cirúrgicos (SIM *versus* ST), relativamente ao surgimento de complicações, não é consensual entre estudos. Alguns estudos não encontram diferenças estatísticas em termos de complicações entre os dois procedimentos (Fitzpatrick & Solano, 2010). Outros afirmam que a SIM é segura e eficaz comparada à ST (Barnhart, 2003), contudo, outros desaconselham a realização da SIM, uma vez que pode apresentar complicações superiores à ST (p. ex., Priddy *et al.*, 2003). Um estudo recente, afirma não ter encontrado diferenças significativas entre SIM e ST no surgimento de complicações *major*, mas afirma que a SIM aumenta a probabilidade de surgirem complicações *minor* e fratura da tuberosidade tibial (Peress *et al.*, 2021). Considerando as diferenças existentes entre estudos, é necessária mais investigação no sentido de clarificar esta questão.

Outra questão prende-se com a identificação do intervalo de tempo ideal entre as cirurgias da ST. Nenhum estudo foi efetuado no sentido de obter resposta a esta questão (Peress *et al.*, 2021), embora tenha sido reportado num estudo um período de seis semanas de intervalo entre as cirurgias de pacientes que realizaram ST (Fitzpatrick & Solano, 2010). Conclui-se, portanto, ser necessário investigação no sentido de descrever o melhor intervalo de tempo entre as duas cirurgias de ST (Peress *et al.*, 2021). No caso clínico descrito, o diagnóstico de rutura do LCCr no joelho direito ocorreu posteriormente à TPLO do joelho esquerdo, onde tinha sido primeiramente diagnosticado rutura de LCCr e, portanto, a decisão de realização de SIM nunca foi questionada. Contudo, pode afirmar-se que o paciente realizou uma TPLO bilateral faseada (ST), com um intervalo de, aproximadamente, 16 semanas, entre a TPLO do joelho esquerdo e a TPLO do joelho direito.

Adicionalmente, sabe-se que 40 a 60% dos cães com rutura de LCCr também apresenta esta afeção no membro contralateral (Bleedorn *et al.*, 2011). Bleedorn *et al.* (2011) identificou que todos os joelhos contralaterais a joelhos com rutura de LCCr demonstravam evidências radiográficas de OA e sinovite; inclusive, 75% destes apresentavam evidências de rutura de fibras do LCCr. Se tivesse decorrido uma maior investigação no joelho direito quando se detetou rutura de LCCr no joelho esquerdo era muito provável a deteção radiográfica de OA e sinovite e, por exemplo, se tivesse sido realizada artroscopia no joelho direito, esta provavelmente demonstraria rutura de fibras do LCCr. Isto porque a rutura de fibras do LCCr (rutura parcial) que promove a sinovite e microinstabilidade precedem a claudicação clínica e instabilidade palpável no exame ortopédico (Bleedorn *et al.*, 2011).

Em termos de acompanhamento pós-cirúrgico do paciente recomenda-se uma consulta de reavaliação duas semanas após a TPLO, para remoção de pontos da sutura (Frederick and

Cross, 2017). No paciente do caso clínico, esta consulta de reavaliação foi realizada nove dias após a primeira TPLO (joelho esquerdo) onde se identificou uma pequena deiscência na região proximal da sutura, removeram-se os pontos e efetuou-se mudança de penso, tendo acabado por cicatrizar normalmente. É recomendada a realização de radiografias de controlo pós-cirúrgico entre as seis a oito semanas pós-cirúrgicas (Frederick & Cross, 2017) e às 12 semanas pós-cirúrgicas (Vérez-Fraguela *et al.*, 2017), tendo sido seguidas estas recomendações no caso clínico em análise. No futuro seguimento do paciente deverão ser realizadas consultas de reavaliação periódicas, para controlo de dor (derivada à progressão de OA), monitorização de sinais clínicos de claudicação ou outros que poderão indicar complicações pós-cirúrgicas, verificação da manutenção da estabilidade do implante e da cicatrização óssea completa.

Relativamente à recuperação nos primeiros meses pós-cirúrgicos existem duas linhas de pensamento (Romano & Cook, 2015). Uma consiste num protocolo tradicional de repouso em boxe e restrição de exercício, com passeios curtos à trela, e outra vertente mais recente, baseada na fisioterapia (Romano & Cook, 2015). Comparativamente à linha tradicional, a fisioterapia pode ser benéfica e permitir um retorno mais rápido à função do membro, sendo considerada segura quando efetuada por especialista (Romano & Cook, 2015). No caso clínico foi sempre recomendado um protocolo tradicional de recuperação, seguindo, por exemplo, o praticado no estudo de Frederick & Cross (2017), onde foi recomendado oito a doze semanas de exercício à trela de baixo impacto.

Em suma, os erros técnicos, a falta de *compliance* e de seguimento das recomendações pela cliente e o carácter ativo do paciente, resultaram numa complicação *minor* após a TPLO do joelho esquerdo (deiscência de sutura) e em complicações pós-cirúrgicas *major*, após a TPLO do joelho direito, onde se obteve um resultado pós-cirúrgico indesejado na TPLO, com realização de uma cirurgia de revisão para correção de falha de implante, que acabou por ser bem sucedida. Apesar das complicações, o cirurgião resolveu as complicações pós-cirúrgicas da melhor forma, em concordância com as recomendações da literatura baseada na evidência.

V. Conclusão

O estágio curricular no HVO revelou-se muito importante para o processo de aprendizagem da autora. Pela análise estatística descrita é possível concluir que foram acompanhados 249 animais, nas diferentes áreas e especialidades, representando a casuística de cães mais de 70% do total. No estágio foi permitida a realização de vários procedimentos médicos e cirúrgicos, o que contribuiu bastante para o desenvolvimento de competências práticas da autora. O interesse da autora em cirurgia, em especial em cirurgia ortopédica, aliado às sugestões do orientador externo, levou à escolha do tema do presente relatório, após o acompanhamento do caso clínico apresentado, onde surgiram complicações pós-cirúrgicas na sequência de ter sido submetido a dois procedimentos de TPLO.

Após a investigação sobre os tratamentos cirúrgicos disponíveis para os casos com rutura de LCCr, conclui-se que a técnica de TPLO é das mais comumente utilizadas pelos cirurgiões veterinários, apesar de poder apresentar complicações pós-cirúrgicas globais tão altas como 39%, com diferentes graus de severidade. Dentro das complicações pós-cirúrgicas relacionadas com o local cirúrgico a autora destaca as infeções do local cirúrgico (SSI), que são as mais comuns e que podem apresentar uma taxa de incidência de aproximadamente 26%. Tem-se verificado nas SSI uma elevada incidência de bactérias multirresistentes (sobretudo MRSA e MRSP), o que deve alertar a comunidade científica para o uso prudente dos antibióticos e para a definição de estratégias tendo em vista diminuir a probabilidade de ocorrência de infeções pós-cirúrgicas. Dentro das complicações pós-cirúrgicas relacionadas com as estruturas anatómicas ósseas e articulares do joelho, a autora destaca a desmíte patelar e espessamento do tendão patelar como as complicações mais comuns. Por fim, as complicações pós-cirúrgicas relacionadas com o implante podem ser definidas globalmente como falha de implante, sendo que a maioria destas falhas se deve a erro técnico do cirurgião e posicionamento inadequado do implante.

A TPLO passou de um “novo procedimento cirúrgico”, em 1993, para uma técnica de cirurgia ortopédica atualmente de rotina para tratamento de rutura de LCCr. Contudo, a seleção da TPLO depende de vários fatores além do resultado pós-cirúrgico potencial desta técnica, como as características do paciente, a experiência do cirurgião e a disponibilidade financeira do cliente. Apesar de existirem muitos procedimentos cirúrgicos, os quais foram mencionados neste relatório, não existem *guidelines* definitivas sobre o que constitui um resultado pós-cirúrgico de sucesso. Nenhum dos procedimentos cirúrgicos consegue restaurar completamente a biomecânica do joelho, ocorrendo persistência de algum grau de instabilidade articular após a cirurgia, além de que nenhum deles consegue evitar a progressão de OA. A escolha da melhor técnica cirúrgica para tratamento de rutura de LCCr poderá passar pela capacidade em abrandar ou mitigar a progressão da OA. A taxa de incidência de OA após a TPLO varia entre 40 e 76%, sendo, por isso, a técnica cirúrgica que potencialmente apresentará uma menor taxa de progressão de OA, comparativamente às outras técnicas cirúrgicas referidas. Na opinião dos

tutores, o resultado da cirurgia de TPLO é favorável, com retorno à função do membro entre 80 a 90%. Os tutores têm um papel fundamental na recuperação do seu animal após a TPLO, pelo que deverão ser bem informados antes da cirurgia das complicações que podem surgir e do processo moroso do retorno à função completa do membro intervencionado, devendo seguir as indicações dos médicos veterinários.

No tratamento médico e direcionado à OA existem várias opções, mas poucas apresentam uma alta evidência científica. Dentro dos tratamentos com eficácia demonstrada, destacam-se a utilização de AINEs e ômega 3. Contudo, é reconhecido o benefício de utilizar uma abordagem multimodal, combinando fármacos para potenciar os seus efeitos. Para mitigar o grau de OA também se reconhece a importância da perda de peso, manutenção do peso ideal e da dieta enriquecida em proteína.

Em suma, é necessária mais investigação sobre os tratamentos médicos e cirúrgicos com o intuito de obter resultados superiores aos tratamentos que são conhecidos atualmente. É importante continuar a investigação sobre fármacos modificadores de doença e, no que se refere ao tratamento cirúrgico, é necessário o aperfeiçoamento de técnicas cirúrgicas existentes ou o desenvolvimento de novas técnicas, que comprovem permitir o retorno à função normal do membro, que apresentem taxas de complicações inferiores e que consigam ter melhores resultados na mitigação da progressão da OA. Até tal acontecer, a TPLO continuará a ser um procedimento cirúrgico ortopédico comumente realizado pelos cirurgiões veterinários.

VI. Bibliografia

3M (2022) 3M™ Ioban™ 2 6650 Campo de Incisão Antimicrobiano 56cm x 45cm, 10 UN/CAIXA 4 CAIXAS/EBGE. [Consultado a 15/4/2022]. Disponível em WWW:<URL: https://www.3m.com.pt/3M/pt_PT/p/d/v000058043/ >.

Adams ME & Brandt KD (1991) Hypertrophic repair of canine articular cartilage in osteoarthritis after anterior cruciate ligament transection. *Journal of Rheumatology*, **18**(3): 428–435.

Alexander A, Compagnone K, Grierson J, Keeley B, Kilduff-Taylor A, Maskell K, Moriera L, Roch S, Barnes D, Campmany MDM, Bovis MDM, Alexander SD & Matiasovic M (2020) Influence of radiographic examination findings on recommendations made during routine clinical re-evaluation of dogs with uncomplicated tibial plateau leveling osteotomy. *Veterinary Surgery*, **50**(1): 44–52. doi: 10.1111/vsu.13533.

Alford W, Bradley MP, Fadale PD, Crisco JJ, Moore DC, Ehrlich MG (2006) Resorbable Fillers Reduce Stress Risers From Empty Screw Holes. *The Journal of TRAUMA Injury, Infection, and Critical Care*. doi: 10.1097/01.ta.0000221042.09862.ae.

Anderson A (2016) Osteomyelitis. In *BSAVA Manual of Canine and Feline Fracture Repair and Management 2^a* ed. Gemmill, T.J. & Clements, D.N., British Small Animal Veterinary Association, UK, ISBN 978-1-905-31968-8, pp. 374–385.

Anderson KL, O'Neill DG, Brodbelt DC, Church DB, Meeson RL, Sargan D, Summers JF, Zulch H & Collins LM (2018) Prevalence, duration and risk factors for appendicular osteoarthritis in a UK dog population under primary veterinary care. *Scientific Reports*, **8**(1). doi:10.1038/s41598-018-23940-z.

Antinoff N (2009) Head tilts in rabbits (Proceedings), DVM360. [Consultado a 2/3/2022]. Disponível em WWW:<URL: <https://www.dvm360.com/view/head-tilts-rabbits-proceedings> >.

Arnoczky SP & Marshall JL (1977) The cruciate ligaments of the canine stifle: an anatomical and functional analysis. *American Journal of Veterinary Research*, **38**: 1807-1814.

Arthrex Inc (2019) TPLO Plate System - Weight Reference Chart. vLR1-000007-en-US_A. [Consultado a 31/3/2022]. Disponível em WWW:<URL: <https://www.arthrexvetsystems.com/resources/vet-systems/ReVcgpqec0qLTwFqMV9bKg/tplo-plate-system-weight-reference-chart> >.

Atwood C, Maxwell M, Butler R & Wills R (2015) Effects of incision closure method on infection prevalence following tibial plateau leveling osteotomy in dogs. *Canadian Veterinary Journal*, **56**(4): 375–381.

Baltzer WI, Smith-Ostrin S, Warnock JJ & Ruaux CG (2018) Evaluation of the clinical effects of diet and physical rehabilitation in dogs following tibial plateau leveling osteotomy. *Journal of the American Veterinary Medical Association*, **252**(6): 686–700. doi: 10.2460/javma.252.6.686.

- Barnhart MD (2003) Results of single-session bilateral tibial plateau leveling osteotomies as a treatment for bilaterally ruptured cranial cruciate ligaments in dogs: 25 cases (2000-2001). *Journal of the American Animal Hospital Association*, **39**(6): 573–578. doi: 10.5326/0390573.
- Barrett K, Brooks H, Boitano S & Barman S (2010) Ganong's review of medical physiology. 23^a ed. The McGraw-Hill Companies, Inc., EUA, ISBN 978-0-07-160568-7, pp. 141.
- Beer P, Bockstahler B & Schnabl-Feichter E (2018) Tibial plateau leveling osteotomy and tibial tuberosity advancement - A systematic review. *Tierärztliche Praxis Ausgabe K: Kleintiere - Heimtiere*, **46**(4): 223–235. doi: 10.15654/TPK-170486.
- Ben-Amotz R & Zuckerman J (2022) Complications associated with tibial plateau leveling osteotomy. In *Complications in Canine Cranial Cruciate Ligament Surgery* 1^a ed. Ben-Amotz, R. & Dycus, D.L., Wiley-Blackwell, ISBN 978-1-119-65434-6, pp. 163–188.
- Bergh M S, Rajala-Schultz P & Johnson KA (2008) Risk factors for tibial tuberosity fracture after tibial plateau leveling osteotomy in dogs. *Veterinary Surgery*, **37**(4): 374–382. doi: 10.1111/j.1532-950X.2008.00391.x.
- Bergh MS & Peirone B (2012) Complications of tibial plateau levelling osteotomy in dogs. *Veterinary and Comparative Orthopaedics and Traumatology*, **25**(5): 349–358. doi: 10.3415/VCOT-11-09-0122.
- Biskup JJ & Conzemius MG (2018) Intra-articular repair for cranial cruciate ligament rupture in dogs. In *Advances in the Canine Cranial Cruciate Ligament* 2^a ed. Muir, P., ACVS Foundation, Wiley-Blackwell, EUA, ISBN 9781119261735, pp. 201–211.
- Bleedorn JA, Greuel EN, Manley PA, Schaefer SL, Markel MD, Holzman G, Muir P. (2011) Synovitis in dogs with stable stifle joints and incipient cranial cruciate ligament rupture: a cross-sectional study. *Vet Surg*. Jul;40(5):531-43. doi: 10.1111/j.1532-950X.2011.00841.x.
- Boudrieau RJ (2009) Tibial plateau leveling osteotomy or tibial tuberosity advancement? *Veterinary Surgery*, **38**(1): 1–22. doi: 10.1111/j.1532-950X.2008.00439.x.
- Boudrieau RJ, McCarthy RJ & Sisson RD Jr (2005) Sarcoma of the proximal portion of the tibia in a dog 5.5 years after tibial plateau leveling osteotomy. *Journal of the American Veterinary Medical Association*, **227**(10): 1613–1617, 1591.
- Boyd DJ, Miller CW, Etue SM & Monteith G (2007) Radiographic and functional evaluation of dogs at least 1 year after tibial plateau leveling osteotomy. *Canadian Veterinary Journal*, **48**(4): 392–396.
- Brandt KD, Myers SL, Burr D & Albrecht M (1991) Osteoarthritic changes in canine articular cartilage, subchondral bone, and synovium fifty-four months after transection of the anterior cruciate ligament. *Arthritis and Rheumatism*, **34**(12): 1560–1670.

Brooks D, Burnstein A, Frankel V (1970) The biomechanics of torsional fractures: the stress concentration effect of drill hole. *J Bone Joint Surg Am.* 52:507–514.

Budsberg SC, Torres BT, Kleine SA, Sandberg GS & Berjeski A K (2018) Lack of effectiveness of tramadol hydrochloride for the treatment of pain and joint dysfunction in dogs with chronic osteoarthritis. *Journal of the American Veterinary Medical Association*, **252**(4): 427–432. doi: 10.2460/javma.252.4.427.

Bush LM (2021) Infecções por *Staphylococcus aureus*, Manual MSD. [Consultado a 20/2/2022]. Disponível em WWW:<URL: <https://www.msmanuals.com/pt-pt/casa/infecções/infecções-bacterianas-bactérias-gram-positivas/infecções-por-staphylococcus-aureus> >.

Cabon Q & Bolliger C (2013) Iliopsoas Muscle Injury in Dogs. In *Orthopedics Compendium*. [Consultado a 10/4/2022]. Disponível em WWW:<URL: <https://www.vetfolio.com/learn/article/iliopsoas-muscle-injury-in-dogs>>.

Carey K, Aiken SW, DiRest, GR, Herr LG & Monette S (2005) Radiographic and clinical changes of the patellar tendon after tibial plateau leveling osteotomy: 94 Cases (2001-2003). *Veterinary and Comparative Orthopaedics and Traumatology*, **18**(4): 235–242. doi: 10.1055/s-0038-1632960.

Casale SA & McCarthy RJ (2009) Complications associated with lateral fabellotibial suture surgery for cranial cruciate ligament injury in dogs: 363 cases (1997–2005). *Journal of the American Veterinary Medical Association*, **234**(2): 229–235. doi: 10.2460/javma.234.2.229.

CDC (2022) Surgical site infection (SSI) event, In *National Healthcare Safety Network patient safety component manual*. Centers for Disease Control and Prevention, pp. 11–15. [Consultado a 15/02/2022]. Disponível em WWW:<URL: <https://www.cdc.gov/nhsn/pdfs/pscmanual/9pscasicurrent.pdf> >.

Chiu KW, Amsellem PM, Yu J, Ho PS & Radasch R (2019) Influence of fixation systems on complications after tibial plateau leveling osteotomy in dogs greater than 45.4 kilograms (100 lb). *Veterinary Surgery*, **48**(4): 505–512. doi: 10.1111/vsu.13151.

Christopher SA, Beetem J & Cook JL (2013) Comparison of long-term outcomes associated with three surgical techniques for treatment of cranial cruciate ligament disease in dogs. *Veterinary Surgery*, **42**(3): 329–334. doi: 10.1111/j.1532-950X.2013.12001.x.

Chuang C, Ramaker MA, Kaur S, Csomos RA, Kroner KT, Bleedorn JA, Schaefer SL & Muir P (2014) Radiographic risk factors for contralateral rupture in dogs with unilateral cranial cruciate ligament rupture. *PLoS One*, **9**(9), e106389. doi: 10.1371/journal.pone.0106389.

Clark AC, Greco JJ & Bergman PJ (2019) Influence of administration of antimicrobial medications after tibial plateau leveling osteotomy on surgical site infections: A retrospective study of 308 dogs. *Veterinary Surgery*, **49**(1): 106–113. doi: 10.1111/vsu.13337.

- Coletti TJ, Anderson M, Gorse MJ & Madsen R (2014) Complications associated with tibial plateau leveling osteotomy: A retrospective of 1519 procedures. *Canadian Veterinary Journal*, **55**(3): 249–254.
- Cook JL (2010) Cranial cruciate ligament disease in dogs: biology versus biomechanics. *Veterinary Surgery*, **39**: 270–277. doi: 10.1111/j.1532-950X.2010.00653.x.
- Cook JL, Luther JK, Beetem J, Karnes J & Cook CR (2010) Clinical comparison of a novel extracapsular stabilization procedure and tibial plateau leveling osteotomy for treatment of cranial cruciate ligament deficiency in dogs. *Veterinary Surgery*, **39**(3): 315–323. doi: 10.1111/j.1532-950X.2010.00658.x.
- Corr SA & Brown C (2007) A comparison of outcomes following tibial plateau levelling osteotomy and cranial tibial wedge osteotomy procedures. *Veterinary and Comparative Orthopaedics and Traumatology*, **20**(4): 312–319. doi: 10.1160/vcot-07-02-0013.
- Corral MJ, Moyaert H, Fernandes T, Escalada M, Kira S, Tena J, Walters RR & Stegemann MR (2021) A prospective, randomized, blinded, placebo-controlled multisite clinical study of bedinvetmab, a canine monoclonal antibody targeting nerve growth factor, in dogs with osteoarthritis. *Veterinary Anaesthesia and Analgesia*, **48**(6): 943–955. doi: 10.1016/j.vaa.2021.08.001.
- Dan MJ, Crowley J, Broe D, Cross M, Tan C. & Walsh WR (2019) Patella tendinopathy Zoobiquity — What can we learn from dogs? *Knee*, **26**(1): 115–123. doi: 10.1016/j.knee.2018.11.010.
- Decreto-Lei N.º 82/2019 – Diário da República N.º 121/2019, Série I de 2019-06-27. Agricultura, Florestas e Desenvolvimento Rural. [Consultado a 3/3/2022]. Disponível em WWW:<URL: <https://dre.pt/dre/detalhe/decreto-lei/82-2019-122728684> >.
- DeLuke AM, Allen DA, Wilson ER, Lineberger JA, Lehenbauer TW, Fabiani M, Poteet BA. (2012) Comparison of radiographic osteoarthritis scores in dogs less than 24 months or greater than 24 months following tibial plateau leveling osteotomy. *Can Vet J*. Oct;53(10):1095-9.
- DeParle LA, Gupta RC, Canerdy TD, Goad JT, D'altilio M, Bagchi M & Bagchi D (2005) Efficacy and safety of glycosylated undenatured type-II collagen (UC-II) in therapy of arthritic dogs. *Journal of Veterinary Pharmacology and Therapeutics*, **28**(4): 385–390. doi: 10.1111/j.1365-2885.2005.00668.x.
- DePuys Synthes Vet (2013) TPLO ROTATION - Quick Reference Chart. [Consultado a 15/4/2022]. Disponível em WWW:<URL: www.synthesvet.com >.
- DeSandre-Robinson DM, Tano CA, Fiore KL & Prytherch B (2017) Radiographic evaluation and comparison of the patellar ligament following tibial plateau leveling osteotomy and tibial tuberosity advancement in dogs: 106 cases (2009-2012). *Journal of the American Veterinary Medical Association*, **250**(1): 68–74. doi: 10.2460/javma.250.1.68.

- Duerr FM, Duncan CG, Savicky RS, Park RD, Egger EL & Palmer RH (2008) Comparison of surgical treatment options for cranial cruciate ligament disease in large-breed dogs with excessive tibial plateau angle. *Veterinary Surgery*, **37**(1): 49–62. doi: 10.1111/j.1532-950X.2007.00348.x.
- Duerr FM, Martin KW, Rishniw M, Palmer RH & Selmic LE (2014) Treatment of canine cranial cruciate ligament disease. A survey of ACVS Diplomates and primary care veterinarians. *Veterinary and Comparative Orthopaedics and Traumatology*, **27**(6): 478–483. doi: 10.3415/VCOT-14-03-0047.
- Dycus DL, Biskup J, Conzemius MG & Ben-Amotz R (2022) Pathology, diagnosis, and treatment goals of cranial cruciate ligament rupture and defining complications. In *Complications in Canine Cranial Cruciate Ligament Surgery* 1^a ed. Ben-Amotz, R. & Dycus, D. L., Wiley Blackwell, ISBN 978-1-119-65434-6, pp. 3–14.
- Engdahl KS, Boge GS, Bergstrom AF, Moldal ER & Høglund OV (2021) Risk factors for severe postoperative complications in dogs with cranial cruciate ligament disease - a survival analysis. *Preventive Veterinary Medicine*, **191**, 105350. doi: 10.1016/j.prevetmed.2021.105350.
- Fernandes JC, Martel-Pelletier J, Lascau-Coman V, Moldovan F, Jovanovic D, Raynauld JP & Pelletier JP (1998) Collagenase-1 and collagenase-3 synthesis in normal and early experimental osteoarthritic canine cartilage: an immunohistochemical study. *The Journal of Rheumatology*, **25**(8): 1585–1594.
- Fettig AA, Rand WM, Sato AF, Solano M, McCarthy RJ & Boudrieau RJ (2003) Observer variability of tibial plateau slope measurement in 40 dogs with cranial cruciate ligament-deficient stifle joints. *Veterinary Surgery*, **32**(5): 471–478. doi: 10.1053/jvet.2003.50054.
- Fitch RB, Hogan TC & Kudnig ST (2003) Hematogenous septic arthritis in the dog: Results of five patients treated nonsurgically with antibiotics. *Journal of the American Animal Hospital Association*, **39**(6): 563–566. doi: 10.5326/0390563.
- Fitzpatrick N & Solano MA (2010) Predictive variables for complications after TPLO with stifle inspection by arthrotomy in 1000 consecutive dogs. *Veterinary Surgery*, **39**(4): 460–474. doi: 10.1111/j.1532-950X.2010.00663.x.
- Fossum TW (2019) Preparation of the operative site. In *Small Animal Surgery* 5^aed., Elsevier, EUA, ISBN 978-0-323-44344-9, pp. 36.
- Frederick SW & Cross AR (2017) Modified cranial closing wedge osteotomy for treatment of cranial cruciate ligament insufficiency in dogs with excessive tibial plateau angles: Technique and complications in 19 cases. *Veterinary Surgery*, **46**(3): 403–411. doi: 10.1111/vsu.12614.
- Fu K, Robbins SR & McDougall JJ (2017) Osteoarthritis: the genesis of pain. *Rheumatology*, **57**(suppl_4): iv43–iv50. doi: 10.1093/rheumatology/kex419.

- Fujino H, Honnami M & Mochizuki M (2020) Preoperative planning for tibial plateau levelling osteotomy based on proximal tibial width. *Journal of Veterinary Medical Science*, **82**(5): 661–667. doi: 10.1292/jvms.19-0501.
- Fuller MC, Hayashi K, Bruecker KA, Holsworth IG, Sutton JS, Kass PH, Kantrowitz BJ & Kapatkin AS (2014) Evaluation of the radiographic infrapatellar fat pad sign of the contralateral stifle joint as a risk factor for subsequent contralateral cranial cruciate ligament rupture in dogs with unilateral rupture: 96 cases (2006–2007). *Journal of the American Veterinary Medical Association*, **244**(3): 328–338. doi: 10.2460/javma.244.3.328.
- Garnett SD & Daye RM (2014) Short-term complications associated with TPLO in dogs using 2.0 and 2.7 mm plates. *Journal of the American Veterinary Medical Association*, **50**(6): 396–404. doi: 10.5326/JAAHA-MS-6074.
- Gatineau M, Dupuis J, Planté J & Moreau M (2011) Retrospective study of 476 tibial plateau levelling osteotomy procedures: Rate of subsequent “pivot shift”, meniscal tear and other complications. *Veterinary and Comparative Orthopaedics and Traumatology*, **24**(5): 333–341. doi: 10.3415/VCOT-10-07-0109.
- Giannetto JJ & Aktay SA (2019) Prospective evaluation of surgical wound dressings and the incidence of surgical site infections in dogs undergoing a tibial plateau levelling osteotomy. *Veterinary and Comparative Orthopaedics and Traumatology*, **32**(1): 18–25. doi: 10.1055/s-0038-1676352.
- Gielen I & van Bree H (2018) Computed Tomography (CT) of the stifle. In *Advances in the Canine Cranial Cruciate Ligament 2^a* ed. Muir, P., ACVS Foundation, Willey-Blackwell, EUA, ISBN 9781119261735, pp. 141.
- Glyn-Jones S, Palmer AJR, Agricola R, Price AJ, Vincent TL, Weinans H & Carr AJ (2015) Osteoarthritis. *The Lancet*, **386**(9991): 376–387. doi: 10.1016/s0140-6736(14)60802-3.
- Grierson J, Asher L & Grainger K (2011) An investigation into risk factors for bilateral canine cruciate ligament rupture. *Veterinary and Comparative Orthopaedics Traumatology*, **24**(3): 192–196. doi: 10.3415/VCOT-10-03-0030.
- Griffon D (2016a) Complications associated with cranial cruciate ligament repair. In *Complications in Small Animal Surgery 1^a* ed. Griffon, D. & Hamaide, A., John Wiley & Sons, Inc., EUA, ISBN 978-0-470-95962-6, pp. 867–888.
- Griffon D (2016b) Osteomyelitis. In *Complications in Small Animal Surgery 1^a* ed. Griffon, D. & Hamaide, A., John Wiley & Sons, Inc., EUA, ISBN 978-0-470-95962-6, pp. 28–33.
- Gruen ME, Lascelles BDX, Colleran E, Gottlieb A, Johnson J, Lotsikas P, Marcellin-Little D & Wright B (2022) 2022 AAHA Pain Management Guidelines for Dogs and Cats. *Journal of the American Animal Hospital Association*, **58**(2): 55–76. doi: 10.5326/JAAHA-MS-7292.

- Guerrero TG, Makara MA, Katiovsky K, Fluckiger MA, Morgan JP, Haessig M & Montavon PM (2011) Comparison of healing of the osteotomy gap after tibial tuberosity advancement with and without use of an autogenous cancellous bone graft. *Veterinary Surgery*, **40**(1): 27–33. doi: 10.1111/j.1532-950X.2010.00772.x.
- Gupta RC, Canerdy TD, Lindley J, Konemann M, Minniear J, Carroll BA, Hendrick C, Goad JT, Rohde K, Doss R, Bagchi M & Bagchi D (2012) Comparative therapeutic efficacy and safety of type-II collagen (uc-II), glucosamine and chondroitin in arthritic dogs: Pain evaluation by ground force plate. *Journal of Animal Physiology and Animal Nutrition*, **96**(5): 770–777. doi: 10.1111/j.1439-0396.2011.01166.x.
- Haaland PJ & Sjöström L (2007) Luxation of the long digital extensor tendon as a complication to Tibial Plateau Levelling Osteotomy. *Veterinary and Comparative Orthopaedics and Traumatology*, **20**(3): 224–226. doi: 10.1160/VCOT-06-08-0064.
- Hans EC, Barnhart MD, Kennedy SC & Naber SJ (2017) Comparison of complications following tibial tuberosity advancement and tibial plateau levelling osteotomy in very large and giant dogs 50 kg or more in body weight. *Veterinary and Comparative Orthopaedics and Traumatology*, **30**(4): 299–305. doi: 10.3415/VCOT-16-07-0106.
- Hayashi K, Manley PA & Muir P (2004) Cranial cruciate ligament pathophysiology in dogs with cruciate disease: a review. *Journal of the American Animal Hospital Association*, **40**(5): 385–390. doi: 10.5326/0400385.
- Hayashi K, Schulz KS & Fossum TW (2019) Principles of fracture diagnosis and management. In *Small Animal Surgery* 5^a ed. Fossum, T.W., Elsevier, EUA, ISBN 978-0-323-44344-9, pp. 976–1035.
- Hemmings D & Tinga S (2021) Common tibial plateau-leveling osteotomy complications. Clinician's Brief. [Consultado a 15/4/2022]. Disponível em WWW:<URL: <https://www.cliniciansbrief.com/article/common-tibial-plateau-leveling-osteotomy-complications> >.
- Hipp JA, Edgerton BC, An KN, Hayes WC (1990) Structural consequences of transcortical holes in long bones loaded in torsion. *J Biomech*. 23:1261–1268. doi: 10.1016/0021-9290(90)90383-e.
- Hoddinott, KL, Weese JS & Singh A (2022) Identification, addressing, and infection after cranial cruciate ligament stabilization. In *Complications in Canine Cranial Cruciate Ligament Surgery* 1^a ed. Ben-Amotz, R. & Dycus, D.L., Wiley-Blackwell, EUA, ISBN 978-1-119-65434-6, pp. 33–42.
- Hoffer MJ, Griffon DJ, Schaeffer DJ, Johnson AL & Thomas MW (2008) Clinical applications of demineralized bone matrix: A retrospective and case-matched study of seventy-five dogs. *Veterinary Surgery*, **37**(7): 639–647. doi: 10.1111/j.1532-950X.2008.00430.x.

- Hoffmann DE, Miller JM, Ober CP, Lanz OI, Martin RA, Shires PK. (2006) Tibial tuberosity advancement in 65 canine stifles. *Vet Comp Orthop Traumatol*. 19(4):219-227.
- Holsworth IG (2022) Extracapsular stabilization using synthetic material. In *Complications in Canine Cranial Cruciate Ligament Surgery* 1^a ed. Ben-Amotz, R. & Dycus, D.L., Wiley-Blackwell, EUA, ISBN 978-1-119-65434-6, pp. 87–108.
- Innes J (2016) Septic arthritis. In *Complications in Small Animal Surgery* 1^a ed. Griffon, D. & Hamaide, A., John Wiley & Sons, Inc., EUA, ISBN 978-0-470-95962-6, pp. 34–38.
- Innes JF, Costello M, Barr FJ, Rudolf H & Barr ARS (2004) Radiographic progression of osteoarthritis of the canine stifle joint: A prospective study. *Veterinary Radiology & Ultrasound*, **45**(2): 143–148. doi: 10.1111/j.1740-8261.2004.04024.x.
- Innes JF, Little CB, Hughes CE & Caterson B (2005) Products resulting from cleavage of the interglobular domain of aggrecan in samples of synovial fluid collected from dogs with early- and late-stage osteoarthritis. *American Journal of Veterinary Research*, **66**(10): 1679–1685. doi: 10.2460/ajvr.2005.66.1679.
- Johnson JA, Austin C & Breur GJ (1994) Incidence of canine appendicular musculoskeletal disorders in 16 veterinary teaching hospitals from 1980 through 1989. *Veterinary and Comparative Orthopaedics and Traumatology*, **7**: 56–69. doi: 10.1055/s-0038-1633097.
- Jones SC, Tinga S & Beale BS (2022) Complications associated with the meniscus and decision making. In *Complications in Canine Cranial Cruciate Ligament Surgery* 1^a ed. Ben-Amotz, R. & Dycus, D.L., Wiley-Blackwell, EUA, ISBN 978-1-119-65434-6, pp. 309–326.
- Kowaleski MP, Boudrieau RJ, Pozzi A. (2018) Stifle Joint. In: *Veterinary Surgery: Small Animal*. 2^aed. Johnston, SA., Tobias, KM., Peck, JN., Kent M. Elsevier. ISBN: 9780323320658.
- Kuroki K, Williams N, Ikeda H, Bozynski CC, Leary E & Cook JL (2019) Histologic assessment of ligament vascularity and synovitis in dogs with cranial cruciate ligament disease. *American Journal of Veterinary Research*, **80**(2): 152–158. doi: 10.2460/ajvr.80.2.152.
- Lopez DJ, VanDeventer GM, Krotscheck U, Aryazand Y, McConkey MJ, Hayashi K, Todhunter RJ & Hayes GM (2018) Retrospective study of factors associated with surgical site infection in dogs following tibial plateau leveling osteotomy. *Journal of the American Veterinary Medical Association*, **253**(3): 315–321. doi: 10.2460/javma.253.3.315.
- Marcellin-Little DJ & Arnoldy CJ (2018) Rehabilitation for dogs with Cruciate Ligament Rupture. In *Advances in Canine Cranial Cruciate Ligament* 2^aed. Muir, P., ACVS Foundation, Wiley-Blackwell, EUA, ISBN 9781119261735, pp. 343–351.
- Marcellin-Little DJ & Levine D (2015) Principles and application of range of motion and stretching in companion animals. *Veterinary Clinics of North America: Small Animal Practice*, **45**(1): 57–72. doi: 10.1016/j.cvsm.2014.09.004.

Marin K, Unis MD, Horgan JE & Roush JK (2021) Risk factors for short-term postoperative complications in the 8 weeks after tibial plateau leveling osteotomy in dogs weighing less than 15 kilograms: A retrospective study. *PLoS One*, **16**(2), e0247555. doi: 10.1371/journal.pone.0247555.

Mattern KL, Berry CR, Peck JN & Haan JJ (2006) Radiographic and ultrasonographic evaluation of the patellar ligament following tibial plateau leveling osteotomy. *Veterinary Radiology & Ultrasound*, **47**(2): 185–191. doi: 10.1111/j.1740-8261.2006.00126.x.

Mayhew PD, Freeman L, Kwan T & Brown DC (2012) Comparison of surgical site infection rates in clean and clean-contaminated wounds in dogs and cats after minimally invasive versus open surgery: 179 cases (2007–2008). *Journal of the American Veterinary Medical Association*, **240**(2): 193–198. doi: 10.2460/javma.240.2.193.

McDougall RA, Spector DI, Hart RC, Dycus DL & Erb HN (2021) Timing of and risk factors for deep surgical site infection requiring implant removal following canine tibial plateau leveling osteotomy. *Veterinary Surgery*, **50**(5): 999–1008. doi: 10.1111/vsu.13634.

Mehrkens LR, Hudson CC & Cole GL (2018) Factors associated with early tibial tuberosity fracture after tibial plateau leveling osteotomy. *Veterinary Surgery*, **47**(5): 634–639. doi: 10.1111/vsu.12915.

Miles J, Bøjesen J, Christensen P, Vitger EA-RA, Poulsen HH & Nielsen LN (2020) Tramadol and gabapentin improve peak vertical force in osteoarthritic dogs already receiving non-steroidal anti-inflammatory drugs. *BSAVA Congress Proceedings 2020, British Small Animal Veterinary Association*, pp. 535–536. doi: 10.22233/9781910443774.87.4.

Moens NMM (2018) Diagnosis and management of orthopaedic infection after stifle surgery. In *Advances in the Canine Cranial Cruciate Ligament 2^a* ed. Muir, P., ACVS Foundation, Wiley-Blackwell., EUA, ISBN 9781119261735, pp. 323–328.

Montalbano C, Deabold K & Miscioscia E (2021) *Evaluation After Tibial Plateau Leveling Osteotomy: A Guide for the General Practitioner, Today's Veterinary Practice, Rehabilitation*. [Consultado a 14/4/2022]. Disponível em WWW:<URL: <https://todaysveterinarypractice.com/rehabilitation/evaluation-after-tibial-plateau-leveling-osteotomy-a-guide-for-the-general-practitioner/>>.

Monteiro BP, Lambert C, Bianchi E, Genevois JP, Soldani G & Troncy E (2019). Safety and efficacy of reduced dosage ketoprofen with or without tramadol for long-term treatment of osteoarthritis in dogs: a randomized clinical trial. *BMC Veterinary Research*, **15**(1), 213. doi: 10.1186/s12917-019-1960-3.

Moore EV, Weeren R, Paek M. (2020) Extended long-term radiographic and functional comparison of tibial plateau leveling osteotomy vs tibial tuberosity advancement for cranial cruciate ligament rupture in the dog. *Vet Surg. Jan*;49(1):146-154. doi: 10.1111/vsu.13277.

Morgan JP, Voss K, Damur DM, Guerrero T, Haessig & Montavon PM (2010) Correlation of radiographic changes after tibial tuberosity advancement in dogs with cranial cruciate-deficient stifles with functional outcome. *Veterinary Surgery*, **39**(4): 425–432. doi: 10.1111/j.1532-950X.2010.00669.x.

Morgan MJ & Frazho JK (2018) Comparison of TPLO tibial tuberosity fractures with and without an in situ rotational pin. *BMC Research Notes*, **11**(1), 368. doi: 10.1186/s13104-018-3474-7.

Morris E & Lipowitz AJ (2001) Comparison of tibial plateau angles in dogs with and without cranial cruciate ligament injuries. *Journal of the American Veterinary Medical Association*, **218**(3): 363–366. doi: 10.2460/javma.2001.218.363.

Muir P (2018) *Advances in the Canine Cranial Cruciate Ligament*. 2^a ed., ACVS Foundation, Wiley-Blackwell., EUA, ISBN 9781119261735, pp.102, 115–118, 137, 139, 145, 170, 217, 227, 243, 248.

Muir P, Schwartz Z, Malek S, Kreines A, Cabrera SY, Buote NJ, Bleedorn JA, Schaefer SL, Holzman G & Hao Z (2001) Contralateral cruciate survival in dogs with unilateral non-contact cranial cruciate ligament rupture. *PLoS One*, **6**(10), e25331. doi: 10.1371/journal.pone.0025331.

Nanda A & Hans EC (2019) Tibial plateau leveling osteotomy for cranial cruciate ligament rupture in canines: Patient selection and reported outcomes. *Veterinary Medicine: Research and Reports*, **10**: 249–255. doi: 10.2147/vmrr.s204321.

Nazarali A, Singh A, Moens NMM, Gatineau M, Sereda C, Fowler D, Kim S, Kisiel A, Reynolds D, Ringwood B, Bruce C, Gibson TWG, Rousseau J, Ms C & Weese JS (2015) Association between methicillin-resistant *Staphylococcus pseudintermedius* carriage and the development of surgical site infections following tibial plateau leveling osteotomy in dogs. *Javma*, **247**(8): 909–916.

Ness MG, Abercromby RH, May C, Turner BM, Carmichael S (1996) A survey of orthopaedic conditions in small animal practice in Britain. *Veterinary and Comparative Orthopaedics and Traumatology*, **9**(2): 43–52. doi: 10.1055/s-0038-1632502.

Nutt LK, Wilson ML & Sakals S (2017) Comparison of surgical time and complication rate of subcutaneous and skin closure using barbed suture or traditional knotted suture in dogs. *Canadian Veterinary Journal* **58**(12): 1281–1286.

Onakpoya IJ (2020) Paracetamol as first line for treatment of knee and hip osteoarthritis. *BMJ Evidence-Based Medicine*, **25**(1), 40. doi: 10.1136/bmjebm-2019-111213.

Oxley B, Gemmill TJ, Renwick AR, Clements DN & McKee WM (2013). Comparison of complication rates and clinical outcome between tibial plateau leveling osteotomy and a modified cranial closing wedge osteotomy for treatment of cranial cruciate ligament disease in dogs. *Veterinary Surgery*, **42**(6): 739–750. doi: 10.1111/j.1532-950x.2013.12033.x.

Pacchiana PD, Morris E, Gillings SL, Jessen CR & Lipowitz AJ (2003) Surgical and postoperative complications associated with tibial plateau leveling osteotomy in dogs with cranial cruciate ligament rupture: 397 Cases (1998-2001). *Journal of the American Veterinary Medical Association*, **222**(2): 184–193. doi: 10.2460/javma.2003.222.184.

Pages G, Hammer M & Irubetagoiena I (2019) Utilisation de l'implant BioMedtrix TPLO Curv® pour le traitement par TPLO de l'atteinte du ligament croisé crânial dans 64 cas : suivi radiographique et complications. *Revue Vétérinaire Clinique*, **54**(3–4): 129–130. doi: 10.1016/j.anicom.2019.09.007.

Palmoski MJ, Brandt KD. (1982) Immobilization of the knee prevents osteoarthritis after anterior cruciate ligament transection. *Arthritis Rheum.* 25(10):1201-1210.

Peress R, Mejia S, Unis M, Sotgiu G, Dore S & Bruecker K (2021) Comparison of intra- and postoperative complications between bilateral simultaneous and staged tibial plateau levelling osteotomy with arthroscopy in 176 cases. *Veterinary and Comparative Orthopaedics and Traumatology*, **34**(2): 91–98. doi: 10.1055/s-0040-1716682.

Piermattei D, Flo G & DeChamp C (2006) The stifle joint. In *Handbook of Small Animal Orthopedics and Fracture Repair 4^a* ed. Piermattei, D., Flo, G. & DeChamp, C., Elsevier, Inc., EUA, ISBN 9781437723649, pp. 606.

Piras LA, Mancusi D, Olimpo M, Gastaldi L, Rosso V, Panero E, Staffieri F & Peirone B (2021) Post-operative analgesia following TPLO surgery: A comparison between cimicoxib and tramadol. *Research in Veterinary Science*, **136**: 351–359. doi: 10.1016/j.rvsc.2021.03.010.

Pozzi A & Cook JL (2018) Meniscal Structure and Function. In *Advances in the Canine Cranial Cruciate Ligament 2^a* ed. Muir, P., Wiley Blackwell, EUA, ISBN 9781119261735, pp.31–37.

Pozzi A & Kim SE (2018) Biomechanics of the normal and cranial cruciate ligament-deficient stifle. In *Advances in the Canine Cranial Cruciate Ligament 2^a* ed., Muir, P., ACVS Foundation, Wiley-Blackwell, EUA, ISBN 9781119261735, pp. 39–44.

Priddy NH, Tomlinson JL, Dodam JR & Hornbostel JE (2003) Complications with and owner assessment of the outcome of tibial plateau leveling osteotomy for treatment of cranial cruciate ligament rupture in dogs: 193 Cases (1997-2001). *Journal of the American Veterinary Medical Association*, **222**(12): 1726–1732. doi: 10.2460/javma.2003.222.1726.

Pye C, Bruniges N, Peffers M & Comerford E (2022) Advances in the pharmaceutical treatment options for canine osteoarthritis, *Journal of Small Animal Practice*. doi: 10.1111/jsap.13495.

Ragetly G & Griffon D (2016) Degenerative joint disease. In *Complications in Small Animal Surgery 1^a* ed. Griffon, D. & Hamaide, A., John Wiley & Sons, Inc., EUA, ISBN 978-0-470-95962-6, pp. 126–134.

- Ralinsky M & Fossum TW (2019) Surgery of the hemolymphatic system. In *Small Animal Surgery* 5^a ed. Fossum, T.W., Elsevier, EUA, ISBN 978-0-323-44344-9, pp.645.
- Ramírez-Flores GI, Del Angel-Caraza J, Quijano-Hernández IA, Hulse DA, Beale BS, Victoria-Mora JM. (2017) Correlation between osteoarthritic changes in the stifle joint in dogs and the results of orthopedic, radiographic, ultrasonographic and arthroscopic examinations. *Vet Res Commun.* Jun;41(2):129-137. doi: 10.1007/s11259-017-9680-2.
- Rayward R, Thomson D, Davies J, Innes J, Whitelock R. (2004) Progression of osteoarthritis following TPLO surgery: a prospective radiographic study of 40 dogs. *J Small Anim Pract.* 45(2):92-97. doi: 10.1111/j.1748-5827.2004.tb00209.x.
- Read RL, Duncan CG, Wallace AD, Perry J & Duerr FM (2012) Assessment of on-screen measurements, magnification, and calibration in digital radiography. *Journal of the American Veterinary Medical Association*, **241**(6): 782–787. doi: 10.2460/javma.241.6.782.
- Reif U, Dejardin LM, Probst CW, DeCamp CE, Flo GL & Johnson AL (2004) Influence of limb positioning and measurement method on the magnitude of the tibial plateau angle. *Veterinary Surgery*, **33**(4): 368–375. doi: 10.1111/j.1532-950X.2004.04053.x.
- Robinson DA (2014) *Orthopedic Follow-Up Evaluations: Identifying Complications. Today's Veterinary Practice*, pp. 71–79. [Consultado a 26/2/2022]. Disponível em WWW:<URL: <https://todaysveterinarypractice.com/wp-content/uploads/sites/4/2016/06/T1409C09.pdf> >.
- Rodrigues N, Trentim M, Lunardelli F, Pachaly E & Pachaly J (2019) Resolução espontânea de urolitíase uretral peniana severa em um coelho – Relato de caso. *Enciclopédia Biosfera*, 16(29): 1688–1698. doi: 10.18677/EnciBio_2019A119.
- Romano LS & Cook JL (2015) Safety and functional outcomes associated with short-term rehabilitation therapy in the post-operative management of tibial plateau leveling osteotomy. *Canadian Veterinary Journal*, **56**(9): 942–946.
- Rutherford S, Bell JC & Ness MG (2012) Fracture of the patella after TPLO in 6 dogs. *Veterinary Surgery*, **41**(7): 869–875. doi: 10.1111/j.1532-950X.2012.01018.x.
- Sample SJ (2018) Progression of osteoarthritis after stifle stabilization surgery. In *Advances in the Canine Cranial Cruciate Ligament* 2^a ed. Muir, P., ACVS Foundation, Wiley-Blackwell., EUA, ISBN 978111926173, pp. 307–310.
- Savicky R, Beale B, Murtaugh R, Swiderski-Hazlett J & Unis M (2013) Outcome following removal of TPLO implants with surgical site infection. *Veterinary and Comparative Orthopaedics and Traumatology*, **26**(4): 260–265. doi: 10.3415/VCOT-11-12-0177.
- Schaefer SL (2018) Tibial plateau leveling osteotomy. In *Advances in the Canine Cranial Cruciate Ligament* 2^a ed., Muir, P., Wiley Blackwell, EUA, ISBN 978111926173, pp. 217.

- Schaible M, Shani J, Caceres A, Payton M, Segev Y & Ben-Amotz R (2017) Combined tibial plateau levelling osteotomy and lateral fabellotibial suture for cranial cruciate ligament rupture with severe rotational instability in dogs. *Journal of Small Animal Practice*, **58**(4): 219–226. doi: 10.1111/jsap.12648.
- Schulz KS, Hayashi K & Fossum TW (2019a) Diseases of the joints. In *Small Animal Surgery* 5^a ed. Fossum, T.W., Elsevier, EUA, ISBN 978-0-323-44344-9, pp.1229–1243.
- Schulz KS, Hayashi K & Fossum TW (2019b) Principles of orthopedic surgery and regenerative medicine. In *Small Animal Surgery* 5^a ed. Fossum, T.W., Elsevier, EUA, ISBN 978-0-323-44344-9, pp. 958.
- Selmic LE, Ryan SD, Boston SE, Liptak JM, Culp WTN, Sartor AJ, Prpich CY & Withrow SJ (2014) Osteosarcoma following tibial plateau leveling osteotomy in dogs: 29 cases (1997-2011). *Journal of the American Veterinary Medical Association*, **244**(9): 1053–1059. doi: 10.2460/javma.244.9.1053.
- Shaw KK, Alvarez L, Foster SA, Tomlinson JE, Shaw AJ & Pozzi A (2020) Fundamental principles of rehabilitation and musculoskeletal tissue healing. *Veterinary Surgery*, **49**(1): 22–32. doi: 10.1111/vsu.13270.
- Slocum B & Slocum TD (1993) Tibial plateau leveling osteotomy for repair of cruciate ligament rupture in the canine. *The Veterinary Clinics of North America. Small Animal Practice*, **23**(4): 777–795. doi: 10.1016/s0195-5616(93)50082-7.
- Solano MA, Danielski A, Kovach K, Fitzpatrick N & Farrell M (2015) Locking plate and screw fixation after tibial plateau leveling osteotomy reduces postoperative infection rate in dogs over 50 kg. *Veterinary Surgery*, **44**(1): 59–64. doi: 10.1111/j.1532-950X.2014.12212.x.
- Souza É (2020) Estudo retrospectivo sobre a alteração do ângulo do plateau tibial durante a cicatrização óssea da TPLO em cães e execução prática da técnica de TPLO em cadáveres Cão. Tese de Mestrado em Medicina Veterinária, Universidade de Lisboa, Portugal, pp. 3–4.
- Souza ES, Minto BW, Luis JPS, Nobile M, Lins BT, de Lucena DVF, Gouveia MCP & Dias LGGG (2021) Rock back phenomenon in 32 dogs that underwent tibial plateau levelling osteotomy. *Veterinary Medicine-Czech*, **66**(2): 58–65. doi: 10.17221/128/2020-VETMED.
- Stauffer KD, Tuttle TA, Elkins AD, Wehrenberg AP & Character BJ (2006) Complications associated with 696 tibial plateau leveling osteotomies (2001-2003). *Journal of the American Animal Hospital Association*, **42**(1): 44–50. doi: 10.5326/0420044.
- Stine SL, Odum SM & Mertens WD (2018) Protocol changes to reduce implant-associated infection rate after tibial plateau leveling osteotomy: 703 dogs, 811 TPLO (2006-2014). *Veterinary Surgery*, **47**(4): 481–489. doi: 10.1111/vsu.12796.

Swanson A (2011) *Basic Biomechanics: Moment Arm & Torque*. [Consultado a 21/3/2022]. Disponível em WWW:<URL: <http://www.aaronswansonpt.com/basic-biomechanics-moment-arm-torque/>>.

Talarico LR & Schatzberg SJ (2010) Idiopathic granulomatous and necrotising inflammatory disorders of the canine central nervous system: A review and future perspectives. *Journal of Small Animal Practice*, **51**(3): 138–149. doi: 10.1111/j.1748-5827.2009.00823.x.

Tanegashima K, Edamura K, Akita Y, Yamazaki A, Yasukawa S, Seki M, Asano K, Nakayama T, Katsura T & Hayashi K (2019) Functional anatomy of the craniomedial and caudolateral bundles of the cranial cruciate ligament in beagle dogs. *Veterinary and Comparative Orthopaedics and Traumatology*, **32**(3): 182–191. doi: 10.1055/s-0039-1678711.

Taylor J, Langenbach A & Marcellin-Little DJ (2011) Risk factors for fibular fracture after TPLO. *Veterinary Surgery*, **40**(6): 687–693. doi: 10.1111/j.1532-950X.2011.00844.x.

Tinga S & Kim SE (2018) Extracapsular stabilization. In *Advances in the Canine Cranial Cruciate Ligament 2^a* ed. Muir, P., ACVS Foundation, Wiley-Blackwell, EUA, ISBN 9781119261735, pp.189–197.

Tinga S, Kim SE, Banks SA, Jones SC, Park BH, Burtch M, Pozzi A & Lewis DD (2020) Femorotibial kinematics in dogs treated with tibial plateau leveling osteotomy for cranial cruciate ligament insufficiency: An in vivo fluoroscopic analysis during walking. *Veterinary Surgery*, **49**(1): 187–199. doi: 10.1111/vsu.13356.

Tinga S, Kim SE, Banks SA, Jones SC, Park BH, Pozzi A & Lewis DD (2018) Femorotibial kinematics in dogs with cranial cruciate ligament insufficiency: a three-dimensional in-vivo fluoroscopic analysis during walking. *BMC Veterinary Research*, **14**(1), 85. doi: 10.1186/s12917-018-1395-2.

Trampuz A & Zimmerli W (2006) Diagnosis and treatment of infections associated with fracture-fixation devices. *Injury*, **37**(Suppl 2): S59–66. doi: 10.1016/j.injury.2006.04.010.

Turk R, Singh A & Weese JS (2015) Prospective surgical site infection surveillance in dogs. *Veterinary Surgery*, **44**(1): 2–8. doi: 10.1111/j.1532-950X.2014.12267.x.

Vandeweerd J-M, Coisson C, Clegg P, Cambier C, Pierson A, Hontoir F, Saegerman C, Gustin P & Buczinski S (2012) Systematic Review of Efficacy of Nutraceuticals to Alleviate Clinical Signs of Osteoarthritis. *Journal of Veterinary Internal Medicine*, **26**(3): 448–456. doi: 10.1111/j.1939-1676.2012.00901.x.

Varney JL, Fowler JW & Coon CN (2021) Undenatured type II collagen mitigates inflammation and cartilage degeneration in healthy Labrador Retrievers during an exercise regimen. *Translational Animal Science*, **5**(2), txab084. doi: 10.1093/tas/txab084.

Vasseur P (1984) Clinical results following nonoperative management for rupture of the cranial cruciate ligament in dogs. *Veterinary Surgery*, **13**(4): 243–246.

Vérez-Fraguela JL, Köstlin R, Reviriego RL, Peris SC, Margallo FMS, Gargallo JU (2017) *Orthopaedic Pathologies of the Stifle Joint*. Grupo Asís Biomedica, S.L., Espanha, ISBN 978-84-16818-60-0, pp. 11, 84, 104.

Vezzoni A, Bohorquez Vanelli A, Modenato M, Dziezyc J & Devine Slocum T (2008) Proximal tibial epiphysiodesis to reduce tibial slope in young dogs with cranial cruciate ligament deficient stifle. *Veterinary and Comparative Orthopaedics and Traumatology*, **21**(4): 343–348.

Werth BJ (2020) Cefalosporinas, Manual MSD. [Consultado a 20/2/2022]. Disponível em WWW:<URL: <https://www.msdmanuals.com/pt-pt/profissional/doencas-infecciosas/bacterias-e-farmacos-antibacterianos/cefalosporinas> >.

White K & Hunt J (2019) Chronic and osteoarthritic pain. In *BSAVA Guide to Pain Management in Small Animal Practice* ed. Self, I., Gloucester, UK, British Small Animal Veterinary Association, ISBN 978-1-910443-00-2, pp. 24–41.

Wilke VL, Robinson DA, Evans RB, Rothschild MF & Conzemius MG (2005). Estimate of the annual economic impact of treatment of cranial cruciate ligament injury in dogs in the United States. *Journal of the American Veterinary Medical Association*, **227**(10): 1604–1607. doi: 10.2460/javma.2005.227.1604.

Willard MD, Schulz KS & Fossum TW (2019) Surgical Infection and Antibiotic Selection. In *Small Animal Surgery* 5ª ed. Fossum, T.W., Elsevier, EUA, ISBN 978-0-323-44344-9, pp.83.

Yap FW, Calvo I, Smith KD & Parkin T (2015) Perioperative risk factors for surgical site infection in tibial tuberosity advancement: 224 stifles. *Veterinary and Comparative Orthopaedics and Traumatology*, **28**(3): 199–206. doi: 10.3415/VCOT-14-09-0141.

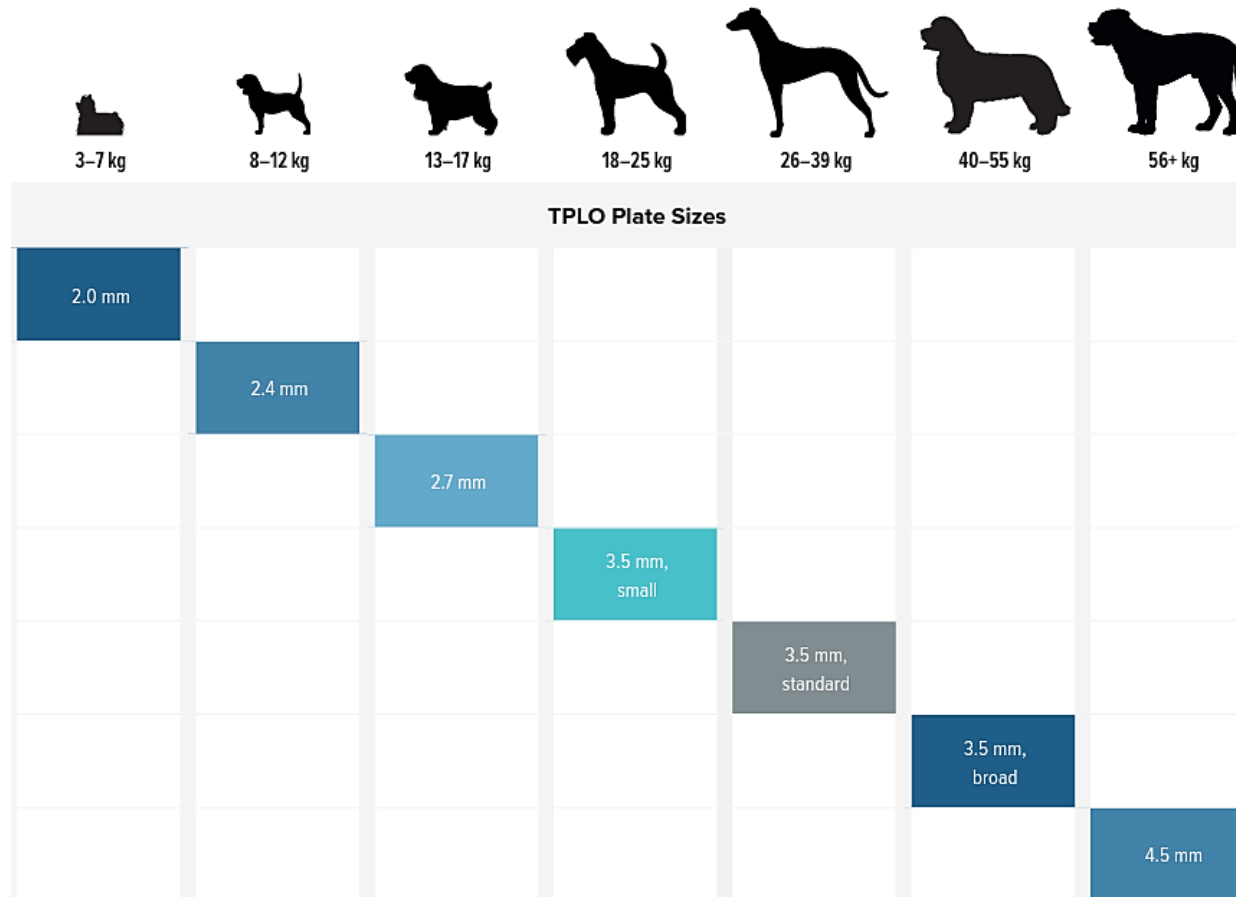
Yiachos CJ, Saha S (2018) The effect of drill hole location on load bearing capacity of long bones. *Journal of Orthopaedics*. doi: 10.1016/j.jor.2018.02.015.

Créditos de Imagem:

Cão exemplar da raça Pastor Branco Suíço. Imagem adaptada de Google Images [Consultado a 1/4/2022]. Disponível em WWW:<URL: https://vetsmart-parsefiles.s3.amazonaws.com/8fb0cfd0f8e94eda6470330560d8c753_breed.jpg >.

Small Animal Radiography: Stifle Joint and Crus (2012) Today`s Veterinary Practice. [Consultado a 4/4/2022]. Disponível em WWW:<URL: <https://todaysveterinarypractice.com/radiology-imaging/imaging-essentials-small-animal-radiography-stifle-joint-and-crus/>>.

Anexo I



TPLO Plate Sizes						
2.0 mm						
	2.4 mm					
		2.7 mm				
			3.5 mm, small			
				3.5 mm, standard		
					3.5 mm, broad	
						4.5 mm

Figura A1 – Tabela para escolha do tamanho da placa de TPLO, segundo o peso corporal. Imagem retirada de Arthrex, Inc. (2019).

Anexo II

PREOPERATIVE TIBIAL PLATEAU ANGLE (TPA)

	15°	16°	17°	18°	19°	20°	21°	22°	23°	24°	25°	26°	27°	28°	29°	30°	31°	32°	33°	34°	35°	36°	37°	38°	39°	40°	
Rotation (mm) — Provides Resultant 5° TPA																											
Saw Radius	12 mm	2.0	2.2	2.4	2.6	2.9	3.1	3.3	3.5	3.7	3.9	4.1	4.3	4.5	4.7	4.9	5.1	5.3	5.5	5.7	5.9	6.1	6.3	6.4	6.6	6.8	7.0
	15 mm	2.6	2.8	3.1	3.3	3.6	3.8	4.1	4.3	4.6	4.9	5.1	5.4	5.6	5.9	6.1	6.4	6.6	6.9	7.1	7.4	7.6	7.9	8.1	8.4	8.6	8.8
	18 mm	3.1	3.4	3.7	4.0	4.3	4.6	4.9	5.2	5.5	5.8	6.1	6.5	6.8	7.1	7.4	7.7	8.0	8.3	8.6	8.9	9.2	9.5	9.8	10.1	10.3	10.6
	21 mm	3.6	4.0	4.3	4.7	5.0	5.4	5.8	6.1	6.5	6.8	7.2	7.5	7.9	8.3	8.6	9.0	9.3	9.7	10.0	10.4	10.7	11.1	11.4	11.8	12.1	12.4
	24 mm	4.1	4.5	5.0	5.4	5.8	6.2	6.6	7.0	7.4	7.8	8.2	8.6	9.0	9.5	9.9	10.3	10.7	11.1	11.5	11.9	12.3	12.7	13.1	13.5	13.9	14.3
	27 mm	4.7	5.1	5.6	6.0	6.5	7.0	7.4	7.9	8.4	8.8	9.3	9.7	10.2	10.6	11.1	11.6	12.0	12.5	12.9	13.4	13.8	14.3	14.7	15.2	15.6	16.1
	30 mm	5.2	5.7	6.2	6.7	7.2	7.8	8.3	8.8	9.3	9.8	10.3	10.8	11.3	11.8	12.3	12.9	13.4	13.9	14.4	14.9	15.4	15.9	16.4	16.9	17.4	17.9

Figura A2 – Guia rápido para determinação da rotação da meseta tibial, baseado no raio da lâmina da serra de osteotomia e no TPA. Imagem retirada de DePuy's Synthes Vet (2013).