



UNIVERSIDADE DE ÉVORA

**UNIVERSIDADE DE ÉVORA**

**ESCOLA DE CIÊNCIAS E TECNOLOGIA**

**DEPARTAMENTO DE MEDICINA VETERINÁRIA**

## **Clínica de Animais Exóticos.**

Daniela Maria da Silva Clemente

Orientação: Prof.<sup>a</sup> Ludovina Neto Padre  
Dr. Joel Tsou Ferraz

**Mestrado Integrado em Medicina Veterinária**  
Relatório de Estágio

Évora, 2018

*Esta dissertação inclui as críticas e as sugestões feitas pelo júri..*



UNIVERSIDADE DE ÉVORA

**UNIVERSIDADE DE ÉVORA**

**ESCOLA DE CIÊNCIAS E TECNOLOGIA**

**DEPARTAMENTO DE MEDICINA VETERINÁRIA**

## **Clínica de Animais Exóticos.**

Daniela Maria da Silva Clemente

Orientação: Prof.<sup>a</sup> Ludovina Neto Padre

Dr. Joel Tsou Ferraz

**Mestrado Integrado em Medicina Veterinária**

Relatório de Estágio

Évora, 2018

*Esta dissertação inclui as críticas e as sugestões feitas pelo júri.*

## Agradecimentos

Antes de mais, quero agradecer a duas pessoas especiais, porque sem elas eu não estaria onde estou: obrigada pai e mãe, por nunca terem duvidado de mim, por me terem limpado muitas lágrimas ao longo destes anos e por me terem dado muita força, mesmo estando do outro lado do oceano. Sem vocês, nada disto seria possível e é a vocês que dedico todo o meu trabalho.

Quero agradecer também aos meus irmãos e cunhadas, porque quando os pais não estavam por perto, eram eles que estavam e nunca me deixaram ficar mal.

A ti, tio Amador, um enorme obrigado por me teres posto este “bichinho” pelos animais que nunca mais me abandonou. Gostava que estivesse aqui para testemunhares o meu sucesso, mas sei que apesar da tua ausência, sempre olharás por mim no meio das estrelas. Foste a minha força ao longo destes anos e por isso te agradeço. Conseguimos tio! Obrigada!

Faço um agradecimento também a todos os docentes da Universidade de Évora que me acompanharam ao longo do percurso académico, pela sua paciência e também pela ajuda e boa disposição nas aulas e fora delas. Quero deixar um beijinho muito especial de agradecimento à minha orientadora, a professora Ludovina Neto Padre, pela dedicação e orientação e, sobretudo, pela amizade e pelos concelhos que me deu ao longo destes anos.

A toda a equipa do Centro Veterinário de Exóticos do Porto, por me ter orientado durante os cinco meses de estágio, sempre com boa disposição. Obrigada pela paciência e dedicação. Agradeço ao Dr. Joel Ferraz por me ter transmitido os seus conhecimentos e ao resto da equipa - Dra. Rute Almeida, Dra. Joana Ferreira, Dra. Inês Bião e enfermeira Helena Azevedo pelas mesmas razões. Deixo um beijinho muito especial à Dra. Inês Bião.

Agradeço, ainda, aos meus colegas de estágio, Carolina, Maria, Leonor, Francisca, Luís, João, Diogo, Mariana e Cristiano, pela cooperação e por todos os momentos divertidos que passámos juntos, com um beijinho muito especial à Carolina. Tornaste-te tanto em tão pouco tempo. Tu sabes o quanto te adoro minha “Sharky”!

Obrigada à minha família de Évora, porque sem vocês nada seria igual e porque foi convosco que descobri o significado da verdadeira amizade e que esta pode nascer do nada e quando menos se espera. Foram um pilar essencial para conseguir chegar onde cheguei. A Ana Lurdes Lopes, Ana Tereso, Cristiana Agostinho, Daniela Almeida, João Sousa, Joana Oliveira, Luís Rodrigues, Nuno Lobo e Simão Santos, o meu muito obrigada por fazerem parte da minha história. Um especial obrigado a ti, “Tereso”, por me teres dado dores de barriga devido a tanto riso, por teres sido a pessoa louca que me complementou tão bem no último ano e por me teres dado força para acabar isto. Amo-vos de coração!

Não posso deixar de agradecer às quatro pessoas que são o meu maior orgulho e que estiveram sempre ao meu lado, Ana Mota, Daniela Nascimento, Fábio Agostinho e Tiago Martins. Obrigada por todos os risos, por todas as lágrimas, por todos os conselhos, todas as loucuras... por tudo. Não consigo arranjar palavras para vos explicar o quanto são especiais “minhas crianças” e o quanto eu vos adoro. Tomara muita gente ter os afilhados que tive.

**A todos, um grande obrigado!**

*“To you I am nothing more than a fox like a hundred thousand other foxes. But if you tame me, then we shall need each other. To me, you will be unique in all the world. To you, I shall be unique in all the world...”*

Antoine de Saint-Exupéry, *The Little Prince*

## **Resumo**

O presente relatório de estágio foi elaborado no culminar de cinco meses de estágio curricular no Centro Veterinário de Exóticos do Porto, com início no dia 2 de Outubro de 2017 e termo no dia 28 de Fevereiro de 2018.

Este relatório encontra-se dividido em duas partes: na primeira estão descritas todas as atividades que foram desenvolvidas ao longo dos cinco meses de estágio; e na segunda parte foi realizada uma revisão bibliográfica sobre o tema “Patologias clínicas mais frequentes em canários”.

Os canários são aves cada vez mais procuradas como animais de companhia e as pessoas preocupam-se cada vez mais com o seu estado de saúde e bem-estar. Em consequência, ocorre um aumento no número de canários apresentados em consulta, e, daí ser importante que os médicos veterinários actualizem o conhecimento sobre as patologias mais frequentes nestas aves. No final, serão apresentados dois casos clínicos referentes a duas patologias observadas durante o estágio.

Palavras-chaves: Clínica, exóticos, canário, patologias, saúde animal.

## **Abstract- Veterinary practice of our exotic companions**

This report was written after five months of traineeship in “Centro Veterinário de Exóticos do Porto”. The traineeship began on October 2<sup>nd</sup>, 2017 and ended in February 28<sup>th</sup>, 2018.

This report is divided in two parts: in the first part, all the activities witnessed along the five months are described; and in the second part a bibliographic review of the matter “the most frequent clinical pathologies in canaries”.

Canaries are increasingly searched as pets by people which are more and more concerned about their state of health and well-being. As a result of the increasing number of canaries presented in the clinic on a day-to-day basis, it is important that veterinarians have some knowledge about the most frequent pathologies in these birds. At the end, two clinical cases will be presented concerning two pathologies observed during the traineeship.

Key-words: Clinic, exotics, canary, pathology, animal health.

# Índice geral

Agradecimentos .....	I
Resumo .....	III
Abstract- Veterinary practice of our exotic companions.....	IV
Índice geral .....	V
Índice de gráficos, tabelas, fotografias e ilustrações. ....	IX
Lista de abreviaturas, siglas e símbolos .....	XIII
<b>I. Introdução.....</b>	<b>1</b>
<b>II. Casuística.....</b>	<b>2</b>
<b>A. Medicina preventiva .....</b>	<b>5</b>
a) Desparasitação. ....	6
b) Vacinação.....	7
c) Identificação eletrónica. ....	8
<b>B. Clínica médica.....</b>	<b>9</b>
a) Dermatologia. ....	10
b) Doenças infetocontagiosas e parasitárias.....	12
c) Ginecologia, andrologia, obstetrícia.....	16
d) Gastroenterologia e glândulas anexas.....	16
e) Nefrologia / Urologia. ....	19
f) Neurologia.....	19
g) Odontologia. ....	20
h) Oftalmologia.....	22
i) Oncologia.....	24
j) Otorrinolaringologia.....	25
k) Pneumologia. ....	25
l) Sistema músculoesquelético. ....	26

m) Outras mãos.....	29
m) Outros procedimentos.....	31
<b>C. Clínica cirúrgica .....</b>	<b>31</b>
a) Odontologia.....	32
b) Cirurgia de tecidos moles.....	33
c) Ortopedia.....	34
<b>III. Monografia: patologia clínica mais frequente em canários.....</b>	<b>34</b>
<b>A. Introdução.....</b>	<b>34</b>
<b>B. Alojamento e nutrição do canário.....</b>	<b>35</b>
<b>C. Procedimentos realizados frequentemente durante a estadia do paciente na clínica / hospital veterinário.....</b>	<b>37</b>
a) Exame físico.....	37
b) Colheita de sangue.....	39
c) Alimentação forçada.....	40
d) Administração de fármacos e fluidoterapia.....	41
<b>D. Patologias mais frequentes no canário.....</b>	<b>42</b>
a) Dermatologia.....	42
1. Anatomia e constituição das penas e da pele.....	42
2. Agentes fúngicos causadores de doença dermatológica.....	42
i. <i>Mucor ramosissimus</i> .....	42
ii. <i>Trichophyton gallinae</i> .....	43
3. Agente viral causador de doença dermatológica: Avipox serinae.....	44
4. Agentes parasitários causadores de doença dermatológica.....	45
i. <i>Dermanyssus gallinae</i> .....	45
ii. <i>Ornithonyssus sylviarum</i> .....	47
iii. <i>Cnemidocoptes pilae</i> .....	48



5.	Alterações não infecciosas da pele.....	49
b)	Pneumologia.....	50
1.	Anatomia e constituição do sistema respiratório.....	50
2.	<i>Aspergillus fumigatus</i> : agente fúngico frequente causador de doença respiratória nos canários.....	51
3.	Doenças respiratórias causadas por agentes bacterianos.....	53
i.	Clamidiose.....	53
ii.	Sinusite.....	55
4.	<i>Sternostoma tracheacolum</i> : agente parasitário causador frequente de doença respiratória nos canários.....	56
5.	Afeção não infecciosa do aparelho respiratório: rinolitíase.....	56
c)	Gastroenterologia.....	57
1.	Anatomia e constituição do sistema gastrointestinal.....	57
2.	Agentes bacterianos causadores de doença gastrointestinal.....	59
i.	<i>Escherichia coli</i> .....	59
ii.	<i>Salmonella typhimurium</i> .....	60
3.	Agentes fúngicos causadores de doença gastrointestinal.....	61
i.	<i>Macrorhabdus ornithogaster</i> .....	61
ii.	<i>Candida albicans</i> .....	63
4.	Agentes virais causadores de doença gastrointestinal.....	64
i.	<i>Circovírus</i> .....	64
ii.	<i>Poliomavírus</i> aviário ou APV.....	65
5.	Agentes parasitários causadores de doença gastrointestinal.....	66
i.	<i>Ataxoplasma serini</i> .....	66
ii.	<i>Isospora sp.</i> .....	67
iii.	<i>Trichomonas gallinae</i> .....	68

d) Ginecologia.....	69
1. Anatomia e constituição do sistema reprodutor dos canários.....	69
2. Alterações não infecciosas no aparelho reprodutor.....	71
i. Distocia.....	71
ii. Prolapso de cloaca.....	72
iii. Postura abdominal.....	73
iv. Ovopostura crónica.....	73
e) Ortopedia.....	74
1. Anatomia e constituição do sistema músculoesquelético do canário.....	74
2. Fraturas nos membros pélvicos do canário.....	75
3. Constrição do membro posterior.....	76
f) Doenças nutricionais.....	77
1. Hipovitaminose A.....	77
2. Hipocalcemia.....	78
3. Lipidose hepática.....	79
g) Oftalmologia.....	80
1. Anatomia e constituição do olho do canário.....	80
2. Agente parasitário causador de doença ocular: <i>Toxoplasma gondii</i> . ....	81
V. Conclusão.....	87
VI. Bibliografia.....	88

## Índice de gráficos, tabelas, fotografias e ilustrações.

<b>Gráfico 1:</b> Distribuição relativa aos animais por classe. (N=681) .....	2
<b>Gráfico 2:</b> Distribuição relativa dos animais por classe e género. (N=681).....	3
<b>Gráfico 3:</b> Distribuição do número de casos de má oclusão dentária adquirida por espécie. (N=28) .....	21
<b>Gráfico 4:</b> Gráfico representando a distribuição do número total de canários consoante o motivo de consulta. (N=38).....	82
<b>Tabela 1:</b> Distribuição do número total de animais observados no CVEP de acordo com a espécie. (N=681) .....	4
<b>Tabela 2:</b> Distribuição do número total de casos observados no CVEP de acordo com a área médica (N=1261).....	5
<b>Tabela 3:</b> Distribuição dos casos de medicina preventiva observados no CVEP de acordo com a classe. (N=316) .....	6
<b>Tabela 4:</b> Classificação dos casos de medicina clínica observados no CVEP de acordo com a classe. (N=871).....	9
<b>Tabela 5:</b> Distribuição dos casos de dermatologia observados no CVEP por classe. (N=128).....	10
<b>Tabela 6:</b> Distribuição de agentes infecciosos de acordo com a classe. (N=98).....	13
<b>Tabela 7:</b> Classificação da casuística de ginecologia, andrologia e obstetrícia de acordo com a classe. (N=16).....	16
<b>Tabela 8:</b> Distribuição dos casos de gastroenterologia e glândulas anexas de acordo com a classe. (N=56).....	17
<b>Tabela 9:</b> Distribuição dos casos de neurologia de acordo com a classe. (N=31) .....	20
<b>Tabela 10:</b> Distribuição dos casos de odontologia de acordo com a classe. (N=44) ....	20
<b>Tabela 11:</b> Distribuição dos casos de oftalmologia de acordo com a classe. (N=52) ...	23
<b>Tabela 12:</b> Distribuição dos casos de oncologia de acordo com a classe. (N=36).....	24
<b>Tabela 13:</b> Distribuição dos casos de pneumologia de acordo com a classe. (N=79)...	25
<b>Tabela 14: Distribuição dos casos referentes ao sistema músculo-esquelético de acordo com a classe. (N=87) .....</b>	<b>26</b>
<b>Tabela 15:</b> Distribuição dos casos referentes a outras manifestações de acordo com a classe. (N=104). .....	<b>29</b>

<b>Tabela 16:</b> Distribuição de outros procedimentos de acordo com a classe. (N=105). ..	<b>31</b>
<b>Tabela 17:</b> Classificação dos casos de clínica cirúrgica observada no CVEP de acordo com a classe (N=74).....	<b>32</b>
<b>Tabela 18:</b> Classificação dos casos de odontologia de acordo com a classe (N=32). ...	<b>32</b>
<b>Tabela 19: Classificação dos casos de cirurgia de tecidos moles de acordo com a classe (N=34) .....</b>	<b>33</b>
<b>Fotografia 1:</b> Vacina bivalente contra esgana e parvovirose canina, utilizada no CVEP para vacinar os furões. Fotografia cedida gentilmente pelo CVEP.....	<b>8</b>
<b>Fotografia 2:</b> Lesões de pododermatite em membros posteriores de coelho (à esquerda) e de porquinho-da-índia (à direita). Fotografias cedidas gentilmente pelo CVEP..	<b>11</b>
<b>Fotografia 3:</b> Ferida por laceração em orelha de coelho. Fotografia gentilmente cedida pelo CVEP.....	<b>12</b>
<b>Fotografia 4:</b> Uveíte facoclástica no olho de um coelho. Fotografia gentilmente cedida pelo CVEP.....	<b>14</b>
<b>Fotografia 5:</b> Cavidade oral do mesmo coelho após ser submetido ao tratamento dentário. Fotografia cedida gentilmente pelo CVEP.....	<b>22</b>
<b>Fotografia 6:</b> Cavidade oral de um coelho antes de ser submetido ao tratamento dentário. Fotografia cedida gentilmente pelo CVEP.....	<b>22</b>
<b>Fotografia 7:</b> Porquinho-da-índia com protusão ocular. Fotografia cedida gentilmente pelo CVEP.....	<b>23</b>
<b>Fotografia 8:</b> Porquinho-da-Índia com um tricofoliculoma. Fotografia cedida gentilmente pelo CVEP.....	<b>24</b>
<b>Fotografia 9:</b> Canário com "splay leg" antes de colocar a tala (à esquerda) e depois de colocar a tala (à direita). Fotografias cedidas gentilmente pelo CVEP.....	<b>29</b>
<b>Fotografia 10:</b> Cavidade bucal de um porquinho-da-índia antes do tratamento dentário (à esquerda) e depois do mesmo (à direita). Observa-se o sobrecrescimento dos molares na fotografia da esquerda e o desgaste dos mesmos à direita. Fotografias gentilmente cedida pelo CVEP. ....	<b>33</b>
<b>Fotografia 11:</b> Prolapso de intestino em dragão barbudo. Fotografia cedida gentilmente pelo CVEP.....	<b>34</b>

<b>Fotografia 12:</b> Contenção de um canário. O médico veterinário pode ou não utilizar uma toalha para auxiliar na contenção da ave. Esta é mais frequentemente utilizada em aves grandes. Fotografia cedida gentilmente pelo CVEP. ....	<b>38</b>
<b>Fotografia 13:</b> Administração intramuscular de um fármaco, num canário. Fotografia gentilmente cedida pelo CVEP. ....	<b>41</b>
<b>Fotografia 14:</b> Espessamento das pálpebras de dois cânários devido a infeção por <i>Avipox serinae</i> (Shaib et al, 2018) .....	<b>45</b>
<b>Fotografia 15:</b> Cadaver de canário infestado por <i>Dermanyssus gallinae</i> . (Circella et al, 2011).....	<b>46</b>
<b>Fotografia 16:</b> Lesões escamosas causadas por <i>Cnemidocoptes Sp.</i> nos membros posteriores de um canário, (Zsivanovits & Monks, 2005). ....	<b>48</b>
<b>Fotografia 17:</b> Quisto folicular no dorso de um canário anterior à sua excisão. Fotografia cedida gentilmente pelo CVEP. ....	<b>50</b>
<b>Fotografia 18:</b> Canário com distensão do seio infraorbitário. (Bandyopadhyay, 2017). ....	<b>55</b>
<b>Fotografia 19:</b> Citologia de fezes frescas de canário (à esquerda) e após coloração Diff-Quick (à direita). Fotografias cedidas gentilmente pelo CVEP. ....	<b>60</b>
<b>Fotografia 20:</b> Zonas de necrose no pulmão de um canário (Dorrestein, 2009). ....	<b>60</b>
<b>Fotografia 21:</b> Citologia de fezes de canário observada ao microscópio. Pode-se observar estruturas transparentes, em bastonete. Fotografia cedida gentilmente pelo CVEP.....	<b>62</b>
<b>Fotografia 22:</b> A mesma citologia com coloração Diff-Quick, observada ao microscópio. Observam-se as megabactérias coradas de roxo. Fotografia cedida gentilmente pelo CVEP.....	<b>62</b>
<b>Fotografia 23:</b> Citologia de fezes frescas de canário com oocistos de <i>Isospora sp.</i> observados ao microscópio. Fotografia cedida gentilmente pelo CVEP. ....	<b>68</b>
<b>Fotografia 24:</b> Prolapso de cloaca numa caturra. Fotografia cedida gentilmente pelo CVEP.....	<b>72</b>
<b>Fotografia 25:</b> Canário com constrição de anilha, antes de remover a mesma (à esquerda) e membro posterior esquerdo do mesmo canário após a remoção da anilha (à direita). Observa-se tumefação do membro e exposição dos tecidos subjacentes. Fotografias cedidas gentilmente pelo CVEP. ....	<b>77</b>

<b>Fotografia 26:</b> Fotografia ilustrando o Amarelinho com o membro posterior necrosado antes da cirurgia. Fotografia cedida gentilmente pelo CVEP. ....	<b>83</b>
<b>Fotografia 27:</b> Administração de desparasitante ao Amarelinho. Fotografia cedida gentilmente pelo CVEP. ....	<b>84</b>
<b>Fotografia 28:</b> General com um quisto folicular na asa direita, já sedado para a cirurgia. Fotografia cedida gentilmente pelo CVEP. ....	<b>85</b>
<b>Ilustração 1:</b> Esquema ilustrando o sistema gastrointestinal nos canários. Imagem retirada de ( <a href="http://canarios-valtermarques.blogspot.com">http://canarios-valtermarques.blogspot.com</a> ). ....	<b>57</b>
<b>Ilustração 2:</b> Ilustração representativa do sistema reprodutor do macho. ( <a href="http://www.poultryhub.org">http://www.poultryhub.org</a> ) .....	<b>69</b>
<b>Ilustração 3:</b> Ilustração representativa do sistema reprodutor da fêmea. ( <a href="http://www.poultryhub.org">http://www.poultryhub.org</a> ) .....	<b>70</b>

## Lista de abreviaturas, siglas e símbolos

<b>AINES</b> – Anti-inflamatórios não esteroides	<b>GnRH</b> – Hormona libertadora de Gonadotrofina ( <i>Gonadotropin Releasing Hormone</i> )
<b>APV</b> – Poliomavirus aviário	<b>hCG</b> – Gonadotrofina coriônica humana ( <i>Human chorionic gonadotropin</i> )
<b>BFDV</b> – Virus das penas e do bico ( <i>Beak and feather disease vírus</i> )	<b>ICNF</b> – Instituto da Conservação da Natureza e das Florestas
<b>BID</b> – Duas vezes por dia ( <i>Bis in die</i> )	<b>IFAT</b> – Imunofluorescência direta
<b>Ca</b> – Cálcio	<b>IgG</b> – Imunoglobulina G
<b>CaCV</b> – Circovirus do canário ( <i>Canary circovirus</i> )	<b>IgM</b> – Imunoglobulina M
<b>CAV</b> – Vírus da anemia das galinhas ( <i>chicken anemia vírus</i> )	<b>IM</b> – Intramuscular
<b>CFW</b> – “ <i>Calcofluor white stain</i> ”	<b>IO</b> – Intraósseo
<b>CIA</b> – Imunoensaio de carbono	<b>IV</b> – Intravenoso
<b>CITES</b> – Convenção sobre o Comércio Internacional de Espécies da Fauna e da Flora Selvagem Ameaçadas de Extinção	<b>MDA</b> – Má oclusão dentária
<b>CoCV</b> – Circovirus dos columbiformes ( <i>Columbid circovirus</i> )	<b>NSHP</b> – Hiperparatiroidismo nutricional secundário
<b>CVEP</b> – Centro Veterinário de Exóticos do Porto	<b>P</b> – Fósforo
<b>DNA</b> – Ácido desoxirribonucléico	<b>PCR</b> – Reação em cadeia da polimerase
<b>DOM</b> – Doença óssea metabólica	<b>PCV</b> – Circovirus porcino ( <i>Porcine circovirus</i> )
<b>ELISA</b> – Ensaio de imunoabsorção enzimática ( <i>Enzyme-Linked Immunosorbent Assay</i> )	<b>PO</b> – Via oral ( <i>per os</i> )
<b>Fi</b> – Frequência Absoluta	<b>PU/PD</b> – poliúria/polidipsia
<b>fr</b> – Frequência Relativa	<b>SC</b> – Subcutâneo
<b>GAO</b> – Ginecologia, Andrologia, Obstetrícia	<b>SICAFE</b> – Sistema de Identificação de Caninos e Felinos
<b>GCV</b> – Circovirus dos gansos ( <i>Goose circovirus</i> )	<b>SID</b> – Uma vez por dia ( <i>Semel in die</i> )
	<b>SIRA</b> – Sistema de identificação e recuperação animal
	<b>TID</b> – Três vezes por dia ( <i>Ter in die</i> )
	<b>UI</b> – Unidades internacionais

## **I. Introdução**

No último ano de Medicina Veterinária, os alunos têm o privilégio de poder estagiar em locais exteriores à universidade, permitindo assim consolidar os conhecimentos teóricos e práticos adquiridos ao longo do curso (sendo um acréscimo de conhecimentos para além daquele que lhes é transmitido durante os cinco anos de universidade), assim como adquirir alguma experiência no mundo do trabalho.

O presente relatório de estágio diz respeito às atividades desenvolvidas durante o estágio curricular na área de Clínica e Cirurgia de Animais Exóticos, que decorreu desde Outubro 2017 até Fevereiro 2018 no Centro Veterinário de Exóticos do Porto (CVEP).

O CVEP localiza-se no Porto, é composto por uma receção/ sala de espera, uma sala de cirurgia, um consultório, uma sala de raio-x e de revelação de raio-x, uma sala de internamento frio e uma sala de internamento quente, um escritório e uma sala de armazenamento de material. A equipa do CVEP integra três médicos veterinários permanentes, uma médica veterinária que faz, regularmente, consultas às quartas e sextas à tarde, e por uma enfermeira veterinária. A equipa conta também com colaboradores na área da endoscopia e ecografia.

O horário de funcionamento do CVEP é diurno, das 10h00 às 12h30, encerrando para almoço, e das 15h00 às 19h30, de segunda-feira a sábado. Os estagiários tinham horários rotativos de cerca de 6 horas diárias, de segunda a sexta, com fins de semana rotativos.

Durante o estágio, foi possível observar a dinâmica de uma clínica veterinária, acompanhar e colaborar com os médicos veterinários durante as consultas e no internamento, contactar com as várias áreas da medicina veterinária, tais como a imagiologia, clínica cirúrgica, medicina preventiva, entre outras, sempre sob observação e orientação do orientador externo Dr. Joel Ferraz.

Na primeira parte do relatório de estágio será apresentada a casuística observada no CVEP ao longo dos cinco meses de estágio, dividida nas diferentes áreas de medicina veterinária sendo estas medicina preventiva, clínica cirúrgica e clínica médica.

Na segunda parte do relatório de estágio, será apresentada uma a revisão bibliográfica respeitante ao tema “patologias clínicas mais frequentes em canários”, e dois casos clínicos relativos ao tema.



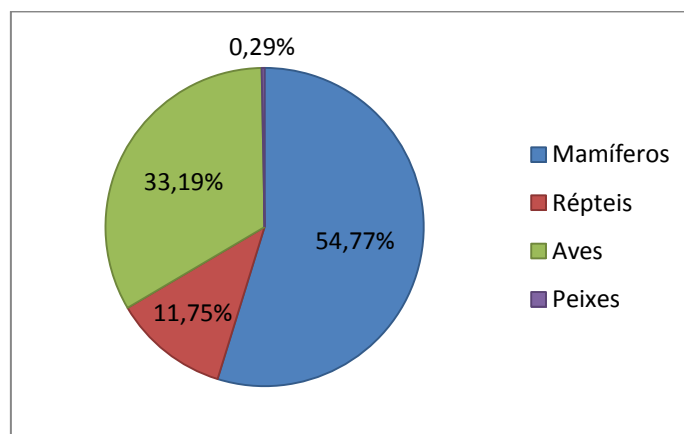
## II. Casuística.

Os animais observados foram divididos em quatro classes, devido à grande diversidade de espécies observadas ao longo dos cinco meses de estágio no CVEP. Assim, estão distribuídos pela classe das aves (psitaciformes, passeriformes, columbiformes e galiformes), dos mamíferos (lagomorfos, roedores e carnívoros, entre outros), dos peixes e dos répteis (animais da ordem Squamata e da superfamília Testudinoidea).

As atividades e o acompanhamento clínico desenvolvidos durante o período de estágio encontram-se divididos em três áreas clínicas: medicina preventiva, clínica médica e clínica cirúrgica. A casuística é apresentada por dados organizados em tabelas e gráficos.

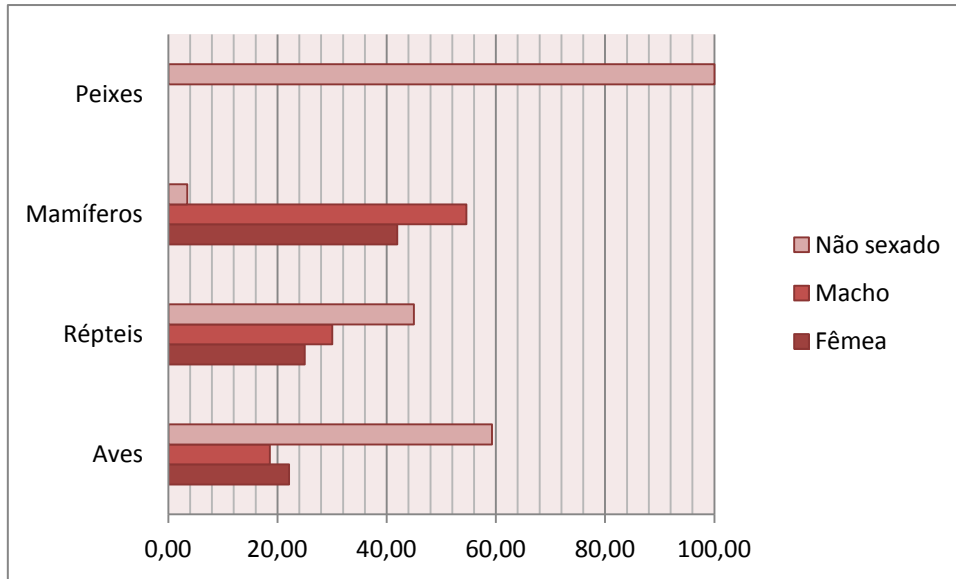
Durante o estágio, foram observados no total 681 animais e efetuadas 1261 consultas/procedimentos médicos. O número total de animais observados é inferior ao número total de consultas efetuadas, uma vez que um animal pode apresentar diferentes patologias enquadradas em diferentes áreas clínicas. Outra situação possível é o facto de um mesmo animal apresentar-se à clínica em dias diferentes e ser submetido a procedimentos diferentes, como por exemplo, uma consulta de rotina e uma cirurgia de castração.

O gráfico 1 ilustra a distribuição relativa aos animais por classe. Dos 681 animais observados, 54,77% (373) correspondem aos mamíferos, 33,19% (226) às aves, 11,75% (80) aos répteis e apenas 0,29% (2) corresponde aos peixes. Podemos observar no gráfico que os mamíferos foram o maior grupo de animais observados no CVEP ao longo do estágio.



**Gráfico 1:** Distribuição relativa aos animais por classe. (N=681)

O gráfico 2 representa a distribuição relativa dos animais por classe e por género. De referir que não foi possível classificar alguns animais por género, devido à idade e ao tamanho com que se apresentaram no CVEP ou por não apresentarem dimorfismo sexual. Estes estão representados no gráfico como “não sexado”.



**Gráfico 2:** Distribuição relativa dos animais por classe e género. (N=681)

Os 681 animais observados durante o estágio, representam 50 espécies diferentes. Na Tabela 1 é possível observar a distribuição do número total de animais observados de acordo com a espécie. As espécies observadas com maior frequência foram: *Amazonas spp* (papagaio), *Cavia porcellus* (porquinho da índia), *Oryctolagus cuniculus* (coelho) e *Psittacus erithacus* (papagaio cinzento), considerados com frequência como “novos animais de companhia”.

**Tabela 1:** Distribuição do número total de animais observados no CVEP de acordo com a espécie.  
(N=681)

<b>Espécie animal</b>	<b>Fi</b>	<b>fr (%)</b>
<i>Agapornis spp</i>	19	2,79
<i>Amazonas spp</i>	59	8,66
<i>Ara araraúna</i>	1	0,15
<i>Ara chloroptera</i>	1	0,15
<i>Aratinga acuticaudata</i>	1	0,15
<i>Aratinga solstitialis</i>	1	0,15
<i>Atelerix albiventrix</i>	1	0,15
<i>Carassius auratus</i>	1	0,15
<i>Carduelis chloris</i>	1	0,15
<i>Catatua spp</i>	1	0,15
<i>Cavia porcellus</i>	68	9,99
<i>Chamaleo calyptratus</i>	2	0,29
<i>Chichila laniger</i>	12	1,76
<i>Chinemys reevesii</i>	3	0,44
<i>Chloebia gouldiae</i>	4	0,59
<i>Columbia livia</i>	9	1,32
<i>Corvus corax</i>	1	0,15
<i>Cyanoramphus novaezelandiae</i>	2	0,29
<i>Cynomys spp</i>	1	0,15
<i>Elaphe guttata</i>	1	0,15
<i>Emys orbicularis</i>	1	0,15
<i>Eublepharis macularis</i>	2	0,29
<i>Gallus domesticus</i>	2	0,29
<i>Graptemys spp</i>	18	2,64
<i>Iguana iguana</i>	6	0,88
<i>Lampropeltis</i>	1	0,15
<i>Larus</i>	2	0,29
<i>Mauremys leprosa</i>	2	0,29
<i>Melopsittacus undulatus</i>	17	2,50
<i>Mephitis mephitis</i>	2	0,29
<i>Mesocricetus auratus</i>	8	1,17
<i>Mustela putorius furo</i>	42	6,17
<i>Nymphicus hollandicus</i>	31	4,55
<i>Octodon degus</i>	1	0,15
<i>Oryctolagus cuniculus</i>	211	30,98
<i>Pantherophis obsoleta</i>	1	0,15
<i>Phodopus spp</i>	14	2,06
<i>Pionites melanocephalus</i>	1	0,15
<i>Pogona vitticeps</i>	13	1,91
<i>Pseudemys</i>	13	1,91
<i>Psittacus erithacus</i>	31	4,55
<i>Pterophyllum altum</i>	1	0,15
<i>Python regius</i>	3	0,44
<i>Rattus norvegicus</i>	6	0,88
<i>Serinus canaria</i>	38	5,58
<i>Spermophilus richardsonii</i>	2	0,29
<i>Streptopelia</i>	4	0,59
<i>Sus scrofa</i>	5	0,73
<i>Testudo spp</i>	3	0,44
<i>Trachemys spp</i>	11	1,62
<b>Total</b>	<b>681</b>	<b>100</b>

Durante o período de estágio, tal como referido anteriormente, foram realizados 1261 procedimentos clínicos, distribuídos por três áreas médicas de modo a facilitar a compreensão dos dados. Estes procedimentos foram realizados durante as consultas ou durante o internamento.

**Tabela 2:** Distribuição do número total de casos observados no CVEP de acordo com a área médica (N=1261)

	Classe								Total	
	Mamíferos		Aves		Répteis		Peixes		Fi	fr
	Fi	fr	Fi	fr	Fi	fr	Fi	fr		
<b>Clínica médica</b>	458	36,32	297	23,55	114	9,04	2	0,16	871	69,07
<b>Clínica cirúrgica</b>	61	4,84	12	0,95	1	0,08	-	-	74	5,87
<b>Medicina preventiva</b>	226	17,92	70	5,55	20	1,59	-	-	316	25,06
<b>Total</b>	<b>745</b>	<b>59,08</b>	<b>379</b>	<b>30,06</b>	<b>135</b>	<b>10,71</b>	<b>2</b>	<b>0,16</b>	<b>1.261</b>	<b>100,00</b>

Podemos observar na Tabela 2, que em relação aos procedimentos médicos, a clínica médica com 69,07% é a área clínica mais representada, seguida pela medicina preventiva com 25,06% e por fim, a clínica cirúrgica com 5,87%.

### A. Medicina preventiva

A medicina preventiva tem um papel cada vez mais importante na medicina veterinária, não só por ser a ligação entre a saúde pública e a saúde animal, mas também por permitir a prevenção de doenças. Esta é a base da medicina veterinária e onde o papel do médico veterinário adquire uma importância relevante. O médico veterinário tem aqui um papel fundamental na educação das populações, no que toca ao manejo das diferentes espécies animais, à existência de diferentes zoonoses, à legislação e à prática dos procedimentos médicos com efeito preventivos.

No CVEP, os médicos veterinários dão particular atenção a esta área da prática clínica. Em cada consulta, o médico veterinário informa o tutor sobre o manejo correto a adotar com o paciente. É fornecida informação sobre a alimentação, o alojamento e o enriquecimento ambiental mais adequados; assim como sobre desparasitações e vacinações necessárias ao longo da vida do animal.

**Tabela 3:** Distribuição dos casos de medicina preventiva observados no CVEP de acordo com a classe. (N=316)

	Classe						Total	
	Mamíferos		Aves		Répteis		Fi	Fr
	Fi	Fr	Fi	Fr	Fi	Fr		
Consulta de rotina (desparasitação, vacina)	206	65,19	67	21,2	20	6,33	293	92,72
Consulta para sexagem	0	-	2	0,63	0	-	2	0,63
Colocação de microship	3	0,95	1	0,32	0	-	4	1,27
Colocação de implante de deslorelina	17	5,38	0	-	0	-	17	5,38
<b>Total</b>	<b>226</b>	<b>71,52</b>	<b>70</b>	<b>22,15</b>	<b>20</b>	<b>6,33</b>	<b>316</b>	<b>100,00</b>

Como se pode ver na Tabela 3, na área da medicina preventiva, os procedimentos mais frequentes são as consultas de rotina que representam 92,72% dos procedimentos realizados. Podemos também referir que os animais submetidos com maior frequência a consultas de rotina são os mamíferos com 65,19%. As consultas para colocação de implantes de deslorelina representam 5,38% dos procedimentos na medicina preventiva. A classe dos peixes não foi sujeita a qualquer destes procedimentos.

#### **a) Desparasitação.**

A desparasitação é fundamental para proteger os animais da ação de parasitas internos e externos e prevenir doenças causadas pelos mesmos. No CVEP, os tutores são aconselhados logo na primeira consulta a desparasitar todos os animais, independentemente da espécie. A desparasitação é realizada de seis em seis meses, sendo a primeira aplicação aos dois meses de idade.

A desparasitação interna de todas as espécies é realizada maioritariamente com a associação de fenbendazol (Panacur® 2,5%) e praziquantel (Cestocur® 2,5%), duas suspensões orais, utilizadas nas doses de 0.8ml/kg e 0.4ml/kg respetivamente. Nas aves da espécie *Nymphicus hollandicus* (caturras), a desparasitação é feita com ivermectina (0,2 mg/kg, PO,SC ou IM) devido à sua elevada sensibilidade ao fenbendazol.

A ivermectina pode ser também usada em animais que não toleram bem a associação de fenbendazol e praziquantel e que acabam por regurgitar os fármacos, sendo que esta apresenta a vantagem de atuar sobre parasitas internos e externos. Não se deve usar a ivermectina nos quelonios por estes apresentarem reações adversas ao desparasitante.

Na maioria dos casos, a desparasitação externa é realizada apenas quando os animais apresentam sinais de infestação por parasitas externos. Noutros casos, os mamíferos que convivem muito frequentemente com cães e gatos ou que têm acesso ao exterior, como é o caso dos furões, podem ser desparasitados mensalmente com selamectina (ex: Stronghold®), administrando 6-10 mg/kg.

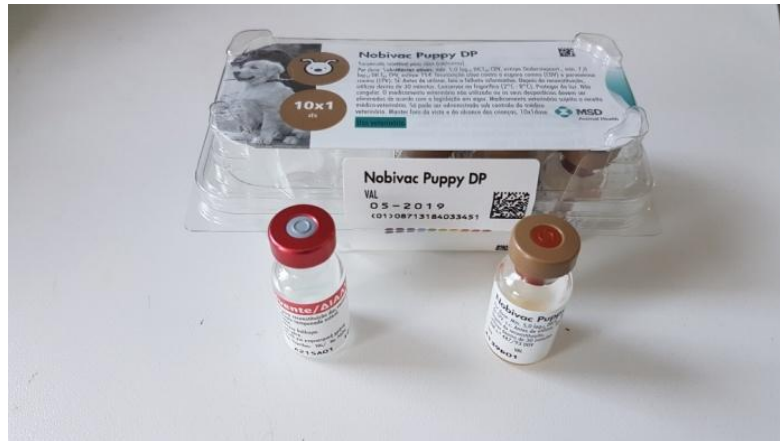## **b) Vacinação.**

Em Portugal não existe protocolo de vacinação obrigatório para os animais exóticos. No entanto, em certas espécies é importante vacinar os animais para prevenir algumas doenças que são muito frequentes e por vezes, sem resolução médica. A vacinação é realizada nos coelhos, furões e noutros carnívoros como a doninha fedorenta. O protocolo de vacinação é iniciado aos dois meses de idade. A vacina usada nos coelhos e nos furões é diferente: nos coelhos usa-se uma vacina bivalente de proteção da Mixomatose e da Doença Vírica Hemorrágica (Nobivac® Myxo-RHD), sendo feito um reforço anual.

Nos furões, são aconselhados dois protocolos vacinais: o protocolo vacinal de contra a raiva e contra a esgana, que são responsáveis por cerca de 100% da mortalidade em animais infetados não vacinados (Harris, 2015).

No CVEP, é utilizada a vacina bivalente desenvolvida para cães (Nobivac® Puppy DP), para proteção da esgana e parvovirose, devido à inexistência de vacinas monovalentes para furões no país (Fotografia 1). Para que a vacina seja eficaz, é necessário uma administração seguida de dois reforços com intervalo de três a quatro semanas.

Em Portugal, a vacina contra a raiva não é obrigatória nas espécies exóticas, mas é um requisito à circulação na União Europeia. Durante o período do estágio, não foram observadas administrações da vacina antirrábica.



**Fotografia 1:** Vacina bivalente contra esgana e parvovirose canina, utilizada no CVEP para vacinar os furões. Fotografia cedida gentilmente pelo CVEP.

### c) Identificação eletrónica.

Os tutores dos animais exóticos podem solicitar ao médico veterinário a colocação de identificação eletrónica e registo do animal numa das bases de dados nacionais (SIRA e SICAFE). A Convenção sobre o Comércio Internacional de Espécies da Fauna e da Flora (CITES) declara obrigatória a identificação eletrónica para várias espécies exóticas.

Existem diferentes métodos de identificação como o uso de anilhas fechadas no caso das aves ou o uso de *microchip*, bastando apenas um dos métodos. Os proprietários dos animais optam com maior frequência por colocar o microchip e registar os seus animais no Instituto da Conservação da Natureza e Florestas (ICNF), no separador da CITES.

No caso dos furões, cuja posse foi possível com a entrada em vigor do Decreto-lei n.º 211, de 3 de Setembro de 2009, estes devem ser identificados por um dos métodos que constam no CITES (sendo a identificação eletrónica o método mais adequado e mais frequente). O registo faz-se através da entrega do certificado do registo eletrónico (caso seja esse o método utilizado), de uma declaração de compra ou de cedência do furão e do preenchimento do formulário de pedido de registo na CITES, tudo ao cuidado do ICNF.

## B. Clínica médica.

Observaram-se 871 casos classificados nesta área de clínica. Para uma melhor compreensão foram divididos nas diferentes áreas de atuação do médico veterinário. Em algumas situações, os sinais clínicos não foram específicos, não podendo por isso ser classificados com exatidão, tendo sido classificados na categoria “Outras manifestações” (Tabela 4). A categoria “outros procedimentos” reagrupa procedimentos como a eutanásia, a realização de pensos, reavaliação de suturas, limpeza de feridas e outros procedimentos que não se enquadram em mais nenhuma categoria.

**Tabela 4:** Classificação dos casos de medicina clínica observados no CVEP de acordo com a classe. (N=871)

	Classe								Total	
	Mamíferos		Aves		Répteis		Peixes		Fi	Fr
	Fi	Fr	Fi	Fr	Fi	Fr	Fi	Fr		
<b>Dermatologia</b>	43	4,94	29	3,33	56	6,43	0	-	128	14,70
<b>Outros procedimentos</b>	67	7,69	36	4,13	2	0,23	0	-	105	12,06
<b>Outras manifestações</b>	32	3,67	51	5,86	19	2,18	2	0,23	104	11,94
<b>Doenças infetocontagiosas e parasitárias</b>	60	6,89	30	3,44	8	0,92	0	-	98	11,25
<b>Sistema músculo-esquelético</b>	25	2,87	51	5,86	11	1,26	0	-	87	9,99
<b>Pneumologia</b>	33	3,79	43	4,94	3	0,34	0	-	79	9,07
<b>Gastroenterologia e glândulas anexas</b>	31	3,56	20	2,30	5	0,57	0	-	56	6,43
<b>Oftalmologia</b>	35	4,02	11	1,26	6	0,69	0	-	52	5,97
<b>Odontologia</b>	44	5,05	0	-	0	-	0	-	44	5,05
<b>Oncologia</b>	36	4,13	0	-	0	-	0	-	36	4,13
<b>Neurologia</b>	20	2,30	8	0,92	3	0,34	0	-	31	3,56
<b>Otorrinolaringologia</b>	17	1,95	6	0,69	2	0,23	0	-	25	2,87
<b>Ginecologia/Andrologia/Obstetrícia</b>	7	0,80	9	1,03	0	-	0	-	16	1,84
<b>Nefrologia/Urologia</b>	9	1,03	1	0,11	0	-	0	-	10	1,15
<b>Total</b>	<b>459</b>	<b>52,7</b>	<b>295</b>	<b>33,9</b>	<b>115</b>	<b>13,2</b>	<b>2</b>	<b>0,23</b>	<b>871</b>	<b>100</b>

Em clínica médica, os mamíferos representam a classe que mais se apresentaram nas consultas com 52,7% dos casos, seguidos pelas aves com 33,9%, pelos répteis com 13,2% e finalmente pelos peixes com 0,23% dos casos. A Tabela 4 permite-nos ainda inferir que foram observados mais casos na área da dermatologia com 14,70%, e das infetocontagiosas e parasitologia com 11,25%.



### a) Dermatologia.

Durante o período de estágio, foram seguidos 128 casos na área de Dermatologia. Os répteis foram a classe de animais com maior número de casos observados (43,8%), seguidos dos mamíferos (33,6%). Dos casos observados, a maior parte foram de dermatites, dermatites de carapaça, abscessos, lacerações traumáticas e pododermatites (Tabela 5). Não foram observados casos de dermatologia na classe dos peixes.

**Tabela 5:** Distribuição dos casos de dermatologia observados no CVEP por classe. (N=128)

	Classe						Total	
	Mamíferos		Aves		Répteis		Fi	fr
	Fi	fr	Fi	fr	Fi	fr		
<b>Dermatite</b>	8	6,25	-	-	24	18,75	32	25,00
<b>Dermatite da carapaça</b>	-	-	-	-	24	18,75	24	18,75
<b>Abcesso</b>	13	10,16	1	0,78	3	2,34	17	13,28
<b>Laceração traumática</b>	8	6,30	8	6,30	1	0,79	17	13,39
<b>Pododermatite</b>	8	6,30	4	3,15	-	-	12	9,45
<b>Quisto folicular</b>	-	-	9	7,03	-	-	9	7,03
<b>Queimadura</b>	5	3,91	-	-	1	0,78	6	4,69
<b>Sobrecrescimento do bico</b>	-	-	4	3,13	-	-	4	3,16
<b>Eritema</b>	-	-	-	-	2	1,56	2	1,56
<b>Muda difícil</b>	-	-	-	-	1	0,78	1	0,78
<b>Alopecia</b>	1	0,78	-	-	-	-	1	0,78
<b>Hiperqueratose</b>	-	-	2	1,56	-	-	2	1,56
<b>Úlcera cloaca</b>	-	-	1	0,78	-	-	1	0,78
<b>Total</b>	<b>43</b>	<b>33,6</b>	<b>29</b>	<b>22,7</b>	<b>57</b>	<b>43,8</b>	<b>128</b>	<b>100</b>

Observaram-se 8 casos de pododermatite em mamíferos e 4 em aves ao longo do estágio. A pododermatite é uma patologia comum encontrada em aves de cativeiro, roedores e lagomorfos (Blair, 2013). Esta afeição corresponde a uma dermatite da região plantar dos metatarsos e palmar dos metacarpos, e dígitos que se caracteriza por vários tipos de sinais clínicos tais como a presença de eritema, de úlceras superficiais ou profundas ou até de úlceras perfurantes com envolvimento ósseo (Fotografia 2). Existem múltiplos fatores predisponentes, entre eles a obesidade, a diminuição da atividade, os substratos e poleiros inadequados, alterações anatómicas, más condições

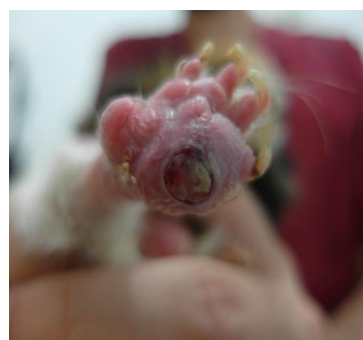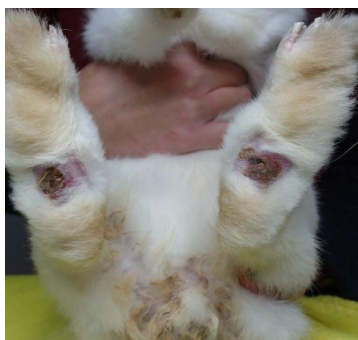de higiene e défices nutricionais ou comportamentais tais como o *stress* (Palmeiro & Roberts, 2013; Mancinelli *et al*,2014).

É frequente a existência de infeções secundárias associadas às pododermatites, sendo que os agentes mais frequentemente isolados são o *Staphylococcus spp* em porquinhos-da-índia, coelhos e psitacídeos e a *Pasteurella multocida* em coelhos (Blair, 2013).

O diagnóstico é baseado na história clínica, nos sinais clínicos observados, na cultura microbiológica de uma amostra de lesão e sensibilidade aos antibióticos (para diagnosticar alguma infeção secundária e eleger o fármaco mais adequado para combater a infeção), e no exame radiológico, que permite perceber se há envolvimento ósseo ou não (Blair, 2013).

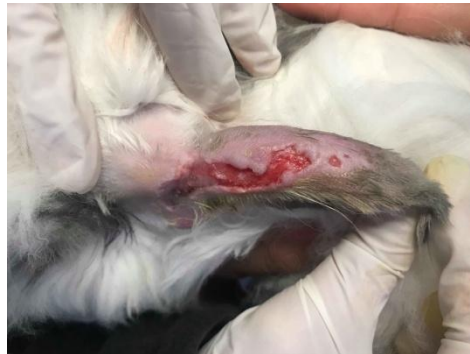Para tratar esta afeção, é necessário detetar e tratar as infeções secundárias, aliviar a pressão sob a área afetada, reduzir a tumefação e reduzir a dor e a inflamação. Se a causa primária não for detetada e resolvida, o tratamento não será eficaz. O tratamento depende da espécie e das lesões observadas no paciente. Este requer limpeza e secagem das lesões, aplicação de um penso para aliviar a pressão sob as áreas afetadas, antibioterapia consoante a presença de infeções secundárias e administração de analgésicos para combater a dor (Blair, 2013).

Ritzman (2015) refere que vários médicos veterinários utilizam a terapia com laser para resolver pododermatites e outras afeções inflamatórias. O mesmo autor refere ainda que com esta terapia observa-se uma redução mais rápida da inflamação, da dor, assim como das lesões.



**Fotografia 2:** Lesões de pododermatite em membros posteriores de coelho (à esquerda) e de porquinho-da-índia (à direita). Fotografias cedidas gentilmente pelo CVEP.

Outro sinal clínico muito comum na clínica de animais exóticos é a ocorrência de lacerações (Fotografia 3). Estas podem acontecer por acidentes quando circulam livremente pela casa, ou quando coabitam com outros animais domésticos. Os acidentes resultantes da interação com outros animais domésticos são frequentes, seja algum tipo de brincadeira ou o desenvolvimento por estes últimos, de comportamento de caça.



**Fotografia 3:** Ferida por laceração em orelha de coelho. Fotografia gentilmente cedida pelo CVEP.

#### **b) Doenças infetocontagiosas e parasitárias.**

No total, ao longo dos cinco meses de estágio, foram observados 98 casos de doenças infecto-contagiosas e parasitárias no CVEP. Os mamíferos foram a classe de animais mais consultada nesta área representando 61,2% dos casos, seguidos pelas aves com 30,6% dos casos. Os casos mais frequentes foram os de sarna (21 casos) e de encefalitozoonose causada pelo agente *Encephalitozoon cuniculi* (11 casos). Os ácaros observados na maioria dos casos de parasitologia não foram identificados ao género/especie. Não foram observados casos de doenças infecto-contagiosas e parasitárias na classe dos peixes (Tabela 6).

**Tabela 6:** Distribuição de agentes infecciosos de acordo com a classe. (N=98)

	Classe						Total	
	Mamíferos		Aves		Répteis		Fi	fr
	Fi	fr	Fi	fr	Fi	fr		
<b>Ácaros agentes de sarna</b>	21	21,43	1	1,02	3	3,06	25	25,51
<b>Coccídeas</b>	8	8,16	1	1,02	3	3,06	12	12,24
<b>Encephalitozoon cuniculi</b>	11	11,22	-	-	-	-	11	11,22
<b>Piolhos</b>	9	9,18	1	1,02	-	-	10	10,20
<b>Paramixovírus</b>	-	-	9	9,18	-	-	9	9,18
<b>Megabactéria</b>	-	-	8	8,16	-	-	8	8,16
<b>Cândida</b>	3	3,06	3	3,06	1	1,02	7	7,14
<b>Pulgas</b>	4	4,08	-	-	-	-	4	4,08
<b>Bartonella</b>	3	3,06	-	-	-	-	3	3,06
<b>Poxvírus</b>	-	-	3	3,06	-	-	3	3,06
<b>Sobrecrescimento bacteriano</b>	-	-	2	2,04	-	-	2	2,04
<b>Hifas fúngicas</b>	-	-	1	1,02	-	-	1	1,02
<b>Flagelados</b>	1	1,02	-	-	-	-	1	1,02
<b>Circovírus</b>	-	-	1	1,02	-	-	1	1,02
<b>Nematodes sem identificação</b>	-	-	-	-	1	1,02	1	1,02
<b>Total</b>	<b>60</b>	<b>61,2</b>	<b>30</b>	<b>30,6</b>	<b>8</b>	<b>8,2</b>	<b>98</b>	<b>100</b>

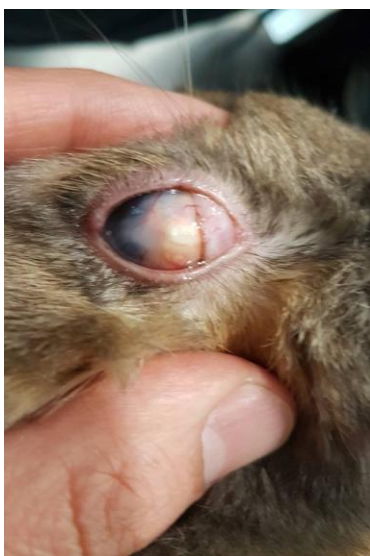Entre os casos referidos na tabela anterior, é importante referir a doença causada pelo agente *Encephalitozoon cuniculi* que pertence ao filo Microsporida. A Encefalitozoonose é uma doença que afeta os coelhos e outros pequenos mamíferos como os porquinhos-da-Índia, os ratos, os cães e os gatos. O Homem também pode ser afetado se este se apresentar imunodeprimido, sendo esta doença considerada como zoonose (Künzel & Fisher, 2018; Rich, 2010).

Os animais são infetados por transmissão horizontal, após a ingestão de comida contaminada com urina de coelho contendo os esporos, ou por transmissão vertical durante a gravidez. Também está descrito que os animais podem ser infetados inalando esporos de *E.cuniculi*, sendo esta forma a menos frequente (Künzel & Fisher, 2018).

Os sinais clínicos são muito variados. Os animais podem apresentar um quadro neurológico manifestando sinais de síndrome vestibular tais como *head-tilt*, *rolling*, *circling*; nistagmo, convulsões e ataxia. Os pacientes com quadro oftalmológico

apresentam-se na clinica com sinais de uveíte, catarata e hipópion. A uveíte facoclastica é associada à presença do agente nos coelhos (Fotografia 4). Por fim, os pacientes podem apresentar sinais de doença renal com poliúria, polidipsia, inapetência, perda de peso, letargia e desidratação (Künzel & Fisher, 2018; Rich, 2010).

O diagnóstico é obtido através do exame físico (incluindo o exame neurológico do paciente); através do exame serológico, e excluindo outras patologias possíveis tais como a otite interna, a meningoencefalite purulenta, o trauma e tumores cerebrais (Künzel & Fisher, 2018). Existem vários testes serológicos que podem indicar se o paciente é ou não positivo para esta doença, tais como a ELISA (ensaio de imunoabsorção enzimática), IFAT (imunofluorescência direta) e CIA (imunoensaio de



**Fotografia 4:** Uveíte facoclástica no olho de um coelho. Fotografia gentilmente cedida pelo CVEP.

carbono). Porém, é necessário ter presente que um teste positivo revela apenas que o animal teve contacto com o agente podendo não ser responsável pelos sinais presentes no paciente. O PCR (reação em cadeia de polimerase) é um teste útil para o diagnóstico em vida da uveíte facoclástica (Desoubeaux *et al*, 2017).

Recentemente foi desenvolvido um teste *Western blot* para testar anticorpos anti-*E. cuniculi* no soro. Este teste tem alta sensibilidade e especificidade para os anticorpos IgG e IgM. (Desoubeaux *et al*, 2017).

O tratamento não permite eliminar o agente mas sim reduzir a carga deste no organismo do paciente.

Recomenda-se a administração oral de febendazol, na dose de 20mg/kg/dia, durante 28 dias, repetindo a administração seis meses após o fim do tratamento (Künzel & Fisher, 2018).

É importante que os pacientes (sobretudo os que apresentam sinais clínicos neurológicos evidentes) sejam alojados numa gaiola forrada com algum material macio, num local calmo para não causar *stress*. O exercício físico é útil na recuperação da ataxia. Em ultimo caso, estes podem beneficiar da administração de benzodiazepinas (midazolam na dose 0,5-2 mg/kg, IM, IV; diazepam na dose 1-5 mg/kg, IM ou IV) de forma a ficar num estado mais calmo e a reduzir a ocorrência de sinais clínicos. Os animais afetados por este agente não costumam perder o apetite, não sendo frequente a necessidade de tratamentos de suporte. O uso de glucocorticoides e de AINE's é

controverso, porque as lesões criadas pelo agente são irreversíveis, associado ao facto dos glucocorticoides terem efeitos imunossupressores (Künzel & Fisher, 2018).

Outra doença importante por ter elevada mortalidade nas aves jovens, apesar de representar apenas 1,02% dos casos de doenças infecto-contagiosas e parasitárias é a “Doença das penas e do bico”. É uma doença causada por um circovírus que afeta principalmente psitacídeos das seguintes espécies: catatuas (*Cacatua spp*), caturras (*Nymphicus hollandicus*), ecleto (*Ecletus roratus*), periquitos (*Melopsittacus undulatus*), lories (*Loriini spp*), papagaio cinzento africano (*Psittacus erithacus*) e agapornis (*Agapornis spp*) (Phalen<sup>a</sup>, 2006).

O circovírus é um vírus DNA, icosaédrico, sem envelope, pertencendo a família *Circoviridae*, de 14 a 17 nanómetros (Ho *et al*, 2018), que afeta as células em constante desenvolvimento do bico, das unhas e dos folículos das penas causando malformação nas penas e perda das mesmas; afeta também a bolsa de Fabricius e o timo, causando imunossupressão nas aves devido a diminuição da produção de leucócitos (Hakami *et al*, 2017).

O vírus pode ser transmitido por contacto direto (ou transmissão horizontal) entre uma ave infetada e uma ave sã, por contacto com fezes contaminadas, com o pó das penas contaminado, através de fomítes e do conteúdo do papo contaminado (Ritchie *et al*, 2003).

Os sinais clínicos observados incluem perda de peso, letargia, desenvolvimento anormal ou queda de penas em crescimento, alongamento e crescimento anormal do bico, podendo levar à morte (Ritchie *et al*, 2003).

Existem vários métodos para diagnosticar esta doença. Os corpos de inclusão intracitoplasmáticos e basófilos encontrados nos folículos das penas, na pele e na bolsa de Fabricius são lesões observadas na histopatologia, indicativas de doença causada pelo *Circovirus*. A ausência desses corpos de inclusão na histopatologia, não elimina a hipótese de estarmos perante uma infeção por *Circovirus*. Testes de hemaglutinação e de inibição da hemaglutinação podem ser realizados nos pacientes com suspeita de *Circovirus*. Finalmente, o PCR é o teste mais sensível para diagnosticar esta doença sendo que deve ser utilizado em conjunto com o teste de hemaglutinação ou inibição da hemaglutinação (Pyne *et al*, 2005).

Não existe nenhum tratamento eficaz contra este vírus mas estudos estão a ser desenvolvidos para criar uma vacina para proteger o animal deste vírus (Heatley *et al*,

2018). Recomenda-se a existência de boas condições de higiene, e a colocação dos animais adquiridos recentemente em quarentena (Pyne *et al*, 2005).

### c) Ginecologia, andrologia, obstetrícia.

Foram observados casos de ginecologia, andrologia, obstetrícia, apenas na classe dos mamíferos e nas aves. Por consequência, para facilitar a compreensão do leitor, a Tabela 7 apenas abordará essas duas classes.

**Tabela 7:** Classificação da casuística de ginecologia, andrologia e obstetrícia de acordo com a classe. (N=16)

	Classe				Total	
	Mamíferos		Aves		Fi	fr
	Fi	fr	Fi	fr		
<b>Consulta pré orquiectomia</b>	1	6,25	0	-	1	6,25
<b>Confirmação de gravidez</b>	1	6,25	0	-	1	6,25
<b>Corrimento vaginal</b>	1	6,25	0	-	1	6,25
<b>Distocia</b>	0	-	9	56,25	9	56,25
<b>Infeção do escroto</b>	1	6,25	0	-	1	6,25
<b>Prolapso de pênis</b>	3	18,75	0	-	3	18,75
<b>Total</b>	<b>7</b>	<b>43,75</b>	<b>9</b>	<b>56,25</b>	<b>16</b>	<b>100</b>

Na classe das aves observaram-se apenas casos de distocia (9), representando 56,25 % da totalidade dos casos de GAO (ginecologia, andrologia e obstetrícia). Nos mamíferos foram observados na totalidade 7 casos de GAO, sendo que 3 casos foram relacionados com prolapso de pênis, correspondendo a 18,75% do total.

### d) Gastroenterologia e glândulas anexas.

A classificação dos casos relativos a área de gastroenterologia e glândulas anexas esta representada na Tabela 8.

**Tabela 8:** Distribuição dos casos de gastroenterologia e glândulas anexas de acordo com a classe. (N=56)

	Classe						Total	
	Mamíferos		Aves		Répteis		Fi	fr
	Fi	fr	Fi	fr	Fi	fr		
<b>Hipomotilidade gástrica</b>	20	35,71	0	-	-	-	20	35,71
<b>Estase do papo</b>	0	-	5	8,93	-	-	5	8,93
<b>Diarreia idiopática</b>	1	1,79	3	5,36	-	-	4	7,14
<b>Ingluvite</b>	0	-	4	7,14	-	-	4	7,14
<b>Obstipação</b>	2	3,57	0	-	2	3,57	4	7,14
<b>Obstrução intestinal</b>	4	7,14	0	-	-	-	4	7,14
<b>Enterite</b>	0	-	3	5,36	-	-	3	5,36
<b>Estomatite</b>	0	-	1	1,79	2	3,57	3	5,36
<b>Prolapso de cloaca</b>	0	-	2	3,57	-	-	2	3,57
<b>Prolapso de intestino</b>	1	1,79	0	-	1	1,79	2	3,57
<b>Prolapso de reto</b>	1	1,79	0	-	-	-	1	1,79
<b>Rotura do papo</b>	0	-	1	1,79	-	-	1	1,79
<b>Quistos hepáticos</b>	1	1,79	0	-	-	-	1	1,79
<b>Obstrução intestinal por corpo estranho</b>	1	1,79	0	-	-	-	1	1,79
<b>Lipidose hepática</b>	0	-	1	1,79	-	-	1	1,79
<b>Total</b>	<b>31</b>	<b>55,4</b>	<b>20</b>	<b>35,7</b>	<b>5</b>	<b>8,9</b>	<b>56</b>	<b>100</b>

Após análise dos dados organizados na tabela 8 observou-se que a classe com maior número de casos em clínica médica era a dos mamíferos, com 55,4% dos casos totais. As aves também representaram uma percentagem importante nesta categoria com 35,7% dos casos. A patologia mais frequente, representando quase a totalidade dos casos de gastroenterologia na classe dos mamíferos correspondeu à hipomotilidade gastrointestinal (20 casos observados num total de 31). Na classe das aves, a estase do papo representou 8,93% dos casos observados em gastroenterologia.

A estase do papo não é uma doença em si mas sim um sinal clínico de doença. É frequente a estase do papo estar associada a outros sinais clínicos tais como a regurgitação, esvaziamento tardio do papo, anorexia entre outros. A estase do papo pode ter como causa primária o desenvolvimento de microrganismos patogénicos tais como fungos e bactérias, apesar destes serem com frequência secundários (Gelís, 2006).



Este fenómeno ocorre sobretudo em animais jovens criados à mão, e resulta de mau maneio (temperaturas e humidade inadequadas), ingestão de comida a temperaturas incorretas, oferta de comida em curtos intervalos de tempo, impedindo o papo de esvaziar corretamente, falta de higiene e doenças concomitantes (Ballard & Cheek, 2017).

Nos adultos, as causas de estase do papo variam muito. As infeções de papo, as doenças metabólicas ou sistémicas, ou a ingestão de corpo estranhos por exemplo, podem resultar em estase do papo (Gelís, 2006).

O tratamento é feito identificando e tratando a causa primária. Deve de ser feito o esvaziamento e lavagem do papo com uma solução salina aquecida, fazer suporte com fluidoterapia. Depois do paciente estar hidratado, deve-se fornecer pequenas quantidades de comida húmida para tentar restabelecer a motilidade do papo (Gelís, 2006).

Nos coelhos e nos porquinhos-da-Índia, os casos de hipomotilidade gastrointestinal são muito frequentes. A hipomotilidade é consequência direta de uma dieta inadequada, no entanto, outros fatores como *stress*, dor, disfagia, neoplasias, alguma doença crónica e administração de alguns fármacos, podem desencadear os processos que levam à hipomotilidade (DeCubellis *et al*, 2013).

Os sinais clínicos observados são a diminuição do tamanho das fezes ou a ausência completa de fezes, anorexia, bruxismo, dor à palpação abdominal, diminuição do ruído abdominal, desidratação, distensão abdominal com timpanismo e envolvimento cardiorrespiratório. Os coelhos com casos severos de hipomotilidade, quando não tratados podem falecer, tendo em conta que o quadro pode evoluir para choque hipovolemico com diminuição da pressão arterial e alterações neurológicas (DeCubellis *et al*, 2013; Fisher, 2010).

O diagnóstico tem que ser rápido. Para tal é necessário uma boa anamnese e a realização de um exame físico completo, sendo também necessário realizar exames radiológicos abdominais (raio-x ou ecografia) para examinar o conteúdo gástrico e intestinal e detetar possíveis obstruções. No caso de haver algum tipo de obstrução, o caso é considerado como sendo uma urgência cirúrgica (DeCubellis *et al*, 2013; Harcourt-Brown, 2007).

O tratamento depende da gravidade e da duração dos sintomas do paciente. Este passa por várias etapas muito importantes, a reidratação do paciente e do conteúdo

gastrointestinal, a analgesia, o suporte nutricional, e o tratamento da etiologia primária (DeCubellis *et al*, 2013).

Para reduzir o *stress* nos pacientes, estes devem de ser colocados num local quente, escuro e tranquilo. A fluidoterapia difere consoante a gravidade do caso. Se não for um caso com grau de gravidade muito elevado, os fluidos podem ser administrados por via subcutânea (SC), a cada oito horas (25-35ml/kg). Se o grau de gravidade for mais elevado, poderá ser necessário colocar um cateter intraósseo (IO) ou intravenoso (IV) para uma fluidoterapia mais agressiva (DeCubellis *et al*, 2013).

Para controlar a dor e a ansiedade dos animais, poderá ser administrado midazolam (0,25-0,5mg/kg) IV ou intramuscular (IM) e buprenorfina (0,01-0,05 mg/kg) SC/IM, a cada 4-6 horas respetivamente. Após ter reidratado o paciente, a buprenorfina pode ser substituída por meloxicam na dose de 0,2mg/Kg, IM/SC a cada 24 horas em porquinhos-da-Índia, e na dose de 0,2-1mg/kg IM/SC a cada 24 horas em coelhos (DeCubellis *et al*, 2013).

Quando a obstrução estiver resolvida ou descartada, poderão ser administrados agentes paracínéticos (como a metoclopramida na dose 0,5mg/kg, SC, a cada 8-12 horas), protetores gástricos para prevenir úlceras gástricas devido à anorexia prolongada (como a ranitidina na dose de 2mg/kg, IV, a cada 24 horas) e antibióticos caso exista enterotoxemia ou enterite para além da hipomotilidade (DeCubellis *et al*, 2013).

#### **e) Nefrologia / Urologia.**

Devido ao reduzido número de casos nesta área da clinica médica, a casuística será apenas descrita em texto. Observaram-se no total dez casos de nefrologia/urologia ao longo do estágio (N=10): em mamíferos, três casos relacionados com a presença de cálculos renais, cinco casos relacionados com infeção urinária, um caso de poliúria e polidipsia (PU/PD) e, numa ave, um caso de PU/PD.

#### **f) Neurologia.**

Na tabela 9 observamos que o maior número de casos de neurologia pertence à classe dos mamíferos (20 casos), correspondendo a 64,5% do número total de casos. Desses 20 casos, 10 pertencem à categoria de síndrome vestibular, sendo a categoria com maior número de casos de neurologia nos mamíferos. As aves contam com 8 casos

correspondendo a 25,8% dos casos totais; e os répteis contam apenas com 3 casos, correspondendo a 9,7% dos casos de neurologia. Mais uma vez, a categoria com maior número de casos de neurologia nas aves corresponde à síndrome vestibular (7 casos no total). Não foram observados casos de neurologia na classe dos peixes.

**Tabela 9:** Distribuição dos casos de neurologia de acordo com a classe. (N=31)

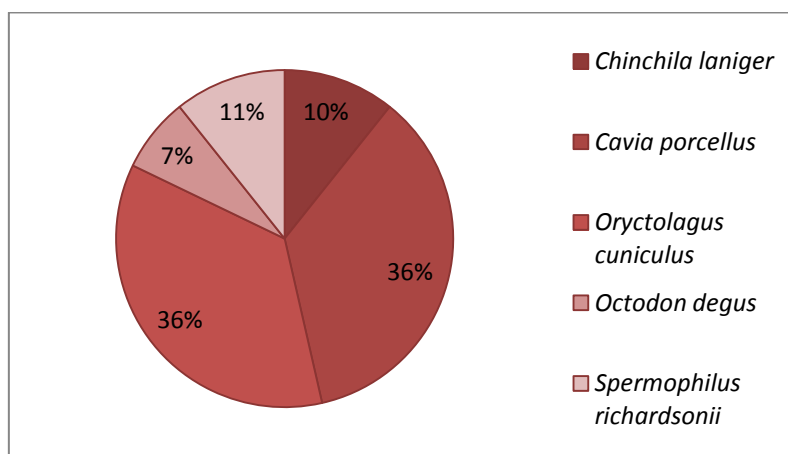
	Classe						Total	
	Mamíferos		Aves		Répteis		Fi	fr
	Fi	fr	Fi	fr	Fi	fr		
<b>Síndrome vestibular</b>	10	32,26	7	22,58	-	-	17	54,84
<b>Convulsões</b>	6	19,35	-	-	-	-	6	19,35
<b>Paresia</b>	4	12,90	1	3,23	1	3,23	6	19,35
<b>Letargia</b>	-	-	-	-	2	6,45	2	6,45
<b>Total</b>	<b>20</b>	<b>64,5</b>	<b>8</b>	<b>25,8</b>	<b>3,0</b>	<b>9,7</b>	<b>31,0</b>	<b>100</b>

#### g) Odontologia.

Foram observados, no total, 44 casos na área da odontologia ao longo dos cinco meses de estágio. Estes casos foram todos observados na classe dos mamíferos, destacando-se a “má oclusão dentária adquirida - MDA” (28 casos) como a categoria com maior número de casos. Foram observadas 8 fraturas de incisivos, 4 abscessos dentários e 4 abscessos submandibulares (Tabela 10).

**Tabela 10:** Distribuição dos casos de odontologia de acordo com a classe. (N=44)

	Classe								Total	
	Mamíferos		Aves		Répteis		Peixes		Fi	fr
	Fi	fr	Fi	fr	Fi	fr	Fi	fr		
<b>Abcesso dentário</b>	4	9,09	-	-	-	-	-	-	4	9,09
<b>Abcesso submandibular</b>	4	9,09	-	-	-	-	-	-	4	9,09
<b>Fratura de incisivos</b>	8	18,18	-	-	-	-	-	-	8	18,18
<b>Má oclusão dentária adquirida (MDA)</b>	28	63,64	-	-	-	-	-	-	28	63,64
<b>Total</b>	<b>44</b>	<b>100,00</b>	<b>-</b>	<b>-</b>	<b>-</b>	<b>-</b>	<b>-</b>	<b>-</b>	<b>44</b>	<b>100,00</b>



**Gráfico 3:** Distribuição do número de casos de má oclusão dentária adquirida por espécie. (N=28)

Para melhor compreensão dos dados, foi elaborado o gráfico 3. O maior número de casos de má oclusão dentária ocorreu em porquinhos-da-Índia e coelhos (*Cavia porcellus* e *Oryctolagus cuniculus* respectivamente).

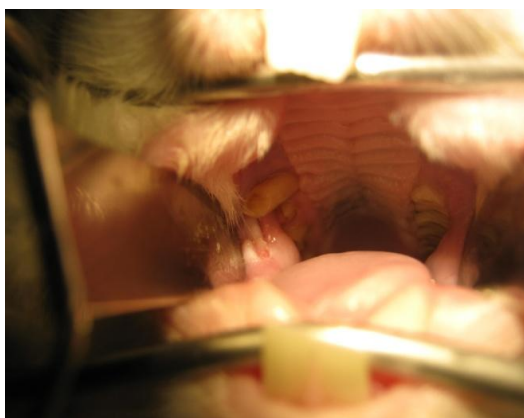Os coelhos, chinchilas, porquinhos-da-Índia e outros roedores têm os dentes em constante crescimento ao longo da vida. A causa primária de má oclusão dentária é a ingestão de dieta inapropriada (principalmente por falta de fibra) (Capello, 2008). Para que não ocorram problemas dentários, a dieta destes animais tem que ser constituída por alimento abrasivo (como o feno) *ad libitum* para que haja um bom desgaste dentário pois nem as misturas de alimento nem o alimento composto tem a quantidade suficiente de alimento abrasivo para desgastar os dentes.

Em pacientes com má oclusão dentária adquirida (MDA), observam-se sinais clínicos inespecíficos tais como relutância em alimentar-se, anorexia, disfagia, perda de peso, alterações no tamanho e/ou quantidade de material fecal, *grooming* excessivo, entre outros (Capello, 2008; Lennox, 2008).

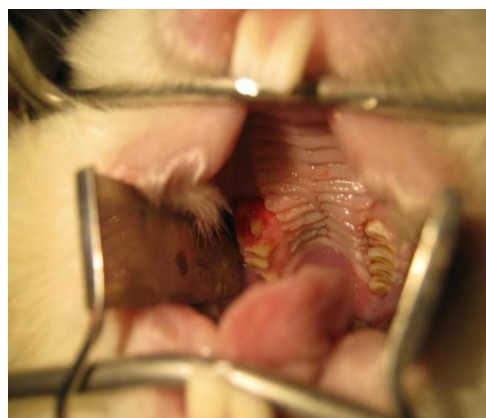
Para o diagnóstico procede-se ao exame da cavidade bucal com a ajuda dum otoscópio. Em algumas situações, o otoscópio não é suficiente para detetar anomalias na cavidade bucal sendo útil efetuar um exame radiológico (raio-X ou endoscopia) e um exame da cavidade bucal sob anestesia para observar as regiões afetadas e a extensão das lesões. Podem-se observar espículas responsáveis por úlceras na mucosa bucal ou na língua, presença de pus, o plano de oclusão desviado, crescimento desigual dos dentes entre outros (Harcourt-Brown, 2009).

As opções terapêuticas são diferentes consoante o animal. Podem-se extrair cirurgicamente os dentes afetados ou fazer o desgaste dos dentes sob sedação, tendo que se corrigir a alimentação do paciente (Fotografias 5 e 6). O tratamento inclui também o manejo da dor e inflamação através da administração de um anti-inflamatório e de um analgésico após o procedimento (Capello, 2016).

No CVEP, após este procedimento, eram administrados tramadol (10 mg/Kg, *per os* ou PO, durante 3-6 dias após o tratamento dentário), meloxicam (0,3 mg/Kg, uma vez por dia ou SID, PO, durante 4-5 dias após o tratamento dentário), e um antibiótico (geralmente enrofloxacina, 10mg/Kg, PO, duas vezes ao dia ou BID) para evitar a ocorrência de infecção nos dentes.



**Fotografia 6:** Cavidade oral de um coelho antes de ser submetido ao tratamento dentário. Fotografia cedida gentilmente pelo CVEP.



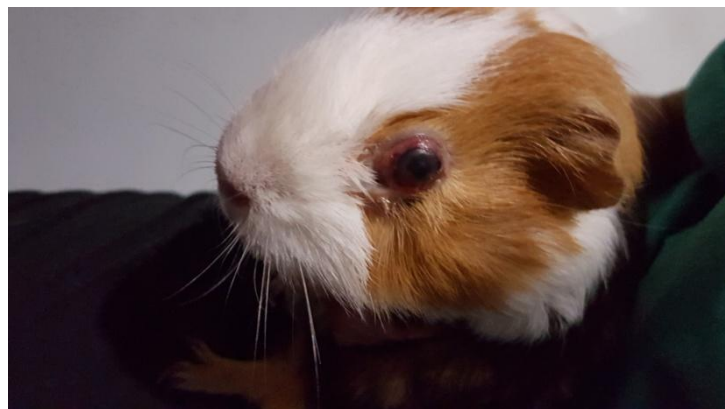**Fotografia 5:** Cavidade oral do mesmo coelho após ser submetido ao tratamento dentário. Fotografia cedida gentilmente pelo CVEP.

#### **h) Oftalmologia.**

Como é possível observar na tabela 11, os mamíferos foram a classe com maior número de casos de oftalmologia, com 35 casos, correspondentes a 67,3% dos casos totais. A categoria com maior número de casos na classe dos mamíferos é a correspondente à protusão ocular, com 7 casos em 35 (Fotografia 7). A classe das aves segue na classificação com 11 casos correspondentes a 21,2% do total, sendo que a categoria com maior número de casos foi a correspondente aos casos de conjuntivite. Não foram observados casos de oftalmologia na classe dos peixes.

**Tabela 11:** Distribuição dos casos de oftalmologia de acordo com a classe. (N=52)

	Classe						Total	
	Mamíferos		Aves		Répteis		Fi	fr
	Fi	fr	Fi	fr	Fi	fr		
<b>Conjuntivite</b>	5	9,62	6	11,54	3	5,77	14	26,92
<b>Protusão ocular</b>	7	13,46	-	-	-	-	7	13,46
<b>Queratite</b>	5	9,62	2	3,85	-	-	7	13,46
<b>Dacriocistite</b>	4	7,69	-	-	-	-	4	7,69
<b>Uveíte facoclástica</b>	4	7,69	-	-	-	-	4	7,69
<b>Infeção ocular</b>	-	-	-	-	3	5,77	3	5,77
<b>Laceração da pálpebra</b>	3	5,77	-	-	-	-	3	5,77
<b>Obstrução do ducto naso-lacrimal</b>	3	5,77	-	-	-	-	3	5,77
<b>Úlcera da córnea</b>	2	3,85	-	-	-	-	2	3,85
<b>Tumefação da pálpebra</b>	-	-	2	3,85	-	-	2	3,85
<b>Conjuntivite purulenta</b>	2	3,85	-	-	-	-	2	3,85
<b>Microftalmia</b>	-	-	1	1,92	-	-	1	1,92
<b>Total</b>	<b>35</b>	<b>67,3</b>	<b>11</b>	<b>21,2</b>	<b>6</b>	<b>11,5</b>	<b>52</b>	<b>100</b>



**Fotografia 7:** Porquinho-da-índia com protusão ocular. Fotografia cedida gentilmente pelo CVEP.

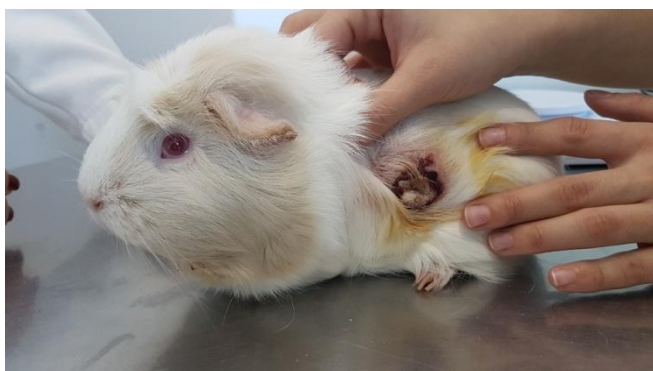### i) Oncologia.

Avaliando a Tabela 12, é possível observar que apenas a classe dos mamíferos é representada. De facto, a classe das aves, répteis e peixes não apresentam nenhum caso. Foram observados 36 casos de oncologia. Nesses 36 casos, 12 correspondem a casos de tumores indeterminados (não tendo obtido um diagnóstico específico), 13 correspondem a tumores uterinos, 4 correspondem a tricofoliculomas e tumores mamários, e por fim 3 correspondem a neoplasias auriculares.

**Tabela 12:** Distribuição dos casos de oncologia de acordo com a classe. (N=36)

	Classe								Total	
	Mamíferos		Aves		Répteis		Peixes		Fi	fr
	Fi	fr	Fi	fr	Fi	fr	Fi	fr		
<b>Neoplasia auricular</b>	3	8,4	-	-	-	-	-	-	3	8,4
<b>Tricofoliculoma</b>	4	11,1	-	-	-	-	-	-	4	11,1
<b>Tumores uterinos</b>	13	36,1	-	-	-	-	-	-	11	36,1
<b>Tumores mamários</b>	4	11,1	-	-	-	-	-	-	4	11,1
<b>Tumores indeterminados</b>	12	33,3	-	-	-	-	-	-	12	33,3
<b>Total</b>	<b>36</b>	<b>100</b>	-	-	-	-	-	-	<b>36</b>	<b>100</b>

O tricofoliculoma é o tumor cutâneo mais frequente em porquinhos-da-índia. É um tumor benigno que tem como localização habitual o dorso dos pacientes mas pode desenvolver-se noutras regiões do corpo (Fotografia 8) (White *et al*, 2003). Estes tumores podem atingir 4 cm ou mais de diâmetro. Muitos destes tumores rupturam e libertam um exsudado de cor esbranquiçada ou acinzentada que pode ser confundido com pus. Algumas vezes, estes tumores estão associados a hemorragias crónicas. Apesar de ser um tumor benigno, este tipo de tumor tem um crescimento constante podendo ulcerar e/ou rebentar causando desconforto ao animal. A excisão cirúrgica do tumor é a única forma de tratamento (Kanfer & Reavill, 2013).



**Fotografia 8:** Porquinho-da-Índia com um tricofoliculoma. Fotografia cedida gentilmente pelo CVEP.

### j) Otorrinolaringologia.

Na área de otorrinolaringologia, foram observados no total 25 casos (N=25), sendo que desses 25 casos, 2 são referentes a casos de mamíferos com abscesso timpânico, 17 são referentes a mamíferos com otites, e 6 são referentes a aves com otites.

### k) Pneumologia.

Analisando a tabela 13, observou-se que o maior número de casos referentes à área da pneumologia pertence a classe das aves, representando 54,4% dos casos totais (ou 43 casos). A seguir à classe das aves, seguiram-se os mamíferos com 41,8% dos casos (ou 33 casos) e por fim os répteis com 3,8% dos casos (ou 3 casos). Tanto nas aves como nos mamíferos, a categoria com maior número de casos observados foi a correspondente às infecções respiratórias, com 13 casos nas aves e 11 casos nos mamíferos. Não foram observados procedimentos nos peixes. Por vezes, certos pacientes apresentam-se à consulta com sinais clínicos específicos não associados a algum tipo de doença respiratória. É por esse motivo que na tabela estão classificadas doenças respiratórias mas também sinais clínicos como espirros, dispneia e ruído respiratório.

**Tabela 13:** Distribuição dos casos de pneumologia de acordo com a classe. (N=79)

	Classe						Total	
	Mamíferos		Aves		Répteis		Fi	fr
	Fi	fr	Fi	fr	Fi	fr		
<b>Infeção respiratória</b>	11	13,92	13	16,46	-	-	24	30,38
<b>Dispneia</b>	8	10,13	9	11,39	-	-	17	21,52
<b>Espirros</b>	4	5,06	4	5,06	-	-	8	10,13
<b>Ruído respiratório</b>	3	3,80	4	5,06	-	-	7	8,86
<b>Pneumonia</b>	3	3,80	-	-	3	3,80	6	7,59
<b>Rinite</b>	4	5,06	-	-	-	-	4	5,06
<b>Rinólito</b>	-	-	4	5,06	-	-	4	5,06
<b>Epistaxis</b>	-	-	3	3,80	-	-	3	3,80
<b>Sinusite</b>	-	-	2	2,53	-	-	2	2,53



<b>Pneumonia por aspiração</b>	-	-	2	2,53	-	-	2	2,53
<b>Colapso traqueal</b>	-	-	1	1,27	-	-	1	1,27
<b>Traqueíte</b>	-	-	1	1,27	-	-	1	1,27
<b>Total</b>	<b>33</b>	<b>41,8</b>	<b>43</b>	<b>54,4</b>	<b>3</b>	<b>3,8</b>	<b>79</b>	<b>100</b>

### 1) Sistema músculoesquelético.

Observando os dados apresentados na tabela 14, é evidente que o maior número de casos referentes ao sistema músculo-esquelético pertence á classe das aves, com 59,8% dos casos totais. Segue a classe dos mamíferos, com 24 casos, representando 27,6% dos casos totais. Nas aves, o maior número de casos corresponde a aves que se apresentaram à consulta devido a algum tipo de estrangulamento de dedo (15 casos em 52) ou com claudicação (12 casos em 52). A causa mais frequente de consulta em mamíferos foi a claudicação (9 casos em 24). Por fim, a causa mais frequente de consulta em répteis foi a presença de doença óssea metabólica (DOM).

**Tabela 14:** Distribuição dos casos referentes ao sistema músculo-esquelético de acordo com a classe. (N=87)

	Classe						Total	
	Mamíferos		Aves		Répteis		Fi	fr
	Fi	fr	Fi	fr	Fi	fr		
<b>Claudicação</b>	9	10,34	12	13,79	2	2,30	23	26,44
<b>Edema congestivo de membro</b>	1	1,15	15	17,24	-	-	16	18,39
<b>Fratura de tíbia</b>	4	4,60	8	9,20	-	-	12	13,79
<b>Fratura de ossos da asa</b>	-	-	9	10,34	-	-	9	10,34
<b>Doença osteometabólica</b>	-	-	-	-	5	5,75	5	5,75
<b>Fratura de fêmur</b>	3	3,45	1	1,15	-	-	4	4,60
<b>Fratura de humero</b>	-	-	3	3,45	-	-	3	3,45
<b>Fratura de vertebra T10</b>	3	3,45	-	-	-	-	3	3,45
<b>Deformação da tíbia por fratura antiga</b>	-	-	2	2,30	-	-	2	2,30
<b>Fratura de rótula</b>	2	2,30	-	-	-	-	2	2,30

<b>Luxação de dedos</b>	-	-	-	-	1	1,15	1	1,15
<b>Fratura de bico</b>	-	-	1	1,15	-	-	1	1,15
<b>Fratura de carapaça</b>	-	-	-	-	1	1,15	1	1,15
<b>Fratura craniana</b>	-	-	-	-	1	1,15	1	1,15
<b>Fratura de membro posterior</b>	1	1,15	-	-	-	-	1	1,15
<b>Fratura de radio-cúbito</b>	1	1,15	-	-	-	-	1	1,15
<b>Estrangulamento de carapaça</b>	-	-	-	-	1	1,15	1	1,15
<b>Splay-leg</b>	-	-	1	1,15	-	-	1	1,15
<b>Total</b>	<b>24</b>	<b>27,6</b>	<b>52</b>	<b>59,8</b>	<b>11</b>	<b>12,6</b>	<b>87</b>	<b>100</b>

A doença óssea metabólica engloba um grupo de condições observadas em répteis mantidos em cativeiro, sendo as mais comuns o hiperparatiroidismo nutricional secundário e o hiperparatiroidismo renal secundário (Hedley, 2012).

O hiperparatiroidismo nutricional secundário (NSHP), resulta da deficiência de cálcio na dieta e/ou de vitamina D<sub>3</sub> (colecalfiferol). A deficiência em vitamina D<sub>3</sub> pode resultar de insuficiência na dieta nos répteis que não são herbívoros, ou na maioria dos casos, na falta de exposição a radiação UV-B, necessária para a síntese endógena dessa vitamina. (Mans & Braun, 2014).

Vários fatores dietéticos podem induzir o desenvolvimento desta condição tais como o rácio Ca/P inadequado, ingestão insuficiente de cálcio, absorção insuficiente de cálcio no intestino, ingestão insuficiente de vitamina D<sub>3</sub> na dieta ou a exposição insuficiente à radiação UV-B (280-315 nm). A proveniência da vitamina D<sub>3</sub> depende do tipo de alimentação, do tipo de habitat e do comportamento natural do animal. Nas espécies herbívoras, o calcitriol (forma ativa da vitamina D<sub>3</sub>) é ativado pela exposição do animal aos raios UV-B, regulando o metabolismo do cálcio aumentando a sua absorção no intestino e nos rins (Mans & Braun, 2014).

O NSHP resulta em alguns sinais clínicos tais como anorexia, letargia, incapacidade de se movimentar normalmente, fraturas patológicas nos membros e cauda, mandíbula mole ou “rubber jaw” ou deformada. Os quelónios podem desenvolver deformações na carapaça ou adquirir uma consistência mole. Em casos mais avançados, o animal pode desenvolver impactações, prolapsos e distocias. Casos

agudos de hipocalcemia podem estar associados a sinais neurológicos tais como tremores, convulsões e tetania. Estes casos são emergências nos répteis (Hedley 2012).

A história pregressa e o exame físico são fundamentais para chegar a um diagnóstico, sendo importantes para detetar erros de manejo e de dieta (Klaphake, 2010). Nem sempre os níveis plasmáticos de cálcio têm valor diagnóstico, devido aos mecanismos homeostáticos que controlam os níveis de cálcio no sangue. Numa crise de hipocalcemia aguda, os níveis sanguíneos de cálcio têm valor diagnóstico e permitem confirmar a suspeita clínica (Mans & Braun, 2014).

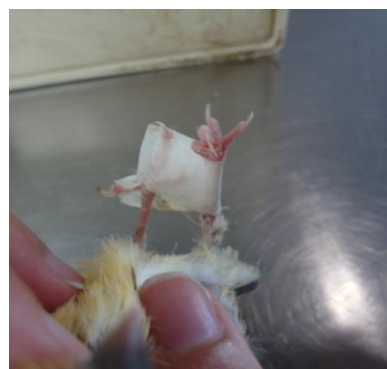
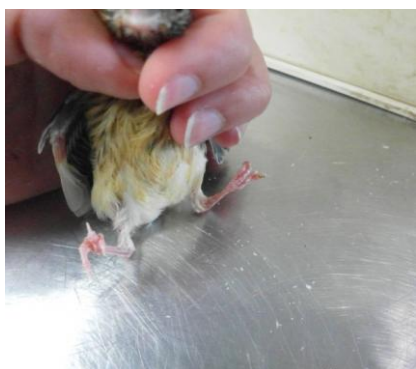A radiografia é o método mais fiável no diagnóstico de doença óssea metabólica. Esta permite evidenciar a falta de densidade do osso, fraturas, deformidades esqueléticas (Gartrell, 2016). No entanto, é necessário ter em conta que 40 a 50% de desmineralização do osso ocorre antes que as alterações radiográficas sejam detetáveis (Mans & Braun, 2014).

O tratamento desta condição envolve a estabilização do paciente e a correção do manejo e da dieta. Antes de iniciar qualquer tipo de tratamento, deve dar-se atenção à temperatura corporal, esta deve encontrar-se nos níveis normais para que os fármacos administrados sejam metabolizados normalmente. A desidratação, caso exista, deve ser corrigida, devendo ser fornecido suporte nutricional (Hedley, 2012).

A administração parenteral de cálcio é indicada apenas em casos de hipocalcemia aguda com sinais neurológicos tais como tremores e espasmos musculares. Nestes casos, procede-se à administração de gluconato de cálcio (50-100 mg/Kg, IV, IM ou SC). A administração parenteral repetida deve ser evitada devido a riscos de calcificação metastática. No entanto, se os sinais neurológicos reaparecerem, esta deve ser repetida. Uma vez atingida a estabilidade dos pacientes e um melhor estado clínico, a suplementação oral de cálcio deve ser iniciada com gluconato de cálcio (20-50 mg/Kg, PO, SID) ou com carbonato de cálcio. A suplementação com vitamina D<sub>3</sub> é controversa pelo risco de intoxicação e calcificação metastática. Na maioria dos casos de DOM, é preferível expor o paciente aos raios UV-B do que fazer administração de vitamina D<sub>3</sub> (Mans & Braun, 2014).

O termo “*splay leg*” é utilizado para descrever o afastamento lateral dos membros posteriores em comparação com a posição normal dos mesmos. Esta condição pode afetar apenas um membro ou os dois (Fotografia 9). Pode ser o resultado de má nutrição resultando em hiperparatiroidismo nutricional secundário (com ou sem fraturas

patológicas), obesidade, deficiência nos tendões gastrocnémios, ou da utilização de um tipo de substrato inadequado. Um piso escorregadio faz piorar a condição. A colocação de uma toalha no fundo da gaiola é uma boa opção para melhorar a condição do piso e evitar que a ave escorregue ao andar. Numa fase precoce de diagnóstico, esta condição pode ser tratada colocando talas para endireitar os dedos e os membros das aves. Em casos mais severos (sobretudo em aves adultas em que o osso já parou de crescer), pode ser necessário submeter o paciente a uma cirurgia (Worell, 2012; Romagnano, 2012).



**Fotografia 9:** Canário com "splay leg" antes de colocar a tala (à esquerda) e depois de colocar a tala (à direita). Fotografias cedidas gentilmente pelo CVEP.

Como já foi mencionado anteriormente, certos sinais clínicos são inespecíficos não sendo possível enquadrá-los em áreas específicas da clinica médica. Por essa razão, foram colocados na Tabela 15 correspondendo a “outras manifestações”. No total, foram observados 104 casos, dos quais 34 pertenceram à classe dos mamíferos (32,7%), 49 à classe das aves (47,1%), 19 à classe dos répteis (18,3%), e dois à classe dos peixes (1,92%). O maior número de casos em todas as classes pertence à categoria referente a casos de anorexia e apatia tendo havido um maior número de casos na classe dos mamíferos (16 casos).

**Tabela 15:** Distribuição dos casos referentes a outras manifestações de acordo com a classe. (N=104).

	Classe								Total	
	Mamíferos		Aves		Répteis		Peixes		Fi	fr
	Fi	fr	Fi	fr	Fi	fr	Fi	fr	Fi	fr
<b>Anorexia/ Apatia</b>	16	15,38	10	9,62	12	11,54	2	1,92	40	38,46
<b>Picacismo</b>	-	-	27	25,96	-	-	-	-	27	25,96
<b>Controlo de peso</b>	2	1,92	4	3,85	-	-	-	-	6	5,77
<b>Alteração</b>	2	1,92	2	1,92	1	0,96	-	-	5	4,81

<b>comportamental</b>										
<b>Perda de peso</b>	3	2,88	1	0,96	-	-	-	-	4	3,85
<b>Choque</b>	3	2,88	-	-	-	-	-	-	3	2,88
<b>Fezes de tamanho anormal</b>	3	2,88	-	-	-	-	-	-	3	2,88
<b>Hipocalcemia</b>	-	-	1	0,96	2	1,92	-	-	3	2,88
<b>Hipovitaminose A</b>	-	-	-	-	3	2,88	-	-	3	2,88
<b>Perda de pelo</b>	2	1,92	-	-	-	-	-	-	2	1,92
<b>Hipotermia</b>	1	0,96	1	0,96	-	-	-	-	2	1,92
<b>Morte súbita</b>	-	-	1	0,96	1	0,96	-	-	2	1,92
<b>Fraqueza generalizada</b>	2	1,92	-	-	-	-	-	-	2	1,92
<b>Caquexia</b>	-	-	1	0,96	-	-	-	-	1	0,96
<b>Infeção do bico</b>	-	-	1	0,96	-	-	-	-	1	0,96
<b>Total</b>	<b>34</b>	<b>32,7</b>	<b>49</b>	<b>47,1</b>	<b>19</b>	<b>18,3</b>	<b>2</b>	<b>1,92</b>	<b>104</b>	<b>100</b>

A anorexia e a apatia surgem com frequência associadas. No CVEP, qualquer animal que ao chegar apresentasse um quadro de anorexia, era aconselhado a ser internado para receber cuidados médicos. Este era composto pela administração de fluidoterapia ao paciente se necessário e alimentação forçada com seringa.

Esta condição pode surgir por várias razões em roedores e coelhos. Doenças dentárias, tais como a má oclusão dentária, distúrbios do trato gastrointestinal, défices alimentares devido a uma alimentação inadequada, a administração de antibióticos, situações de dor, situações de *stress*, entre outros, podem ter como consequência um animal que deixa de se alimentar (DeCubellis, 2016).

Nos lagomorfos e roedores, a anorexia é uma urgência médica. A interrupção da ingestão de alimento rapidamente conduz ao aparecimento de estase gastrointestinal, lípidose hepática ou desequilíbrios eletrolíticos. Além disso, o uso de antibióticos, a má oclusão dentária e a má nutrição são fatores que vão permitir a proliferação de microrganismos oportunistas com efeitos patogénicos, nomeadamente a *Escherichia coli*, *Pseudomonas aeruginosa* e *Clostridium spp.* Em animais imunodeprimidos, estes agentes podem causar enterites bacterianas secundárias ou enterotoxémia (DeCubellis, 2016).

A microflora em disbiose é menos eficaz na fermentação do conteúdo gástrico levando a que haja um aumento da produção de gás no compartimento gástrico e a estase gastrointestinal. Como estes animais não são capazes de vomitar ou de eructar, o

gás fica acumulado no estomago causando dilatação gástrica. A hipomotilidade gastrointestinal associada à presença de ingesta retida no estomago e a desidratação leva ainda à possibilidade de ocorrer obstrução gastrointestinal, pondo em risco a vida do animal (DeCubellis, 2016).

#### m) Outros procedimentos.

**Tabela 16:** Distribuição de outros procedimentos de acordo com a classe. (N=105).

	Classe						Total	
	Mamíferos		Aves		Répteis		Fi	fr
	Fi	fr	Fi	fr	Fi	fr		
<b>Penso</b>	14	13,33	27	25,71	-	-	41	39,05
<b>Limpeza de abscessos</b>	27	25,71	-	-	-	-	27	25,71
<b>Reavaliação de sutura</b>	17	16,19	-	-	-	-	17	16,19
<b>Tala</b>	2	1,90	8	7,62	-	-	10	9,52
<b>Eutanásia</b>	7	6,67	-	-	2	1,90	9	8,57
<b>Corte de voos</b>	-	-	1	0,95	-	-	1	0,95
<b>Total</b>	<b>67</b>	<b>63,8</b>	<b>36</b>	<b>34,3</b>	<b>2</b>	<b>1,9</b>	<b>105</b>	<b>100</b>

Durante o estágio foram realizados outros procedimentos durante as consultas que não se enquadravam nas categorias anteriormente descritas na clinica médica, como está descrito na Tabela 16. Estes procedimentos corresponderam a 12,06% dos atos realizados na área da clinica médica (Tabela 4).

Destes, a limpeza de abscessos corresponde ao maior número de procedimentos realizados na classe dos mamíferos com 25,71%. Nas aves, o maior número corresponde à troca ou colocação de talas (25,71%), e nos répteis, foram realizadas duas eutanásias. Não foram efetuados procedimentos nos peixes.

Não foram considerados os meios de diagnósticos complementares (raio-x, ecografias, citologias, entre outros) por fazerem parte da consulta.

### C. Clinica cirúrgica

Os casos cirúrgicos representaram 5,87% (74 casos) de toda a casuística observada durante o estágio (Tabela 2). Como anteriormente, os casos foram

subdivididos nas diferentes áreas de atuação como exposto na Tabela 17. Foram observados 61 casos (82,43%) em mamíferos, 12 casos (16,22%) em aves e um caso em répteis (1,35%).

**Tabela 17:** Classificação dos casos de clínica cirúrgica observada no CVEP de acordo com a classe (N=74).

	Classe								Total	
	Mamíferos		Aves		Répteis		Peixes		Fi	fr
	Fi	fr	Fi	fr	Fi	fr	Fi	fr		
<b>Odontologia</b>	32	43,24	-	-	-	-	-	-	32	43,24
<b>Tecidos moles</b>	27	36,49	6	8,11	1	1,35	-	-	34	45,95
<b>Ortopedia</b>	2	2,70	6	8,11	-	-	-	-	8	10,81
<b>Total</b>	<b>61</b>	<b>82,43</b>	<b>12</b>	<b>16,22</b>	<b>1</b>	<b>1,35</b>	-	-	<b>74</b>	<b>100</b>

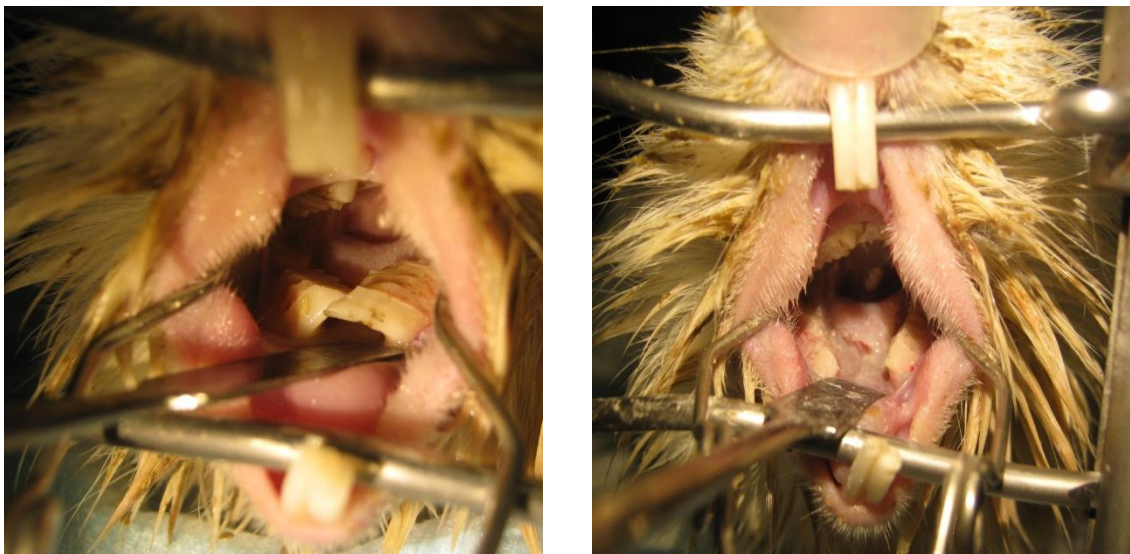
#### a) Odontologia.

Foram observados 32 casos de odontologia e a distribuição estatística está descrita na Tabela 18. Os mamíferos foram os únicos a serem consultados nesta área. Foram observados 18 casos de desgaste dentário, e 7 casos de corte corretivo de incisivos e de extração dentária.

**Tabela 18:** Classificação dos casos de odontologia de acordo com a classe (N=32).

	Classe								Total	
	Mamíferos		Aves		Répteis		Peixes		Fi	fr
	Fi	fr	Fi	fr	Fi	fr	Fi	fr		
<b>Desgaste dentário</b>	18	56,25	-	-	-	-	-	-	18	56,25
<b>Corte corretivo de incisivos</b>	7	21,88	-	-	-	-	-	-	7	21,88
<b>Extração dentaria</b>	7	21,88	-	-	-	-	-	-	7	21,88
<b>Total</b>	<b>32</b>	<b>100,00</b>	-	-	-	-	-	-	<b>32</b>	<b>100</b>

Como já foi anteriormente descrito, certas patologias dentárias só se conseguem resolver por cirurgia. O procedimento é diferente para cada caso. A extração dos dentes ocorre quando o corte corretivo e o desgaste dentário já não são solução para tratar a má oclusão dentária (Fotografia 10).



**Fotografia 10:** Cavidade bucal de um porquinho-da-índia antes do tratamento dentário (à esquerda) e depois do mesmo (à direita). Observa-se o sobrecrescimento dos molares na fotografia da esquerda e o desgaste dos mesmos à direita. Fotografias gentilmente cedida pelo CVEP.

### b) Cirurgia de tecidos moles.

Foram realizadas 34 intervenções em tecidos moles, descritas de acordo com a Tabela 19.

**Tabela 19:** Classificação dos casos de cirurgia de tecidos moles de acordo com a classe (N=34)

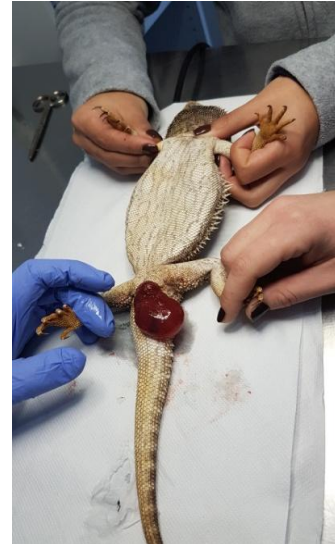	Classe								Total	
	Mamíferos		Aves		Répteis		Peixes		Fi	fr
	Fi	Fr	Fi	fr	Fi	fr	F i	fr		
<b>Excisão de quistos foliculares</b>	6	17,65	-	-	-	-	-	-	6	17,65
<b>Excisão de massa indeterminada</b>	6	17,65	-	-	-	-	-	-	6	17,65
<b>Ovariohisterectomia</b>	8	23,53	-	-	-	-	-	-	8	23,53
<b>Orquiectomia</b>	6	17,65	-	-	-	-	-	-	6	17,65
<b>Marsupialização e drenagem de abscesso</b>	3	8,82	-	-	-	-	-	-	3	8,82
<b>Enucleação</b>	1	2,94	-	-	-	-	-	-	1	2,94
<b>Recolocação de órgão prolapsado</b>	-	-	-	-	1	2,94	-	-	1	2,94
<b>Remoção de implante hormonal</b>	1	2,94	-	-	-	-	-	-	1	2,94
<b>Excisão de tricoficuloma</b>	2	5,88	-	-	-	-	-	-	2	5,88
<b>Total</b>	<b>33</b>	<b>97,06</b>	<b>-</b>	<b>-</b>	<b>-</b>	<b>-</b>	<b>-</b>	<b>-</b>	<b>34</b>	<b>100</b>



Nos mamíferos, a cirurgia mais realizada foi a ovariectomia, num total de oito intervenções, todas elas em coelhas.

Em répteis houve apenas um caso, uma correção de um prolapso intestinal num dragão barbudo (Fotografia 11).

**Fotografia 11:** Prolapso de intestino em dragão barbudo. Fotografia cedida gentilmente pelo CVEP.



### c) Ortopedia.

Em ortopedia foram observados um total de 8 casos, sendo que 7 corresponderam a cirurgias de amputação de membro devido a constrição de anilha ou por fibras têxteis, e 1 caso de amputação de membro posterior em hamster devido a um trauma.

## III. Monografia: patologia clínica mais frequente em canários.

### A. Introdução.

O canário (*Serinus canaria*) é uma das muitas espécies de aves que faz parte da ordem *Passeriforme*. Esta ordem é composta por 63 famílias e 5206 espécies diferentes, pertencendo o canário à família *Fringillidae* e ao género *Serinus*. O seu nome tem origem nas Ilhas Canárias, local de origem da espécie, ainda que algumas espécies de canários sejam também provenientes dos Açores e da Madeira. É uma espécie considerada doméstica com a qual o Homem contacta desde o século XV.

O canário é uma ave muito apreciada por possuir um canto considerado alegre e por apresentar uma bela plumagem, razões pelas quais muitas pessoas o adquirem como animal de companhia, para colecionismo ou ainda para criação, como é o caso da canaricultura.

Devido ao aumento da procura desta espécie, considerada exótica, considerou-se interessante e adequado elaborar um trabalho sobre as patologias mais frequentes encontradas nesta espécie. Apesar das patologias nos canários serem pouco conhecidas entre a população, estas apresentam uma elevada importância. Este desconhecimento pode ser uma das principais causas da escassez da bibliografia sobre o tema, e da dispersão e desatualização da mesma.

Para o desenvolvimento desta monografia, considerou-se importante referir como proceder ao exame físico, assim como outros procedimentos inerentes à clínica de aves. As patologias a descrever serão divididas por sistema para melhor compreensão do leitor. Dentro de cada sistema será feita uma pequena introdução referente à anatomia da ave.

## **B. Alojamento e nutrição do canário.**

Os canários devem ser alojados em gaiolas com dimensões adequadas ao seu tamanho. Na canaricultura é aconselhado que as dimensões sejam de 25 x 25 x 46 cm quando a ave vive sozinha ou 50 x 50 x 40 cm quando vivem duas aves na mesma gaiola. No caso dos canários domésticos, quanto maior for a gaiola, melhor. A gaiola deve ser limpa regularmente e o substrato (o mais adequado é o papel de jornal), deve ser trocado com regularidade. Deve-se evitar um fundo de gaiola formado por grades, uma vez que podem ocorrer lesões nos membros quando estes ficam presos nos espaços entre elas (Coutteel, 2011). Esta recomendação é no entanto discutível pois, sem as grades, o acesso às fezes é maior, podendo o animal ingerir alimentos contaminados quando caíem e contactam com as fezes.

A gaiola pode ser colocada no exterior ou no interior, sendo a temperatura ideal aproximadamente 15°C, com 60-80% de humidade. Quando colocada no exterior, esta deve estar numa zona protegida de fatores climáticos mais extremos e coberta por uma rede fina de modo a evitar a entrada de insetos. A gaiola deve conter um número adequado de bebedouros, comedouros e poleiros. Os poleiros são muito importantes para o bem-estar dos canários uma vez que estes passam a maior parte do tempo a pular

de poleiro em poleiro. Também é importante disponibilizar um local de banho longe dos comedouros (Coutteel, 2011).

Podem ser colocadas uma ou duas aves na mesma gaiola. Se forem colocadas duas aves, é preferível que sejam um casal, uma vez que na presença de dois machos podem desencadear-se lutas territoriais. Para estimular o canto, os dois machos podem ser colocados em gaiolas separadas, próximas uma da outra, permitindo o contacto visual (Coutteel, 2011).

Quando as condições de bem-estar não são respeitadas, ou se os canários se encontrarem num ambiente que provoque *stress*, a muda das penas pode ser afetada (Coutteel, 2011).

Os canários são aves granívoras, no entanto, uma dieta composta apenas de sementes não fornece os nutrientes necessários ao bom funcionamento do organismo e induz deficiências nutricionais. As sementes apresentam deficiência em aminoácidos que são essenciais para o desenvolvimento normal da ave, como são exemplo a lisina (necessária para o crescimento da ave), metionina e cisteína (necessárias para o crescimento das penas) (Stockdale, 2018).

Para responder às necessidades metabólicas, como um desenvolvimento ósseo normal e para que a função reprodutiva seja assegurada, a dieta deve conter aproximadamente 0,1% de cálcio e um rácio cálcio/fosforo de 2:1, de referir que as dietas compostas apenas por sementes não atingem esses valores. A vitamina D também é muito importante, podendo ser fornecida na dieta ou expondo a ave à luz solar. Além da vitamina D, os canários necessitam também de vitamina A na dieta. Assim, para que a ave receba a quantidade de vitamina A suficiente, é necessário alimentar a ave com vegetais que contenham carotenoides (precursores da vitamina A) ou integrá-la na alimentação como suplemento (Stockdale, 2018).

Atualmente, existem rações formuladas para canários que apresentam uma elevada qualidade, livres de toxinas e que permitem responder a todas as necessidades nutricionais destas aves. As frutas e os legumes podem ser fornecidos como guloseima (Stockdale, 2018).

### **C. Procedimentos realizados frequentemente durante a estadia do paciente na clínica / hospital veterinário.**

#### **a) Exame físico.**

A história progressiva é muito importante uma vez que, tendo em conta o tamanho do paciente, nem sempre é possível fazer um exame clínico detalhado e completo. O médico veterinário tem de obter informações como por exemplo: a origem da ave, a idade, a coabitação com outros animais da mesma espécie ou de espécies diferentes, o local onde se encontra a gaiola durante o dia e durante a noite, o tipo de alimentação, a duração dos sinais clínicos observados (Lawton, 2009).

Quando um paciente chega à consulta, por regra apresenta-se numa gaiola, sozinho ou com o seu companheiro. Antes de qualquer tipo de manipulação, deve observar-se a ave ainda dentro da gaiola (pois alguns sinais são perceptíveis com o paciente em repouso tais como sinais de dispneia), deve também ser avaliado o tamanho da gaiola, o substrato, a alimentação, a água, a higiene e se o enriquecimento ambiental é adequado. Estas observações normalmente não dão informação direta sobre a patologia em si, mas ajudam a fazer o enquadramento da situação e permitem ao médico veterinário avaliar os conhecimentos que o tutor possui acerca do manejo do animal que adquiriu, podendo informá-lo quando algo não está correto (Doneley *et al*, 2006).

Uma observação atenta da gaiola é importante para o médico veterinário, uma vez que a presença de excrementos, restos de comida (no caso de regurgitação) ou sangue podem dar informações por vezes fundamentais sobre o estado de saúde do paciente (Coles, 2007).

Na avaliação dos excrementos deve ter-se em conta os três componentes que os compõem: as fezes, os uratos e a urina. As fezes de uma ave saudável são uniformes, apresentando diferenças na cor, consistência e volume de acordo com a espécie e a dieta. Deve ser avaliada qualquer alteração de cor, volume, consistência e presença de material estranho. Uma dificuldade recorrente na clínica é a distinção entre diarreia e excrementos líquidos (quando a porção de urina é maior que a das fezes). É muito frequente o material fecal ser mais fluído após um episódio de *stress* tal como a deslocação ao veterinário, o que pode dificultar a identificação de alguma situação patológica presente. A existência de sangue nas fezes é uma situação anormal que pode ter várias causas, como doença gastrointestinal (neoplasia, enterite), doença renal,

coagulopatia, tumor ovárico ou testicular, tumor da cloaca, doença hepática ou intoxicação por metais pesados, entre outros. A redução do volume fecal pode resultar tanto da diminuição de ingestão de alimento como do trânsito intestinal. O aumento do volume de fezes pode ter origem na dieta, estando relacionado com uma elevada ingestão de vegetais ou de água, pode também ter como causa um processo de má absorção, como por exemplo em casos de doença gastrointestinal, pancreatite, parasitismo ou neoplasia. Como auxílio no diagnóstico é relevante a realização de uma citologia de fezes, uma vez que esta permite identificar causas parasitárias, causas bacterianas e causas fúngicas (Lawton, 2009; Doneley *et al*, 2006).

Quanto aos uratos, estes normalmente têm uma cor que varia entre o branco e creme. Se tiverem uma cor esverdeada ou amarelo-acastanhada, significa que a quantidade de pigmentos excretados, tais como a biliverdina, aumentou. O aumento destes pigmentos pode ser indicativo de hemólise ou hepatite com várias origens: malnutrição, intoxicação, infeção bacteriana ou viral. Existe também a possibilidade de não estarem presentes uratos nos excrementos, sendo neste caso indicador da existência de uma doença renal ou hepática, entre outras (Lawton, 2009; Doneley *et al*, 2006).

Deve ser realizado um exame à urina para determinar o nível de pH, de glucose, a presença de sedimento, de cetonas, a cor e a densidade. O aumento da quantidade de urina pode indicar que a ave se encontra sob *stress* ou presença de uma patologia subjacente (Lawton, 2009; Doneley *et al*, 2006).

Para contenção da ave, a cabeça deve ser colocada entre o indicador e o polegar. As asas devem ficar juntas do corpo de modo a serem envolvidas pelos restantes dedos do médico veterinário (Fotografia 12).



**Fotografia 12:** Contenção de um canário. O médico veterinário pode ou não utilizar uma toalha para auxiliar na contenção da ave. Esta é mais frequentemente utilizada em aves grandes. Fotografia cedida gentilmente pelo CVEP.

A pesagem da ave é indispensável, podendo ser feita no início ou no final da consulta. No CVEP, a pesagem é efetuada logo no início sendo a ave colocada dentro de uma caixa de cartão apropriada, e pesada numa balança digital.

Após a contenção e pesagem do paciente, o médico veterinário dá início ao exame físico. Com o estetoscópio, faz-se a auscultação dos sacos aéreos e dos pulmões em busca de sons respiratórios anormais. Se o paciente se apresenta com dispneia grave, que se agrava com a manipulação, a auscultação deve que ser feita após a ave ser estabilizada numa câmara de oxigénio, uma vez que o risco de óbito nessas situações é muito elevado. Após a auscultação do sistema respiratório, observam-se os olhos, ouvidos e narinas em busca de algum tipo de alteração. Observa-se a mucosa oral e a língua, seguidos dos músculos peitorais e abdómen. Como a parede celómica é muito fina, é possível detetar uma alteração no volume do fígado ou intestino, ascite e até mesmo presença de urina na cloaca, a qual também deve ser examinada. As penas são examinadas manuseando as mesmas com cuidado, para deteção de ectoparasitas, penas partidas ou sujas e alopecia. As asas e membros posteriores (incluindo os dedos dos membros posteriores) são observados em busca de algum tipo de fratura, deformação, lesão cutânea, quisto folicular, hiperqueratose, pododermatite ou outros (Pizzi, 2008).

O exame físico deve ser feito de forma sistemática e todos os procedimentos devem ser realizados causando o mínimo de *stress* no paciente.

#### **b) Colheita de sangue.**

Na prática clínica em canários não é frequente a colheita de sangue por ser um procedimento arriscado. Perante essa necessidade, o veterinário deve colher uma quantidade de sangue suficiente para a realização dos exames, sem causar danos ao paciente (não deve ser colhido mais do que 1% do peso total da ave), assim como se deve acondicionar corretamente o sangue de modo a não comprometer a amostra (Sabater & Forbes, 2014).

São vários os acessos possíveis para a colheita de sangue nomeadamente as veias jugulares, as braquiais ou ulnares e o coração, sendo as veias jugulares e braquiais os acessos mais usados (Owen, 2011; Nicoll, 2017).

Para proceder à colheita, o paciente deve estar sob contenção, de acordo com o procedimento anteriormente descrito. Quando se procede á colheita de sangue de uma das veias braquiais, podem ser utilizadas agulhas com calibre compreendido entre os 25

e os 28G. A asa correspondente deve estar estendida, as penas têm de ser retiradas do local onde se vai introduzir a agulha (Sabater & Forbes, 2014; Owen, 2011).

Quando se opta pela jugular, a colheita realiza-se com maior frequência na jugular direita, pois a esquerda é de menor calibre e mais difícil de localizar. Neste caso não se deve impedir os movimentos do esterno quando se faz a contenção da ave, sendo necessário estar atento ao padrão respiratório da ave. Para colher sangue da jugular utiliza-se uma agulha cujo calibre entre os 25 e 27G, dependendo do tamanho da ave. Na contenção da ave, o pescoço deve permanecer estendido e ligeiramente rodado expondo a veia jugular. Retiram-se as penas do local onde a agulha irá perfurar e posteriormente introduz-se a agulha com o bisel para cima, paralelo à veia (Sabater & Forbes, 2014; Nicoll, 2017).

O acesso cardíaco é normalmente utilizado *pos-mortem* ou quando o paciente está num estado *ante-mortem*. Este é um acesso muito difícil, sobretudo em aves pequenas, sendo com alguma frequência causa de morte quando é feito de forma incorreta (Owen, 2011).

### **c) Alimentação forçada.**

Os pacientes que sofrem de anorexia, má-nutrição, dificuldade na digestão ou perda de peso necessitam de suporte nutricional, recorrendo-se para isso à alimentação forçada (Morrisey, 2013<sup>b</sup>). Neste caso recomenda-se uma sonda de alimentação curva, metálica, com ponta redonda, de modo a que os pacientes não a consigam morder ou engolir (Morrisey, 2013<sup>b</sup>; De Matos & Morrisey, 2005).

O suplemento alimentar deve ser preparado no momento em que vai ser administrado ao paciente. A comida deve ser aquecida em banho-maria até atingir 38°C. Se for administrada numa temperatura muito superior a esta, pode provocar queimaduras no papo. Antes de proceder à alimentação forçada, a consistência da comida deve ser testada com a sonda que vai ser utilizada para se assegurar que esta não entope. O volume de alimento administrado a um canário varia entre 0,3 e 0,5 ml, TID (Roset, 2012).

O paciente deve estar devidamente seguro com a mão esquerda e com o pescoço distendido. A sonda deve ser lubrificada com água morna ou algum lubrificante solúvel em água. Esta é introduzida pela cavidade oral até ao papo. Quando a sonda já se encontra no papo, administra-se a comida, verificando-se se surge alimento na cavidade

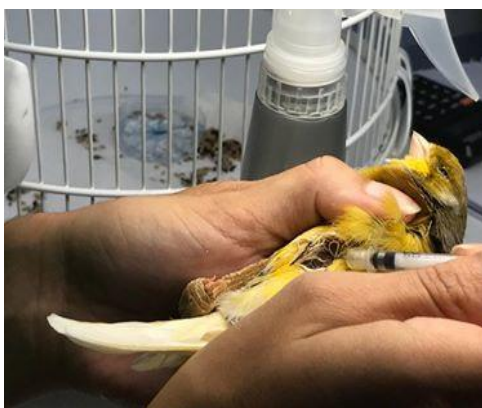oral. Caso se observe alimento na cavidade oral, a sonda deve ser retirada rapidamente, de modo a reduzir o *stress*, o paciente deve ser colocado na sua gaiola, evitando assim a aspiração da comida para o aparelho respiratório (Roset, 2012).

Existe o risco de colocar a sonda na traqueia e não no esófago, sendo muito importante acompanhar a progressão da sonda e a sua localização através de palpação (Roset, 2012).

Se não for possível palpar a sonda ou se esta avançar de forma demasiado fácil, é muito provável que se encontre na traqueia. Esta deve ser retirada e o procedimento reiniciado. Ao inserir a sonda no esófago não se deve forçar a sua progressão até ao papo de modo a reduzir o risco de trauma (Lennox, 2006).

A alimentação forçada deve ser o último procedimento a realizar, uma vez que, caso seja necessário manipular posteriormente a ave, o risco de regurgitação e de aspiração da comida é elevado (Roset, 2012).

#### **d) Administração de fármacos e fluidoterapia.**



**Fotografia 13:** Administração intramuscular de um fármaco, num canário. Fotografia gentilmente cedida pelo CVEP.

A via intramuscular é a via mais utilizada para administrar fármacos injetáveis em aves. São usados os músculos peitorais com maior frequência por serem os mais desenvolvidos. A escolha da agulha depende da viscosidade do fármaco e do tamanho da ave (Chitty, 2008). Nos canários, as seringas de insulina de 0,3ml são as mais usadas por permitirem dosear doses tão pequenas como 0,005 ml (Fotografia 13) (Sandmeier & Coutteel, 2006).

Antes de proceder à administração, as penas devem ser afastadas do local de introdução da agulha e a pele deve ser limpa. A agulha é inserida na porção média ou mais caudal do músculo em direção cranial, paralelamente ao esterno (Chitty, 2008).

Em pacientes desidratados que necessitem de fluidoterapia, esta deve ser administrada subcutaneamente na prega inguinal da ave (Chitty, 2008; Sandmeier & Coutteel, 2006).



## **D. Patologias mais frequentes no canário.**

### **a) Dermatologia.**

#### **1. Anatomia e constituição das penas e da pele.**

A pele e as penas das aves têm funções de termorregulação, proteção, camuflagem e são responsáveis pela capacidade de voo. A epiderme das aves é mais fina que a epiderme dos mamíferos. As penas são anexos da pele. Na derme localizam-se os folículos, os músculos que movem as penas, os nervos e os vasos sanguíneos que fornecem os nutrientes às penas em crescimento. A pena insere-se no folículo pelo cálamo prolongando-se no eixo ou ráquis da pena, ramificando-se em barbas e, por fim, em bárbulas (Sandmeier, 2018).

A muda da pena é um processo muito importante, que consiste na substituição das penas à medida que a ave vai crescendo (as penas neonatais são substituídas por penas jovens, substituídas seguidamente por penas adultas), permitindo substituir penas que estão gastas e substituir a plumagem durante a época de acasalamento. A frequência da muda vai variando entre espécies, havendo espécies que fazem a muda uma vez por ano e outras duas (Nett & Tully Jr, 2003).

A cor das penas varia de acordo com a espécie, permite distinguir as aves jovens das aves adultas, e em alguns casos, as fêmeas dos machos. A cor é adquirida segundo vários mecanismos. Por exemplo, os tons vermelhos e amarelos são obtidos através dos pigmentos carotenoides encontrados na dieta e quando a ingestão destes pigmentos diminui, a cor das penas torna-se menos intensa (Sandmeier, 2018).

Os melanócitos, encontrados na pele, produzem as cores castanhas, preto e alguns amarelos. Os azuis e os tons de branco são formados pela absorção e reflexão da luz nas penas (Sandmeier, 2018).

#### **2. Agentes fúngicos causadores de doença dermatológica.**

##### **i. *Mucor ramosissimus*.**

As dermatomicoses são muito raras nestes passeriformes mas é importante saber que elas existem. O *Mucor ramosissimus* é um fungo pertencente a ordem Mucorales e

classe Zigomicetes (Sedlacek *et al*, 2008). Estes são fungos saprófitas, ubiqüitários e oportunistas (Quesada *et al*, 2007).

O primeiro caso de dermatomicose causada por *Mucor ramosissimus* em canários foi descrito por Quesada *et al* em 2007. O referido autor relata a ocorrência num aviário de 80 canários, em que 12 apresentaram zonas de alopecia nos membros posteriores, com extensão para o dorso, pescoço e cabeça, e hiperqueratose nos membros posteriores. Três dessas aves foram eutanasiadas devido à má condição corporal que apresentavam. Várias amostras obtidas através das carcaças foram enviadas para histopatologia e microbiologia.

No exame histopatológico, observaram-se esporos ovais nos folículos das penas e no estrato córneo da epiderme e hiperplasia folicular associada a hiperqueratose. Na microbiologia, as amostras foram semeadas em agar Columbia com 5% de sangue de ovelha, agar MacConkey e agar Sabouraud, e incubadas posteriormente a 37°C. As culturas bacterianas não cresceram descartando assim as bactérias. Um fungo cresceu em agar Sabouraud tendo sido identificado macroscopicamente e microscopicamente como sendo o *Mucor ramosissimus*.

As gaiolas foram posteriormente limpas com chlorexidina, os canários foram separados para diminuir o *stress* devido a sobrelotação das gaiolas e tratados com ketoconazol na água. Posteriormente, a plumagem das aves melhorou significativamente.

A dose de ketoconazol descrita para os canários é de 200mg/L de água durante 7 a 14 dias (Carpenter, 2013).

## **ii. *Trichophyton gallinae*.**

O *Trichophyton gallinae* é um fungo saprófita que pode ser isolado de várias espécies de aves. As aves mais afetadas são os canários, agapornis, papagaios da Austrália, aves de rapina, aves de produção (galinhas, perús, patos) e pombos (Gill, 2001; Efuntoye, 2002). As aves afetadas apresentam lesões de hiperqueratose e alopecia no pescoço e no peito (Joseph, 2003).

O diagnóstico requer a realização de cultura fúngica de uma amostra colhida das lesões e observação ao microscópio da cultura fúngica para identificação do agente. (Gill, 2001).

O tratamento passa pela colocação de nistatina (100000 UI/L, na água), itraconazol (5-10 mg/kg PO, a cada 12h), ketoconazol (200mg/L de água durante 7 a 14 dias) ou fluconazol na água (Powers, 2011; Carpenter, 2013).

### **3. Agente viral causador de doença dermatológica: *Avipox serinae*.**

O poxvírus aviário é um vírus DNA com distribuição mundial que afeta aves domésticas e selvagens de qualquer idade e sexo. Todos os poxvírus das aves são semelhantes, contudo têm hospedeiros específicos. Os canários são suscetíveis a infecções por *Avipox serinae* sendo este um vírus que preocupa os criadores de aves pois apresenta uma elevada taxa de mortalidade, variando entre os 80% e 100% (Shaib & Barbour, 2018).

O *Avipox serinae* pode sobreviver durante anos em detritos orgânicos, como peles secas e crostas. Este agente é transmitido por vetores mecânicos (mosquitos e outros insetos sugadores de sangue), por contacto direto com uma ave infetada, ou por transmissão indireta através de objetos contaminados (fomites). Como o vírus não é capaz de passar o epitélio, penetra no organismo através de lesões cutâneas resultantes de canibalismo, lutas territoriais, picacismo e ainda pela ingestão de crostas infetadas, ou limpeza excessiva das penas. O vírus pode permanecer no local de inoculação causando uma infeção localizada ou espalhar-se por via sanguínea até ao fígado e medula espinal, produzindo uma infeção sistémica. O tempo de incubação do vírus difere consoante a espécie, nos canários varia entre quatro dias a três semanas (Marruchella & Todisco, 2010).

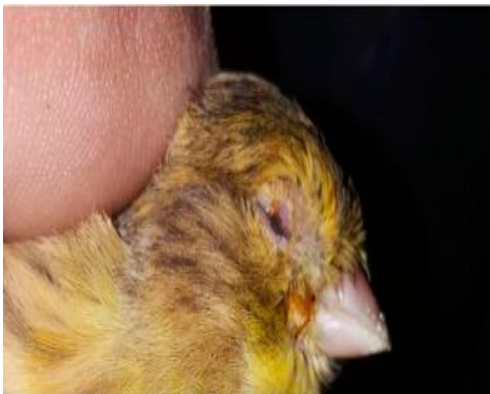Existem quatro tipos de apresentação deste vírus. A primeira apresentação designada de “*Dry pox*” ou varíola seca, caracteriza-se por pequenas lesões escamosas em regiões sem penas como por exemplo em redor do bico, dos olhos e das pálpebras (Fotografia 14). A segunda apresentação, “*Wet pox*” ou varíola húmida, caracteriza-se por apresentar lesões diftélicas fibronecróticas na orofaringe. A terceira forma é identificada como forma septicémica nos canários. A última forma caracteriza-se pelo aparecimento de lesões neoplásicas induzidas pelo vírus, na pele e nos pulmões (Doneley, 2016).

Os sinais que se manifestam após a inoculação e incubação do vírus dependem da estirpe inoculada, da idade, espécie e estado de saúde do hospedeiro. A forma mais

frequentemente identificada nos canários é a forma septicémica, com sinais de anorexia, letargia, penas eriçadas, dispneia e morte. Agentes secundários oportunistas podem infectar as lesões causadas pelo vírus, dificultando a ingestão de alimento, e interferindo com a respiração e com a visão (Shivaprasad *et al*, 2009).

O diagnóstico pode ser confirmado através de PCR, isolamento do vírus após a inoculação em ovo de galinha, ou histopatologia. No exame histopatológico observam-se estruturas nos tecidos, típicas da infeção por poxvírus que se denominam de corpos de *Bollinger* ou “*Bollinger bodies*” (Maruchella & Todisco, 2010; Doneley, 2016; Shaib & Barbour, 2018).

Atualmente não existe nenhum tratamento específico para o poxvírus. Existe apenas uma vacina como método de prevenção, contudo esta não se encontra disponível em Portugal. Para evitar a propagação do vírus, a ave infetada deve ser colocada em quarentena. A gaiola onde permaneceu uma ave doente, deve ser bem lavada e desinfetada antes de colocar uma nova ave e as aves recentemente adquiridas devem de ser colocadas em quarentena (Shivaprasad *et al*, 2009).



**Fotografia 14:** Espessamento das pálpebras de dois cânarios devido a infeção por *Avipox serinae* (Shaib *et al*, 2018)

#### **4. Agentes parasitários causadores de doença dermatológica.**

##### **i. *Dermanyssus gallinae*.**

O ácaro *Dermanyssus gallinae* é hematófago pertencendo a ordem Mesostigmata e família *Dermanyssidae*, é de pequenas dimensões, não ultrapassando os 1,5

milímetros. A sua cor varia entre o castanho e o vermelho, adquirindo coloração vermelha após a alimentação (Sparagano *et al*, 2014).

A maior parte do ciclo de vida deste ácaro ocorre fora do hospedeiro, após as refeições no hospedeiro ele refugia-se em locais escuros, como as fendas na madeira, buracos no solo e outros espaços pequenos, por vezes de difícil acesso. Durante o dia, estes ácaros permanecem nos seus esconderijos, saindo à noite para se alimentarem durante aproximadamente uma hora. As larvas não se alimentam de sangue e os machos também não. O ciclo de vida deste parasita completa-se ao fim de duas semanas, passando por um estado de larva, dois estados de ninfas e finalmente a forma adulta (Sparagano *et al*, 2014).



**Fotografia 15:** Cadaver de cãrio infestado por *Dermanyssus gallinae*. (Circella et al, 2011).

Com temperaturas ambientais a rondar os 30°C, o ciclo de vida deste parasita ocorre aproximadamente em seis dias. Quando as temperaturas são superiores a 35°C, o tempo para o parasita completar o seu ciclo de vida aumenta ligeiramente devido ao *stress* provocado pelo calor. Em temperaturas inferiores ou iguais a 15°C, o tempo para completar o ciclo de vida aumenta consideravelmente, atingindo 29 dias (Tucci *et al*, 2008).

As infestações por este parasita podem provocar depressão, perda de peso, diminuição da ovopostura, dermatite e em casos mais graves anemia, podendo culminar em morte. O diagnóstico é difícil de fazer devido aos hábitos de vida destes ácaros. Este é feito identificando os ácaros no hospedeiro ou no meio ambiente (Fotografia 15) (Dorrestein, 2009).

O controlo destes ácaros é importante pois além das lesões provocadas nos hospedeiros, estes podem ser vetores de transmissão de doenças virais (*West Nile Virus*, *Newcastle Virus*), doenças bacterianas (*Salmonella gallinarum*, *Listeria monocytogenes* entre outras), protozoários e riquetsias (Moodi *et al*, 2014, Santillán *et al*, 2015).

Para eliminar os ácaros do meio ambiente, a gaiola deve ser toda desmontada e tratada com permetrina. Para prevenir novas infestações deve-se utilizar permetrina durante aproximadamente três semanas de modo a desparasitar o ambiente (Circella *et al*, 2011).

Para proteger os canários, pode-se administrar ivermectina, selamectina ou moxidectina (Todisco *et al*, 2008). A selamectina é administrada topicamente na dose de 23 mg/kg, e repetida três semanas após o primeiro tratamento. A ivermectina é administrada topicamente ou SC a cada 7 dias, durante três semanas, sendo a dose utilizada 0,2 mg/kg, e a moxidectina deve ser utilizada na dose de 1mg por canário, topicamente. (Carpenter, 2013).

## ii. *Ornithonyssus sylviarum*.

Este agente é um ácaro hematófago, pertencendo a ordem Mesostigmata e família *Macronyssidae* (Santillán *et al*, 2015) que é encontrado na América do norte. Este ácaro, ao contrário do *Dermanyssus gallinae*, passa todo o seu ciclo de vida no hospedeiro. O ciclo de vida deste parasita tem uma duração de 5 a 12 dias. Após a eclosão do ovo sai uma larva que passa por dois estados ninfaís e posteriormente a adulto. Tanto os adultos como as ninfas são hematófagos. Estes ácaros podem disseminar-se por contacto direto ou movimentando-se entre as gaiolas e material utilizado nas gaiolas (Jansson *et al*, 2014).

O ácaro *O. sylviarum* pode ser encontrado em todo o corpo, mas principalmente na região abdominal, nas penas da base da cauda e no pescoço. Os canários infestados por este ácaro apresentam inflamação da pele, crostas, eritema e algum exsudado. Nos pacientes pode observar-se descoloração das penas, podendo também apresentar-se inquietos, letárgicos e anémicos. Quando a carga parasitária é muito grande as aves podem não sobreviver (Waap *et al*, 2017).

Tal como no *Dermanyssus gallinae*, o controlo das populações deste ácaro é importante para evitar a transmissão de doenças virais (doença de Newcastle, West Nile vírus, entre outros), de protozoários (*Trypanosoma cruzi* ou agente da doença de Chagas) e de rickettsias (Moody *et al*, 2014; Santillán *et al*, 2015).

O tratamento ainda não está bem definido nos canários. Num estudo realizado por Waap e seus colaboradores em Setúbal em 2017, as aves foram tratadas com ivermectina, com a associação de ivermectina (sendo a dose descrita em canários 0,2mg/kg, SC ou topicamente) e de fipronil (sendo a dose descrita em passeriformes de 7.5 mg/kg, pulverizada na pele uma vez e repetir após um mês) ou carbaril (colocado nos ninhos para diminuir a população de ácaros no meio ambiente) e alguns com permetrina (Carpenter, 2013; Waap *et al*, 2017).

### iii. *Cnemidoptes pilae*.

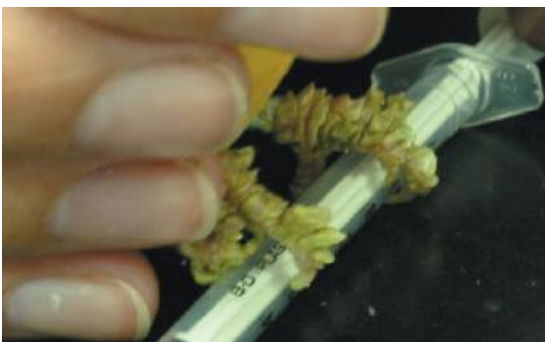O ácaro *Cnemidoptes pilae* é o ectoparasita encontrado com maior frequência nos membros posteriores dos canários, na face e no bico dos periquitos (Worell, 2013).

Este ácaro passa o seu ciclo de vida no hospedeiro, com localização mais profunda na pele, sendo transmitido por contacto direto ou por fomites (Dhooria, 2005; Worell, 2013).

Quando as aves são parasitadas por um grande número de indivíduos, estes provocam lesões proliferativas em forma de favos de mel nas áreas sem penas, em particular na face, no bico (podendo causar deformação severa do mesmo), nos membros posteriores e ao redor da cloaca (Worell, 2013). Escamas e crostas são formadas devido à reação inflamatória causada pela atividade dos ácaros debaixo da pele. Os membros posteriores tornam-se tumefactos e a pele torna-se dura (Fotografia 16) (Dhooria, 2005).

O diagnóstico é obtido pela observação das lesões em favos de mel, típicas deste parasita, e pela identificação dos ácaros ao microscópio após recolha de amostra por raspagem (Zsivanovits & Monks, 2005).

O tratamento passa pela administração tópica ou SC de ivermectina na dose de 0,2 mg/Kg a cada uma a duas semanas, num máximo de três a quatro aplicações (Carpenter, 2013).



**Fotografia 16:** Lesões escamosas causadas por *Cnemidoptes pilae*. nos membros posteriores de um canário, (Zsivanovits & Monks, 2005).

## 5. Alterações não infecciosas da pele.

Os quistos foliculares nas aves equivalem aos pelos encravados nos seres humanos sendo os quistos foliculares maiores devido ao tamanho da pena. Estas lesões podem afetar várias espécies de aves incluindo os canários. Um indivíduo pode desenvolver um ou vários quistos (Voltarelli-Pachaly *et al*, 2011).

Estes quistos foliculares têm origem hereditária (Fiskett & Reavill, 2004). Contudo, os quistos também podem ser secundários a trauma (Mutinelli *et al*, 2008).

Esta condição adquiriu recentemente o nome de “plumafolliculoma”, sendo classificado como tumor benigno. Os animais que se apresentam à consulta com quistos foliculares exibem tumefações duras e amareladas, de tamanhos variados, que envolvem um ou vários folículos (Fotografia 17). Estas lesões podem ser encontradas em qualquer parte do corpo sendo mais frequentes nas asas, ombro, peito e no dorso do animal (Fiskett & Reavill, 2004; Voltarelli-Pachaly *et al*, 2011). Os quistos formam-se quando a pena jovem que está em crescimento é incapaz de romper a pele e enrola-se dentro do folículo. Com o tempo a pena cresce e a lesão vai aumentando de volume. Acumula-se também conteúdo de aspeto caseoso dentro da lesão, constituído essencialmente por queratina e secreções das glândulas sebáceas (Mutinelli *et al*, 2008).

Estes quistos podem ser dolorosos para o animal e, dependendo da sua localização, podem comprimir vasos e nervos. O tratamento pode ser apenas conservativo lancetando o quisto. Contudo, este tratamento não é definitivo e as recidivas são frequentes (Voltarelli-Pachaly *et al*, 2011).

O tratamento definitivo passa pela excisão cirúrgica dos quistos. Quando os quistos nas asas são numerosos, ou demasiado grandes, é frequente a amputação total ou parcial da asa, dependendo da localização dos quistos. As aves que desenvolvem esta patologia não devem ser usadas para criação tendo em conta o caráter hereditário destas ocorrências (Fiskett & Reavill, 2004).



**Fotografia 17:** Quisto folicular no dorso de um canário anterior à sua excisão. Fotografia cedida gentilmente pelo CVEP.



## **b) Pneumologia.**

### **1. Anatomia e constituição do sistema respiratório.**

O trato respiratório é composto pelas narinas, cavidade nasal, seio infraorbitário, laringe, traqueia, siringe, brônquios, sacos aéreos e pulmões, tendo como funções a realização de trocas de oxigénio e de dióxido de carbono entre o ar atmosférico e o sangue, regulação da temperatura e vocalização. (Fedde, 1998).

Nos canários, as narinas encontram-se situadas na base do bico numa posição dorso-lateral. A cavidade nasal é composta por três conchas nasais: a concha rostral, média e caudal. A concha rostral é coberta por mucosa cutânea, a média é coberta por epitélio mucociliar, por fim, a caudal é coberta por epitélio olfativo. Ao aumentar a superfície de contacto com o ar inalado, as conchas nasais aquecem o ar inalado e removem partículas maiores que ficam aderidas ao muco produzido pelo epitélio da concha média (Heard, 1997).

A base da cavidade nasal não é coberta pelo palato como nos mamíferos, mas sim aberta para a cavidade bucal através de uma fenda (Sandmeier, 2018).

Por fim, o seio infraorbitário está situado no maxilar superior, rostro-ventralmente ao olho e na sua maior parte é coberto por tecido mole (Heard, 1997).

A laringe é uma fenda simples entre as duas cartilagens aritenoides, sem cordas vocais, sendo a sua função mais importante a separação da comida e do ar durante a deglutição e a respiração (Jacob & Pescatore, 2013).

Contrariamente aos mamíferos, a traqueia é composta por anéis cartilágneos completamente fechados. Esta segue ao lado do esófago pelo pescoço e acaba numa bifurcação, onde está situada a siringe (Heard, 1997; Jacob & Pescatore, 2013).

A siringe é responsável pela produção dos sons das aves. O espaço entre a última cartilagem traqueal e a primeira cartilagem brônquica é atravessado pela membrana timpânica lateral e medial. A tensão dessas membranas é regulada pelos músculos da siringe permitindo a formação de vários sons. Enquanto certas espécies de passeriformes têm cinco ou mais pares de músculos da siringe, outras espécies apenas possuem um par. Os passeriformes cantam usando mini expirações oscilantes muito rápidas chegando a atingir frequências muito altas (25 oscilações por segundo). Algumas espécies de passeriformes conseguem oscilar a membrana direita e esquerda individualmente, produzindo dois sons diferentes ao mesmo tempo (Sandmeier, 2018).

Os brônquios primários são o resultado da bifurcação da traqueia como já foi anteriormente referido. Estes penetram nos lobos pulmonares direito e esquerdo, atravessam os pulmões e abrem-se nos sacos aéreos. Os brônquios primários ramificam-se em brônquios secundários, parabrônquios e, por fim, em capilares aéreos onde ocorrem as trocas gasosas. Os pulmões estão situados dorsalmente na caixa torácica, em contacto com a parede desta. Estes não aumentam de volume durante a respiração (Brown *et al*, 1997; Heard, 1997).

Por fim, os sacos aéreos estão divididos em sacos aéreos caudais (saco aéreo abdominal e saco aéreo torácico caudal), craniais (saco aéreo abdominal e saco aéreo torácico cranial), saco aéreo clavicular e saco aéreo cervical (Sandmeier, 2018).

## **2. *Aspergillus fumigatus*: agente fúngico frequente causador de doença respiratória nos canários.**

A aspergilose é uma doença que afeta várias espécies de aves. Não existindo bibliografia específica para os canários, a doença será referida num modo geral. Na prática clínica, terá que se adaptar os conhecimentos da doença ao paciente.

A aspergilose é uma doença causada pelo *Aspergillus fumigatus*, fungo saprófita, ubiqüitário e oportunista (Moreira *et al*, 2015). Apesar de ser uma doença do sistema respiratório, todos os outros órgãos podem ser afetados havendo assim uma grande variedade de sinais clínicos (Beernaert *et al*, 2010). Existem vários fatores que favorecem o desenvolvimento deste fungo, entre eles o *stress*, densidade populacional elevada, humidade inadequada, e a alimentação contaminada pelo fungo. Na implementação do tratamento devem ser considerados os possíveis fatores causais (Talbot *et al*, 2017).

As aves são infetadas inalando os esporos que circulam no ar, dada a sua reduzida dimensão, não ficam alojados apenas na cavidade nasal mas seguem até aos sacos aéreos e aos pulmões. Existem duas reações diferentes ao fungo: a forma granulomatosa e a forma superficial difusa. Na primeira forma o fungo encontra-se encapsulado ao contrário da segunda forma, em que o fungo não está encapsulado e consegue invadir outros órgãos através da corrente sanguínea (Beernaert *et al*, 2010).

Os sinais clínicos dependem da quantidade de esporos inalados, da distribuição dos esporos no organismo hospedeiro, da existência ou não de doença concomitante e da resposta imunitária do hospedeiro. A aspergilose pode ser aguda ou crónica. A forma aguda é o resultado da inalação de uma quantidade muito elevada de esporos enquanto a crónica está associada à diminuição da capacidade da resposta imune do hospedeiro. A aspergilose respiratória causa uma rinite exsudativa acompanhada de deformação das narinas e estruturas adjacentes (Beernaert *et al*, 2010).

Carrasco & Forbes (2016) descrevem a utilização de métodos radiológicos em associação com análises bioquímicas e hematológicas como sendo um passo importante na direção do diagnóstico. Contudo, o diagnóstico definitivo requer a identificação do agente após cultura microbiológica ou a identificação dos granulomas em necropsia. Os exames radiológicos devem ser realizados sob sedação de forma a minimizar o *stress* no paciente e a obter uma imagem radiográfica nítida e definida. As projeções ventro-dorsal e lateral são ambas necessárias. Poderão ser observados granulomas micóticos nos sacos aéreos e o espessamento da parede dos mesmos. As lesões provocadas pela infeção por *Aspergillus fumigatus* perduram após a resolução clínica da doença. Estes autores referem também a possibilidade de realização de tomografia axial computadorizada (TAC), sendo esta mais precisa do que o exame radiológico e não necessitando da sedação do paciente caso este seja calmo. A endoscopia permite a avaliação e identificação de crescimento fúngico e a colheita direta de material para citologia, histopatologia e cultura microbiana. Na endoscopia poderão ser observadas lesões granulomatosas que se apresentam como placas de coloração branco-amareladas e espessamento das paredes dos sacos aéreos. Estes pacientes costumam desenvolver também leucocitose, monocitose, heterofilia e linfopenia. Os exames hematológicos devem ser utilizados em combinação com os exames radiológicos, para terem valor diagnóstico. No entanto podem e devem ser utilizados para monitorizar a resposta ao tratamento. Pacientes com aspergilose costumam ter hiperproteïnemia, hipoalbuminemia e hiperglobulinemia. Por fim, vários testes laboratoriais podem ser

utilizados para detetar anticorpos anti-*Aspergillus* tais como o teste ELISA, teste de hemaglutinação e teste de imunodifusão em agar gel. Estes testes não permitem fazer um diagnóstico na fase inicial da doença porque a seroconversão só ocorre na fase de recuperação da doença, sendo por essa razão testes com valor diagnóstico limitado (Carrasco & Forbes, 2016).

O tratamento torna-se difícil devido à presença dos granulomas, à existência de doenças concomitantes, ao enfraquecimento da resposta imune, e muitas vezes devido ao estado avançado da doença quando o paciente é levado ao veterinário. O tratamento é composto por antifúngicos, anti-inflamatórios, por vezes por antibioterapia sistémica para evitar infeções secundárias, e tratamento de suporte (alimentação forçada e fluidoterapia). Os antifúngicos mais utilizados são o itroconazol (5-10 mg/ kg, PO, BID) voriconazol (dose não descrita em passeriformes), fluconazol (5-15 mg/ kg, PO,BID), ketoconazol (200 mg/L de água, durante 7-15 dias), enilconazol (dose não descrita em passeriformes), coltrimazol (dose não descrita em passeriformes), anfotericina B (dose não descrita em passeriformes) e terbinafina (dose não descrita em passeriformes). (Carpenter, 2013; Krautwald-Junghanns *et al*, 2015).

### **3. Doenças respiratórias causadas por agentes bacterianos.**

Estes subcapítulos fazem referência à doença e não aos agentes patogénicos de modo a facilitar a leitura e estrutura do trabalho. É de notar que múltiplos agentes podem ser causadores da mesma doença, como é o caso da sinusite.

#### **i. Clamidiose.**

A clamidiose é uma zoonose causada pela *Chlamydia psittaci*, bactéria gram negativa, intracelular obrigatória e ubiqüitária, que pertence à família *Chlamydiaceae*. Afeta cerca de 467 espécies de aves de 30 ordens diferentes (Kalmar *et al*, 2014; Donati *et al*, 2015). Esta doença não é frequente em canários mas é importante saber da sua existência (Joseph, 2003).

Existem dois estados no ciclo de vida desta bactéria: o primeiro estado corresponde ao estado do corpo elementar reticular e o segundo corresponde ao do corpo reticular. Os corpos elementares infetam células enquanto os corpos reticulares não são capazes de infetar as células. Os corpos elementares são inalados ou ingeridos

pelo hospedeiro e ligam-se a uma célula eucariota, frequentemente uma célula epitelial do sistema respiratório. Após a ligação à célula, os corpos elementares sofrem endocitose e formam uma vesícula endoplasmática que os protegem do sistema imunitário do hospedeiro, enquanto sofrem transição para os corpos reticulares. Os corpos reticulares correspondem ao estado intracelular. São metabolicamente ativos e capazes de se replicar por fissão binária. Após essa replicação, os corpos reticulares transformam-se em corpos elementares, e são libertados da célula (Evans, 2011). Pode haver situações de septicémia em que o agente afeta células epiteliais de todos os órgãos do hospedeiro (Knittler & Sachse, 2015).

Fatores ambientais e de manejo tais como a localização e sobreaquecimento da gaiola dos canários num local com pouca ventilação, má higiene das gaiolas, infeções concomitantes e a sobrepopulação, podem despoletar o desenvolvimento desta doença (Raso *et al*, 2002; Circella *et al*, 2011).

Os canários podem ser assintomáticos, aumentando o risco de transmissão do agente ao Homem (Circella *et al*, 2011).

Os sinais clínicos incluem dificuldade respiratória, conjuntivite, letargia, pneumonia, aerosaculite, pericardite, hepatite, esplenite, descarga nasal e ocular, ou morte súbita (Evans, 2011; Powers, 2011; Knittler & Sachse, 2015).

O PCR (usando material fecal ou zaragatoa de coanas ou de conjuntiva), o teste de aglutinação dos corpos elementares (que permitem detetar IgM), a imunofluorescência indireta (que deteta IgG) e o teste ELISA, podem ser utilizados para obter um diagnóstico definitivo, mas estes testes devem ser interpretados em conjunto com a história clínica e sinais clínicos (Evans, 2011).

O tratamento com tetraciclina (ex: doxiciclina durante 40 dias) é eficaz (Circella *et al*, 2011).

Existem vários métodos de profilaxia para evitar a infeção das aves e do Homem. Para evitar a doença nas aves, não se devem vender ou comprar aves doentes, antes de colocar uma ave recentemente adquirida num bando, esta deve de ser colocada em quarentena durante 30 dias no mínimo, as gaiolas, bebedouros e comedouros devem ser limpos todos os dias, devem ser lavadas e desinfetadas com lixívia ou com compostos de amónia quaternária. Para evitar doença no Homem, devem ser usadas luvas, óculos de proteção e toucas (Evans, 2011).

## ii. Sinusite.

Esta doença tem uma etiologia muito variada sendo que pode ser causada tanto por bactérias (*Staphylococcus sp*, *Pseudomonas sp*, *Pasteurela sp*, *E.coli*, *Klebsiella sp*), vírus (*Reovirus*, *poxvirus*, *herpesvirus*, vírus da influenza aviária), fungos (*Aspergillus sp*, *Candida sp* e *Mycoplasma sp*), ou por irritação dos seios nasais (sendo a causa mais frequente a intoxicação por amónia em aves mantidas em locais pouco arejados). Todas as espécies de aves podem desenvolver sinusite, no entanto as caturras, os pombos e as araras são as espécies que apresentam maior incidência da doença (Bandyopadhyay, 2017).

Os sinais clínicos encontrados num paciente variam, podendo observar-se uma descarga oculo-nasal aguda ou crónica com as penas circundantes molhadas e sujas, respiração pelo bico, híperinsuflação do saco aéreo cervical, distensão das narinas, do seio infraorbitário, exoftalmia e dispneia (Fotografia 18). (Bandyopadhyay, 2017).

O tratamento deve ser rápido, pois a demora pode por em risco a vida do paciente. A primeira abordagem deve ser desbloquear o seio nasal afetado através de uma lavagem com água salina morna. Pode ser útil a utilização de acetilcisteína pelas propriedades mucolíticas que apresenta. Situações mais complicadas requerem desbridamento cirúrgico com o cuidado necessário para não lesionar o nervo ocular ou nasal. Gotas nasais contendo sorbitol e bloqueadores beta-adrenérgicos ou propionato de fluticasona em forma de *spray* nasal, são boas opções terapêuticas para aliviar a dor do paciente. A administração de AINES (anti inflamatório não esteroide) é importante para reduzir a inflamação local. Antes da administração do antibiótico, deve ser realizado um teste de sensibilidade a antibióticos (Bandyopadhyay, 2017).



**Fotografia 18:** Canário com distensão do seio infraorbitário. (Bandyopadhyay, 2017).

#### **4. *Sternostoma tracheacolum*: agente parasitário causador frequente de doença respiratória nos canários.**

A doença causada pelo ácaro hematófago *Sternostoma tracheacolum* (pertencendo a família *Rhinonyssidae*) é observada com maior frequência em pintassilgos e ocasionalmente em canários (Best, 2008, Lima *et al*, 2012).

As aves são infetadas ao ingerirem comida ou água contaminada e ao coabitarem com aves parasitadas que libertam ácaros através da tosse e dos espirros (Lima *et al*, 2012).

Estes ácaros localizam-se na traqueia, siringe, pulmões, e sacos aéreos. Causam tosse, dispneia, letargia, descarga nasal, e perda da voz nas aves (Jones, 2004).

A fêmea deposita os ovos nos pulmões do hospedeiro. Estes eclodem e as larvas realizam as ecdises. Após a primeira refeição, as protoninfas fêmeas migram para os sacos aéreos posteriores enquanto as protoninfas machos permanecem nos pulmões. As fêmeas gestantes têm tendência a ocupar os sacos aéreos, traqueia e siringe enquanto as fêmeas não gestantes ocupam as cavidades nasais e oral. (Bell, 1996).

A transiluminação da traqueia revela por vezes pequenos pontos escuros que correspondem ao parasita. Na necropsia, observam-se os parasitas na traqueia, pulmões e sacos aéreos e lesões de pneumonia focal, aerossaculite ou traqueíte (Best, 2008).

Entre as opções terapêuticas destacam-se a administração de ivermectina (0.2 mg/kg SC, ou topicamente), de moxidectina topicamente ou oralmente, ou a pulverização das aves com piretrina (Rosskopf, 2003; Jones, 2004; Carpenter, 2013).

#### **5. Afeção não infecciosa do aparelho respiratório: rinolítase.**

O rinólito corresponde a uma acumulação de detritos, que bloqueia as narinas e que obstrui totalmente ou parcialmente a passagem do ar pela narina afetada. Qualquer espécie de ave pode desenvolver um rinólito, no entanto são mais frequentes em papagaios africanos (*Psittacus erithacus*) (Olsen, 2017).

A malnutrição, a hipovitaminose A, a falta de ventilação no local onde está alojado o paciente e a humidade inadequada, são fatores que contribuem para o desenvolvimento desta condição (Morrisey, 2013<sup>a</sup>).

As aves afetadas têm frequentemente episódios de espirros, as narinas tumefactas e obstruídas (Morrisey, 1997).

Para resolver o problema, faz-se o desbridamento do rinólito, ou em casos mais graves procede-se a remoção cirúrgica sob anestesia geral. (Olsen, 2017).

Após a remoção do rinólito, deve instaurar-se um plano terapêutico. O uso de neomicina ou gentamicina (2-3 gotas oftálmicas intranasal) é uma boa solução para prevenir algum tipo de infecção nas narinas (Harcourt-Brown, 2009).

### c) Gastroenterologia.

#### 1. Anatomia e constituição do sistema gastrointestinal.

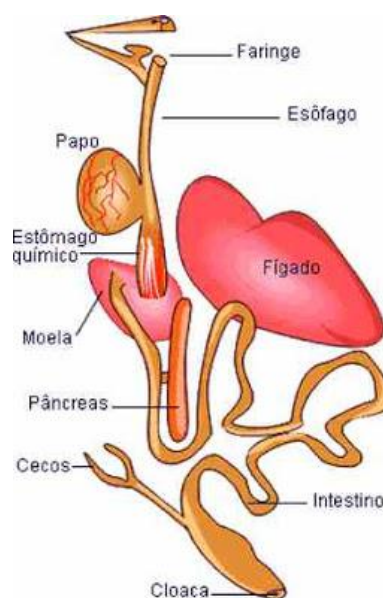
A anatomia do sistema digestivo sofreu uma adaptação ao tipo de dieta das aves. Assim, aves granívoras, têm um bico curto e forte, um papo grande com várias glândulas produtoras de muco, um proventrículo e ceco bem desenvolvidos e intestinos longos (Sandmeier, 2018).

O sistema digestivo é composto pela cavidade orofaríngea, língua, esôfago, papo, estômago, intestinos, pâncreas, fígado e por fim cloaca (Klasing, 1999).

Como referido anteriormente, a orofaringe e a cavidade nasal comunicam por uma fenda. Durante a inspiração, esta fenda é coberta pela língua. O número de glândulas salivares varia de acordo com o tipo de dieta da ave, possuindo, as aves granívoras mais glândulas salivares do que as aves que se alimentam de peixe e/ou carne (Dunbow, 2015).

A língua tem formas e funções que variam com os hábitos alimentares das aves. Nos beija-flores e pica-paus, a língua serve para colher o alimento, nas aves que se alimentam de néctar das flores a língua tem forma de escova, nos psitacídeos serve também como órgão tátil. Nos canários, a língua permite mover o alimento na cavidade oral. A língua das aves tem poucas papilas gustativas, comparativamente aos mamíferos (Sandmeier, 2018).

O esôfago localiza-se no lado direito do pescoço, ao lado da traqueia, formando uma dilatação á entrada



**Ilustração 1:** Esquema ilustrando o sistema gastrointestinal nos canários. Imagem retirada de (<http://canarios-valtermarques.blogspot.com>).



da cavidade torácica, o papo. Este costuma ser maior nas aves granívoras e carnívoras. O papo serve como bolsa de armazenamento de alimento permitindo um aporte nutritivo mais frequente. A comida que se encontra no papo encontra-se pré digerida, apesar de não existir produção de sucos gástricos nem de qualquer tipo de enzimas digestivas. Esta pré-digestão é realizada pela mistura de saliva com a comida e pelos fluidos gástricos que chegam ao papo através dos movimentos antiperistálticos do esófago (Kierończyk *et al*, 2016).

O estômago está dividido em duas porções: o ventrículo e o proventrículo. O proventrículo corresponde ao estômago glandular dos mamíferos, produzindo as enzimas digestivas. O ventrículo (ou moela) é um órgão muscular, coberto por uma cutícula nas aves granívoras. É neste órgão que as sementes ingeridas são moídas. Em aves que não se alimentam de sementes, o ventrículo tem uma camada muscular fina e não tem cutícula. O alimento vai passando pelo proventrículo e pelo ventrículo, fazendo ciclos que permitem a digestão do alimento (Langlois, 2003).

O intestino das aves é mais curto do que o dos mamíferos. Da mesma forma que o intestino dos mamíferos herbívoros é mais comprido do que o intestino dos mamíferos carnívoros, o intestino das aves que se alimentam de sementes é mais longo do que o das aves que se alimentam de peixe e de carne. O duodeno forma ansas intestinais, envolve o pâncreas e recebe a abertura dos ductos biliares e pancreáticos (Klasing, 1999). O jejuno e o íleo permitem a digestão com a ajuda de enzimas biliares e pancreáticas. O cólon é muito curto e abre no coprodeu na cloaca. É no coprodeu que é feita a reabsorção da água da urina e das fezes, importante para as aves que vivem em regiões áridas. As aves têm dois cecos sendo estes vestigiais em passeriformes (Sandmeier, 2018).

O pâncreas localiza-se na ansa duodenal e é composto por um lobo dorsal e ventral e um pequeno lobo esplênico que contem a maioria do tecido endócrino. O pâncreas exócrino produz as mesmas hormonas digestivas que os mamíferos (amílases, lípases e protéases) e o pâncreas endócrino produz a insulina, glucagon e somatostatina. Ao contrário dos mamíferos, a enzima pancreática dominante nas aves é o glucagon e não a insulina (Denbow, 2015).

O fígado é formado por um lobo direito grande e um lobo esquerdo mais pequeno. A bÍlis drena para o duodeno através de um ducto biliar que sai de cada lobo hepático. O ducto biliar direito contém uma vesícula biliar que nos passeriformes, psitacídeos e pombos não existe. Devido à falta de biliverdina redutase, o produto final do

metabolismo da hemoglobina no fígado é a biliverdina e não a bilirrubina como nos mamíferos. Um paciente icterico terá consequentemente biliverdinúria, que nas fezes é reconhecido através da coloração verde dos uratos (Sandmeier, 2018).

A cloaca é constituída por três estruturas: o coprodeu, urodeu e proctodeu. Existe, uma prega entre o coprodeu e o urodeu. Quando a ave está a defecar, essa prega é invertida de forma a evitar a contaminação do urodeu e protodeu. O urodeu contém as aberturas dos tratos urinário e reprodutivo. Os ureteres abrem dorsalmente no urodeu e os ductos espermáticos ventralmente ao ânus. O urodeu é separado do protodeu e do coprodeu por duas pregas distintas. O protodeu é a parte mais curta e mais distal da cloaca, recebe a entrada da bolsa de fabricius (Ilustração 1) (Denbow, 2015).

## **2. Agentes bacterianos causadores de doença gastrointestinal.**

### **i. *Escherichia coli*.**

A *Escherichia coli* ou *E.coli* é uma bactéria anaeróbia facultativa, bacilo gram negativa não esporulado. Este microrganismo tem distribuição mundial e faz parte da microflora do trato gastrointestinal dos mamíferos (Lopes *et al*, 2016). Nos canários e outros passeriformes, por não possuírem cecos funcionais, esta bactéria só está presente no trato gastrointestinal em caso de infeção (Dorrestein, 2003). Em caso de doença, pode ser observada na citologia de fezes de pacientes que se apresentam com sinais de diarreia ou não (Fotografia 19) (Dorrestein, 2009).

As secreções das aves infetadas facilitam a disseminação da bactéria. As aves são infetam-se após ter contactado com aves infetadas, ou ingerindo água e/ou ração contaminada (Lopes *et al*, 2016).

Os sinais clínicos variam desde penas eriçadas, diarreia, septicemia generalizada e severa com sinais de letargia, fraqueza, anorexia, doença respiratória, rinite, conjuntivite e morte. É necessário realizar uma cultura bacteriana das fezes ou de amostra dos órgãos afetados para obter um diagnóstico fidedigno (Jones, 2004).

Antes de qualquer tratamento com antibiótico, é necessário realizar um teste de sensibilidade aos antibióticos, de modo a determinar qual o fármaco mais adequado (Dorrestein, 2009). Pretende-se assim evitar o aparecimento de resistências, uma vez que a taxa de resistência desta bactéria é muito elevada. Giacobello e colaboradores em

2015, realizaram um estudo sobre a resistência desta bactéria a antibióticos em canários e observaram que 100% das amostras utilizadas eram resistentes à penicilina G, eritromicina, amoxicilina e cefadroxil e mais de 90% eram resistentes à associação de amoxicilina com ácido clavulânico, ampicilina, vancomicina e rifampicina.

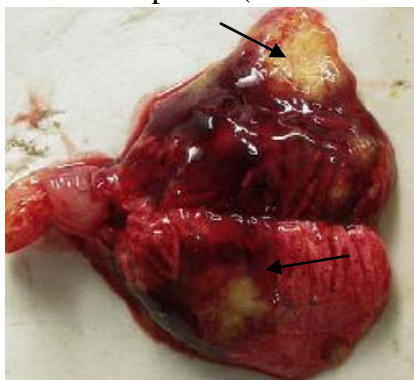
A infecção por *E.coli* é frequente como consequência de situações como a falta de higiene, dieta inadequada, infecção por outros agentes patogénicos primários ou de gaiola inadequada para o animal (Horne *et al*, 2015). O médico veterinário deverá eliminar a causa primária para que o tratamento seja eficaz e para que não haja recidivas (Dorrestein, 2009).



**Fotografia 19:** Citologia de fezes frescas de canário (à esquerda) e após coloração Diff-Quick (à direita). Fotografias cedidas gentilmente pelo CVEP.

## ii. *Salmonella typhimurium*.

A *Salmonella sp* é uma bactéria Gram-negativa, anaeróbica facultativa que pertence à família *Enterobacteriaceae* (Suphoronski *et al*, 2015). Existem mais de 2600 serovariedades de *Salmonella sp*, umas causadoras de doença em humanos, e outras responsáveis por causar doença numa grande variedade de espécies animais. Nos canários, a *Salmonella typhimurium* é a mais frequentemente isolada (Boseret *et al*, 2013). A salmonelose é uma das zoonoses com mais importância no mundo e afeta inúmeras espécies (Rahmani *et al*, 2011).



**Fotografia 20:** Zonas de necrose no pulmão de um canário (Dorrestein, 2009).

A transmissão entre aves é feita através do contacto com fezes contaminadas. Por sua vez, o Homem pode ser infetado após manipular uma ave doente, ao beber água insalubre ou ao ingerir alimentos contaminados por *Salmonella typhimurium* (Rahmani *et al*, 2011).

Os canários quando infetados tornam-se letárgicos e produzem fezes diarreicas mucoides com

excesso de uratos (Madadgar *et al*, 2009). Fatores de *stress* como a redução na quantidade de comida, más condições de manejo, falta de higiene das gaiolas, sobrelotação das gaiolas, más condições climatéricas ou a introdução de um novo individuo na gaiola, podem levar à multiplicação deste agente e causar a morte do animal (Rahmani *et al*, 2011).

Na necropsia, observam-se zonas de necrose no fígado, esófago, baço e no proventrículo, assim como hepatite, proventriculite e aumento do tamanho do baço (Refsum *et al*, 2003; Madadgar *et al*, 2009; Salehi *et al*, 2009).

A cultura microbiológica continua a ser o método de eleição para o diagnóstico de salmonelose (Sareyyüpoğlu *et al*, 2008; Clancy, 2013).

A salmonelose é difícil de tratar, tendo em conta que é necessário associar a antibioterapia a boas práticas de higiene e desinfeção das gaiolas. Para escolher o antibiótico mais adequado, deve ser realizado um teste de sensibilidade aos antibióticos (Salehi *et al*, 2009).

### **3. Agentes fúngicos causadores de doença gastrointestinal.**

#### **i. *Macrorhabdus ornithogaster*.**

O agente denominado de *Macrorhabdus ornithogaster* ou mais vulgarmente designado de Megabactéria ou ainda de levedura gástrica aviária, caracteriza-se como sendo um fungo ascomiceta, anamórfico, Gram positivo, de grande tamanho e em forma de charuto (Kheirandish & Salehi, 2011; Lanzaro *et al*, 2013). A classificação deste microrganismo gerou alguma confusão tendo sido considerada inicialmente como levedura, posteriormente foi considerado bactéria e mais tarde, concluiu-se ser uma levedura (Phalen, 2006<sup>b</sup>).

Este agente desenvolve-se em inúmeras espécies de aves sendo os canários (*Serinus canaria*), os diamantes de gould (*Erythrura gouldiae*) e os mandarins (*Taeniopygia guttata*) os passeriformes mais frequentemente afetados (Phalen, 2016).

Este agente coloniza o istmo, junção entre o proventrículo e o ventrículo das aves. Quando o número de agentes é elevado, as aves podem apresentar sinais de má digestão e úlcera do proventrículo (Lanzarot *et al*, 2013).

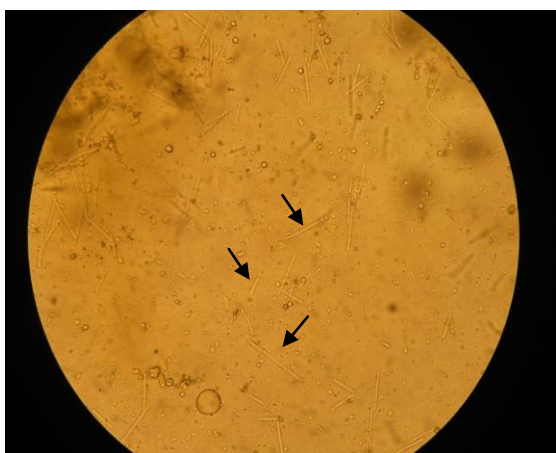Os sinais clínicos incluem perda de peso, fraqueza, polifagia, atrofia dos músculos peitorais, diarreia, inflamação do proventrículo, úlcera e hemorragia na mucosa do proventrículo (Lanzarot *et al*, 2013). É frequente a morte de canários, mesmo sem terem apresentado qualquer sinal prévio de doença (Phalen, 2016).

Nos animais vivos, é realizado um exame microscópico das fezes onde se podem observar os agentes causadores da doença (Fotografias 21 e 22). No entanto, há que ter cuidado pois as fezes das aves podem conter detritos que podem ser confundidos com megabactéria (Phalen, 2006). A coloração de gram também é utilizada para confirmar o diagnóstico. Em caso de dúvida, pode-se recorrer a dois outros métodos de diagnóstico laboratorial: o “*Calcofluor white stain - CFW*” ou o PCR. Na necrópsia pode observar-se o proventrículo dilatado, ulcerado, com a parede espessada e presença de muco (Lanzarot *et al*, 2013).

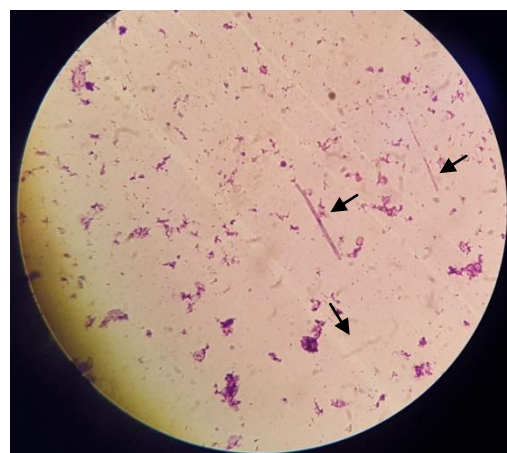
É importante referir que as aves infetadas nem sempre excretam o agente nas fezes. Assim sendo, se no esfregaço de fezes não se observar o agente, não significa que não existe infeção por megabactéria (Phalen, 2016).

O tratamento mais eficaz contra esta levedura passa pela administração de um fármaco antifúngico, a anfotericina B, na dose de 100 mg/kg, PO, BID, durante um mês. Existe uma fórmula que pode ser diluída em água mas este tratamento não tem a mesma taxa de eficácia (Phalen, 2014). Está descrita a dose de 25 mg/kg, PO, BID, durante 14 dias como sendo eficaz no tratamento desta infeção (Phalen, 2014; Phalen, 2016).

Keirandish e Salehi (2011), referem que o tratamento com nistatina e ketoconazol é o mais eficaz nos canários. Estes autores referem também a eficácia da administração de vinagre na água na resolução deste problema nas aves.



**Fotografia 21:** Citologia de fezes de canário observada ao microscópio. Pode-se observar estruturas transparentes, em bastonete. Fotografia cedida gentilmente pelo CVEP.



**Fotografia 22:** A mesma citologia com coloração Diff-Quick, observada ao microscópio. Observam-se as megabactérias coradas de roxo. Fotografia cedida gentilmente pelo CVEP.

## ii. *Candida albicans*.

A *Candida albicans* é um fungo unicelular, que se reproduz por divisão binária, que faz parte da flora normal do trato gastrointestinal das aves. É considerado um agente oportunista (Velasco, 2000). Este agente é isolado com maior frequência em casos de doença do trato digestivo de origem fúngica (Kubiak, 2016).

A candidíase é uma doença das aves de gaiola domésticas (como é o caso do canário), mas existem também casos de candidíase descritos em aves silvestres. A doença desenvolve-se maioritariamente em aves jovens com hipomotilidade (dificuldade no esvaziamento do papo), atraso no crescimento, disfagia, letargia e diminuição do apetite (Kubiak, 2016). As aves adultas desenvolvem candidíase quando se apresentam debilitadas, imunodeprimidas, ou quando a flora microbiana dos intestinos é alterada (ex: pelo uso de antibióticos que alteram o equilíbrio da microflora intestinal) (Maruchella *et al*, 2011).

As aves com candidíase podem desenvolver disfagia, anorexia, diarreia com alimento por digerir nas fezes. Durante o exame físico ou o exame endoscópico, lesões sob a forma de placas podem ser observadas na cavidade oral ou na faringe. Estas placas quando localizadas apenas no esófago ou no papo, podem ser confundidas com lesões causadas por *Trichomonas spp*, *Capillaria spp* ou infeções bacterianas (Nouri & Kamyabi, 2010).

O diagnóstico passa pela realização de uma citologia de conteúdo do papo (com o auxílio de uma zaragatoa) ou citologia de fezes. Se forem observados fungos ovais em *budding*, suspeita-se de infeção por *Candida spp*. Para identificar o agente, realiza-se cultura fúngica. No entanto, nem sempre a presença de *Candida spp* é indicadora de doença nas aves. Uma ave pode ser portadora do fungo e eliminá-lo sem apresentar sinais clínicos. A interpretação dos resultados da cultura fúngica tem de ser feita de acordo com os sinais clínicos que o paciente apresenta em consulta (Kubiak, 2016).

Vários tratamentos são descritos na bibliografia. A administração de nistatina (100000 a 300000 UI/kg, PO, BID) é usada com frequência por não ser absorvida no trato gastrointestinal, não apresentando toxicidade para o paciente. Apesar disso, este fármaco nem sempre é a melhor solução para os tutores, pois o volume a ser administrado é grande e os tutores nem sempre se sentem competentes para fazer a administração aos seus animais. Frequentemente, as aves apresentam-se desidratadas e debilitadas à consulta, sendo necessário o internamento com terapia de suporte

associado ao tratamento. O fluconazol (2-10 mg/kg, PO, a cada 24-48h) é uma alternativa eficaz caso o agente seja resistente a nistatina. Porém, o potencial de toxicidade é maior. Estudos revelaram alta resistência ao itraconazol, que consequentemente deixou de ser usado (Brandão & Beaufrère, 2013; Kubiak, 2016).

#### **4. Agentes virais causadores de doença gastrointestinal.**

##### **i. *Circovírus.***

Os *Circovirus* são vírus DNA que não possuem envelope, e são os vírus mais pequenos dos conhecidos. O género *Circovirus* pertence a família *Circoviridae*. Existem várias espécies de *circovirus* atualmente conhecidos: o vírus da anemia das galinhas (CAV ou “chicken anemia vírus”), o circovírus dos suínos de tipo 1 e 2 (“PCV” ou “Porcine circovirus”), o vírus da doença do bico e das penas dos psitacídeos (“BFDV” ou “Beak and feather disease vírus”), o circovírus dos columbiformes (CoCV ou “columbid circovirus”), o circovírus dos canários (CaCV ou “canary circovirus”) e o circovírus dos gansos (GCV ou “goose circovirus) entre outros (Woods & Latimer, 2003).

O agente é transmitido por transmissão horizontal (contacto entre as aves) ou por transmissão vertical (da progenitora para as crias) (Hakimuddin *et al*, 2016).

As aves adultas infetadas por este agente podem apresentar à consulta sinais como apatia, anorexia, letargia e alteração das penas (Sheykhi *et al*, 2018). Nas aves recém-nascidas, pode observar-se dilatação da cavidade abdominal, congestão da vesícula biliar e presença de líquido amarelado nos sacos aéreos, sendo conhecido por “black spot disease”, estes casos culminam com a morte do animal (Circella *et al*, 2014; Sheykhi *et al*, 2018).

Esta doença tem elevada mortalidade e morbilidade e ainda não existe tratamento eficaz para combater este agente (Shivaprasad *et al*, 2004).

Na necrópsia observam-se lesões necróticas no fígado e no exame histopatológico observam-se corpos de inclusão nas células linfóides do baço ou nos macrófagos (Shivaprasad *et al*, 2004).

O diagnóstico é baseado no reconhecimento de corpos de inclusão em cortes histopatológicos na bolsa de Fabricius, ou no reconhecimento de partículas virais observadas ao microscópio eletrónico (Shivaprasad *et al*, 2004; Phalen<sup>a</sup>, 2006).

Como não existe tratamento eficaz, deve-se controlar a disseminação do vírus com uma atenção redobrada na higiene das gaiolas e poleiros, isolar as aves afetadas e colocar os animais recentemente adquiridos em quarentena, antes da introdução no bando (Hakimuddin *et al*, 2016).

## **ii. *Poliomavirus* aviário ou APV.**

O *Polyomavirus* afeta uma grande variedade de mamíferos nomeadamente bovinos, equinos, leporídeos, roedores e primatas, mas também afeta aves (designado de *Poliomavirus* aviário ou APV), assim como o Homem. Entre as aves, os periquitos (*Melopsittacus undulatus*), canários (*Serinus canaria*), gansos (existem muitas espécies diferentes), gralhas de nuca cinzenta (*Corvus monédula*), dom-fafe (*yrrhula pyrrhula griseiventris*), os *Cracticus torquatus* ou “Grey butcherbird” e os diamante de gould (*Erythrura gouldiae*) são algumas das espécies afetadas (Halami *et al*, 2010; Circella *et al*, 2017).

As aves mais atingidas por este vírus são as jovens ou recém-nascidas mas as aves adultas também podem apresentar sinais clínicos. As aves adultas são frequentemente portadoras do vírus mas de forma assintomática. A transmissão é feita através da urina e das fezes (Greenacre & Gerhardt, 2017).

O paciente pode mostrar sinais como anorexia, letargia, diarreia, perda de peso, penas eriçadas, ocasionalmente sinais respiratórios, neurológicos e perda de penas. A mortalidade e morbidade são elevadas (Halami *et al*, 2010).

Em necrópsia é frequente observar hepatomegalia e esplenomegalia, lesões inflamatórias no rim, fígado e baço, e uma ligeira congestão pulmonar (Halami *et al*, 2010).

O PCR é o método de diagnóstico mais utilizado para confirmar a presença do vírus (Greenacre & Gerhardt, 2017).

Como prevenção pode ser utilizada a vacina (Psittimune® APV) no entanto, a mesma não se encontra disponível em Portugal. Esta pode ser administrada a papagaios e pintassilgos, não estando descrita a sua eficácia em canários. A primeira dose é administrada aos 35 dias de vida e é repetida duas a três semanas após a primeira administração. Tem que ser feito um reforço anualmente (Heatley *et al*, 2018).



## 5. Agentes parasitários causadores de doença gastrointestinal.

### i. *Ataxoplasma serini*.

O *Ataxoplasma serini* é um protozoário da ordem Coccidea, muito comum em bandos de canários, sendo chamada de “*big liver disease*”. Todas as faixas etárias são afetadas, no entanto, os animais jovens entre os dois e nove meses, são os mais afetados (Soto Piñeiro, 2009).

O ciclo de vida deste parasita é semelhante ao ciclo dos parasitas da família *Eimeriidae* mas existem algumas diferenças. Este começa pela ingestão oral dos oocistos pelo hospedeiro definitivo. Os esporozoítos libertam-se no intestino e penetram na parede do mesmo. Após a penetração na parede do intestino, estes propagam-se nos macrófagos, linfócitos, pulmão, fígado, baço, pâncreas, pericárdio e epitélio intestinal. Desenvolvem-se várias esquizogonias nesses órgãos e produzem-se os merozoítos. Estes migram de volta para a mucosa do intestino onde ocorre a gametogonia com a formação dos oocistos. Os oocistos são excretados para o meio ambiente com as fezes (Campos *et al*, 2017).

Os animais parasitados apresentam sinais de anorexia, fraqueza, dispneia, diarreia e hepatomegalia visível através da parede abdominal (Sánchez-Cordón *et al*, 2011). Por vezes os animais podem apresentar alguns sinais neurológicos mas é muito raro. A taxa de mortalidade é bastante alta podendo atingir 80% (Dorrestein, 2009; Campos *et al*, 2017).

É muito difícil obter um diagnóstico *ante-mortem* porque poucos oocistos são libertados nas fezes. No exame de flutuação, observam-se poucos oocistos com dois esporocistos, e cada esporocisto contem quatro esporozoítos. A distinção entre os oocistos de *Isoospora canaria* e *Ataxoplasma serini* é muito difícil. Alguns dos critérios de distinção entre um e outro são o comprimento, forma, e a largura do oocisto e dos esporocistos (Greiner, 2009).

Para confirmar o diagnóstico é necessário observar oocistos nas fezes e merozoítos nos monócitos. Para tal, é necessário realizar um esfregaço do *buffy coat* de modo a obter uma amostra com um número favorável de monócitos (Greiner, 2009).

O PCR pode também ser utilizado para o diagnóstico de ataxoplasmose nas aves (Mohr *et al*, 2017).

Na necrópsia, pode-se observar esplenomegalia, hepatomegalia e ansas intestinais dilatadas (Soto Piñeiro, 2009). No exame histopatológico, aparecem corpos de inclusão dentro do citoplasma de células mononucleadas do baço, fígado e intestino (Quiroga *et al*, 2000).

Vários fármacos podem ser utilizados no tratamento da atoxoplasmose mas nenhum elimina o parasita, apenas reduzindo a expulsão de oocistos para o meio ambiente. A sulfacloropirazina é o fármaco de eleição. A administração é feita através da água de bebida: na concentração de 1000mg/L e administra-se essa água ao paciente durante 5 dias consecutivos. Após três dias de descanso, administra-se de novo a mesma preparação durante mais 5 dias. Repete-se este ciclo quatro vezes. Uma alternativa à sulfacloropirazina é a sulfacloropiridazina. Deste último, coloca-se 300 mg/L de água e procede-se da mesma forma que para a sulfacloropirazina. O toltrazuril também está descrito como sendo eficaz no tratamento da atoxoplasmose (Norton *et al*, 2012).

Para evitar o desenvolvimento deste agente, não se deve de colocar demasiadas aves na mesma gaiola, tem que haver boas práticas de higiene e a dieta tem que ser adequada. Aves que foram adquiridas recentemente têm que ser colocadas em quarentena e examinadas antes de serem introduzidas no bando. Em bandos que desenvolvem a doença de forma recorrente, é do interesse do criador em fazer um tratamento para as coccídeas antes da época de reprodução. Sendo uma infecção auto-limitante é necessário uma particular atenção à higiene ambiental (Dorrestein, 2009).

## ii. *Isospora sp.*

A coccidiose causada por *Isospora sp* é a doença parasitária mais comum em aves. Esta afeta os passeriformes, psitacídeos e piciformes (ex: pica-pau) (Almeida *et al*, 2015). Existem duas espécies que parasitam o canário: *Isospora serini* e *Isospora canaria*. O ciclo de vida da *Isospora canaria*. ocorre em todo o intestino, enquanto que o *Isospora serini* passa a fase assexuada nos fagócitos do fígado, baço e pulmões, e a fase sexuada no intestino (Şaki & Özer, 2012).

Os canários que desenvolvem esta doença apresentam diarreia, perda de peso, inapetência, emaciação, ansas intestinais dilatadas e em casos extremos, morte (Yang *et al*, 2017). Podem existir sinais respiratórios em canários parasitados por *Isospora serini* por este parasitar também os pulmões (De Freitas *et al*, 2003). Os animais podem ser

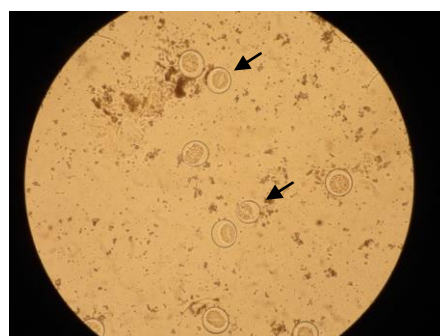
assintomáticos mas estarem a excretar oocistos para o meio ambiente contribuindo para a disseminação da doença (Fotografia 23) (Dorrestein, 2009).

O diagnóstico é feito por flutuação e por citologia de fezes frescas observadas ao microscópio para pesquisa de oocistos (Page & Haddad, 1995).

O tratamento consiste na administração de coccidiostáticos sendo a resposta ao tratamento melhor que nos casos de infecção por *Atoxoplasma serini*. Está descrito o uso de amprolium na dose de 50-100 mg/L de água durante cinco a sete dias ou de sulfacorpirazina na dose de 300 mg/L de água, cinco dias consecutivos por semana, durante duas a três semanas (Dorrestein, 2009).

Os métodos de prevenção são os mesmos que os enunciados para o parasita *Atoxoplasma serini*.

**Fotografia 23:** Citologia de fezes frescas de canário com oocistos de *Isopora* sp. observados ao microscópio. Fotografia cedida gentilmente pelo CVEP.



### iii. *Trichomonas gallinae*.

A tricomonose é uma doença causada pelo *Trichomonas gallinae*, um protozoário flagelado, que afeta o trato gastrointestinal superior (Park, 2011).

Este é um parasita que pode parasitar várias espécies de aves. Apesar de serem os pombos os hospedeiros preferenciais deste parasita e os responsáveis pela sua distribuição mundial, foram descritos casos noutras espécies incluindo psitacídeos, columbiformes e passeriformes como é o caso do canário (Amin *et al*, 2014).

As aves podem-se infectar após o contacto com uma ave parasitada, após a ingestão de água ou alimento contaminado com parasitas ou quando os progenitores alimentam as crias (Zadravec *et al*, 2017).

Os pacientes podem apresentar perda de apetite, vómitos, penas eriçadas, diarreia, disfagia, dispneia, perda de peso, incapacidade de se manter de pé e o papo flácido, ao pendulo. Pode haver também acumulação de material fibrinoso esbranquiçado ou de um fluido esverdeado no papo e na cavidade oral (Amin *et al*, 2014).

O diagnóstico obtém-se após a realização de esfregaço de conteúdo do papo ou de lesões observadas para pesquisa microscópica e de cultura microbiológica das lesões para identificação do agente (Zadravec *et al*, 2017). O diagnóstico através de exames histopatológicos pode ser difícil, porque para detetar os protozoários, é necessário proceder a colheita de tecido com no máximo 24 horas após morte do animal. Estes protozoários são difíceis de se observar nestes cortes devido à necrose avançada em que se encontram os tecidos, por essa razão será mais provável serem observados, nas margens da inflamação (zonas de menor grau de necrose) (Neimanis *et al*, 2010).

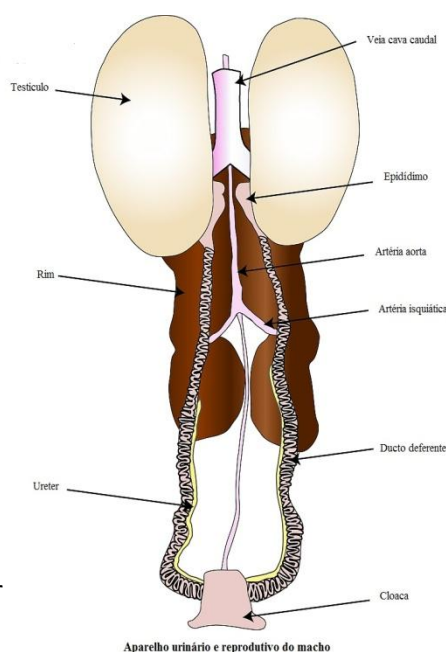
O tratamento inclui a utilização de fármacos como ronidazol (400 mg/L de água, durante 5-7 dias), carnidazol (20-30 mg/kg, PO, SID, durante 5 dias), dimetridazol (250 mg/L de água durante 4-6 dias) e metronidazol (200 mg/L de água, durante 7 dias) (Carpenter, 2013; Amin *et al*, 2014). No caso descrito por Zadravec e colaboradores (2017), os canários foram tratados com a dose descrita anteriormente de metronidazol mas passado um mês, os sinais clínicos voltaram a aparecer. No segundo tratamento usou-se metronidazol na dose de 20 mg/Kg, PO, SID, durante 5 dias. Os sinais clínicos desapareceram após três dias de tratamento e não ocorreram mais recidivas.

#### d) Ginecologia.

##### 1. Anatomia e constituição do sistema reprodutor dos canários.

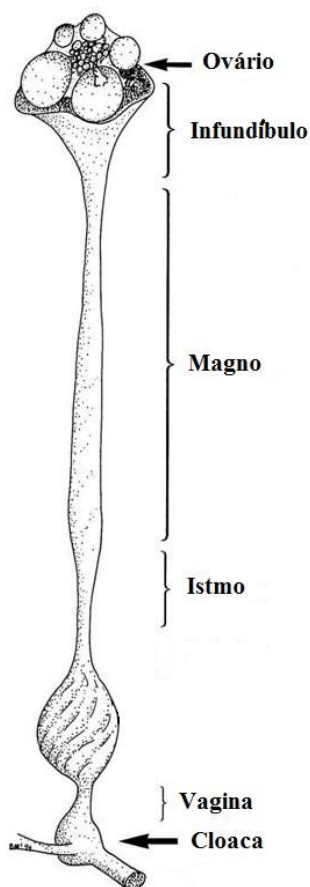
Contrariamente aos mamíferos, as gonadas masculinas encontram-se no seu local de origem, ao lado da glândula adrenal e do rim (Pollock & Orosz, 2002). Os dois testículos estão suspensos pelo mesórquio na cavidade celômica (Crosta *et al*, 2003). O tamanho dos testículos aumenta quando as aves se encontram em época reprodutiva, o que não deve ser confundido com uma condição patológica (Crosta *et al*, 2003).

**Ilustração 2:** Ilustração representativa do sistema reprodutor do macho. Adaptado do site <http://www.poultryhub.org>



O epididimo está situado na face dorsomedial do testículo, este é mais pequeno comparando com os mamíferos e não está dividido em cabeça corpo e cauda (Echols, 2002).

O ducto deferente termina numa estrutura chamada de glomérulo seminal (local de armazenamento de espermatozoides), que é bem desenvolvido nos passeriformes. O



mesmo abre-se no urodeo (local onde se abrem os ureteres e os ductos deferentes (Ilustração 2) (Crosta *et al*, 2003).

Durante a cópula, a inseminação é alcançada quando as cloacas do macho e da fêmea são pressionados uma contra a outra. Depois da cópula, os espermatozoides são armazenados nas pregas da mucosa do trato genital da fêmea (Crosta *et al*, 2003).

Nas fêmeas, apenas o lado esquerdo do trato reprodutor está completamente desenvolvido e funcional (Pollock & Orosz, 2002).

O ovário fica ao lado da glândula adrenal e do rim tal como o testículo nos machos e está suspenso na cavidade celômica pelo mesovário. É pelo mesovário que este recebe o sangue proveniente da artéria ovárica. (Echols, 2002). Durante a época de acasalamento, a superfície do ovário fica coberta de vários folículos que vão aumentando de tamanho (Pollock & Orosz, 2002).

**Ilustração 3:** Ilustração representativa do sistema reprodutor da fêmea. Adaptado de <http://www.poultryhub.org>

O ócito é libertado durante a ovulação e é captado pelo infundíbulo. No infundíbulo ocorre a fecundação e a formação das calazas. Durante o seu trajeto no trato genital feminino, o ócito passa pelo magno onde é produzida a albumina espessa que representa cerca de cinquenta por cento da clara; pelo istmo onde são produzidas as membranas da casca do ovo, pelo útero onde é formada a casca do ovo e finalmente pela vagina, local onde o ovo passa após ter a casca completamente formada, antes de continuar para a cloaca (Ilustração 3) (Jenkins, 2000).

## 2. Alterações não infecciosas no aparelho reprodutor.

### i. Distocia.

A distocia identifica-se como sendo uma patologia em que o paciente não consegue expelir o ovo. A permanência deste no oviduto dá origem a uma obstrução da cloaca e em alguns casos ao prolapso da mesma (Stout, 2016).

Existem vários fatores que contribuem para o desenvolvimento desta patologia entre elas malnutrição, *stress*, obesidade, miopatias, falta de exercício, doença sistémica, ovos malformados e deficiências em cálcio. Os casos de distócia são frequentes em caturras, agapornis e canários mas podem ocorrer em qualquer espécie de ave (Stout, 2016).

As aves que são diagnosticadas com distócia, apresentam frequentemente sinais de apatia, distensão abdominal, “*tail wagging*”, incapacidade em se equilibrar no poleiro, dispneia. Em casos mais graves, pode levar à morte do animal (Rosen, 2012).

Nos casos de distócia em aves, o diagnóstico pode ser feito recorrendo à palpação da cavidade abdominal, o que não dispensa o diagnóstico imagiológico que permite revelar de modo preciso a localização do ovo (Hadley, 2010).

Para favorecer a ovopostura, o paciente deve ser colocado num ambiente quente (entre 29,4 e 32,2°C), húmido (85% de humidade) e escuro, e deve ser administrado vitamina D (para aumentar a absorção de cálcio no intestino) e gluconato de cálcio (5-10 mg/Kg, IM, BID), para ocorrer a ovopostura. Caso essa não ocorra, deve-se administrar oxitocina (0.01-1 mg/kg) numa tentativa de provocar a expulsão do ovo (Bennett, 2002; Antinoff, 2011; Carpenter, 2013). Nos casos em que este tratamento não resulta, ou quando o paciente se apresenta no consultório muito dispneico, a implosão cirúrgica do ovo é a única solução. Para tal, coloca-se o paciente sob anestesia geral e introduz-se uma agulha de grande calibre no ovo, através da cloaca (Ilustração 27) (Petritz, 2014). Após a remoção do conteúdo do ovo, os pedaços da casca são naturalmente expelidos após 48 horas, o que não impede que esses possam ser cirurgicamente retirados (Morrisey, 2010). Para reduzir o risco de salpingite, deve ser administrado um antibiótico de largo espectro e um analgésico após o procedimento (Petritz, 2014).

## ii. Prolapso de cloaca.

O prolapso da cloaca envolve com frequência a cloaca, o trato reprodutor, o trato gastrointestinal e por vezes o ureter (Fotografia 24). Nos machos, o prolapso da cloaca pode dever-se a neoplasias, papilomas, inflamação da cloaca, enterite e diarreia. Nas fêmeas pode ser resultado de distócias, ovopostura crónica, má nutrição, perda de tónus uterino, neoplasia e inflamação da cloaca ou do oviduto. Nestes casos os pacientes apresentam de modo evidente a protusão dos tecidos (Bowles, 2006).

É muito importante agir com rapidez para evitar a necrose dos tecidos. Numa primeira fase, o médico veterinário determina quais os tecidos afetados pelo prolapso da cloaca e a sua viabilidade, verifica se existe algum ovo no trato reprodutivo e se esta presente alguma situação de distócia associada (Fronefield, 2018).

Sob anestesia geral, o tecido prolapsado tem que ser limpo e caso haja ocorrência de edema, este pode ser reduzido colocando soro glucosado por via tópica. Após os tecidos estarem limpos e com tamanho normal, estes podem ser recolocados com cuidado no seu local anatómico, recorrendo à ajuda de cotonetes humedecidos (Echols, 2012).

Para prevenir que os tecidos voltem a prolapsar, coloca-se uma sutura de cada lado da abertura da cloaca para reduzir a sua abertura. A abertura da cloaca deve no entanto continuar a apresentar um tamanho suficiente para que a ave possa urinar e defecar. Em último caso, se houver recidivas, deve-se proceder a cloacopexia. Se o tecido não estiver viável, é necessário colocar o paciente a antibiótico de largo espectro e estabiliza-lo. Após o paciente estar estável, o tecido necrótico deve ser removido cirurgicamente (Fronefield, 2018).



**Fotografia 24:** Prolapso de cloaca numa caturra. Fotografia cedida gentilmente pelo CVEP.

### **iii. Postura abdominal.**

A peritonite provocada pela gema do ovo é uma patologia que resulta da exposição da cavidade celômica à gema de ovo. Diversos fatores (como o *stress*, trauma, peristaltismo alterado do oviduto, salpingite, impactação do oviduto, algum tipo de neoplasia e hiperplasia quística do oviduto) contribuem para o desenvolvimento desta patologia (Powers, 2015).

Os sinais clínicos dependem da duração da peritonite bem como da tipologia da mesma, isto é, caso se trate duma peritonite séptica ou estéril. Aves com peritonite séptica ou com peritonite avançada apresentam-se mais debilitadas. Os indivíduos que são trazidos à consulta apresentam frequentemente sinais de peritonite avançada ou séptica apresentando de apatia, ascite e dispneia secundária a ascite (Stout, 2016). Letargia, inapetência, anorexia e perda de peso podem também ser observados nos pacientes (Antinoff, 2011).

O diagnóstico é baseado na história clínica, no exame físico, e na citologia do líquido ascítico do paciente. No entanto, nem sempre a quantidade de líquido ascítico é significativa. Quando existe ascite, a ecografia é muito útil para identificar massas anormais, a presença de ovo e de material da gema. (Rivera, 2005). Na citologia pode-se observar material da gema, células de gordura, células inflamatórias e bactérias (nem sempre presentes) (Kolb, 2016).

Estes pacientes têm que ser estabilizados administrando tratamento de suporte (fluidoterapia e alimentação forçada), analgesia se necessário, e o líquido ascítico deve ser retirado da cavidade celômica para tratar a dispneia secundária. Durante o procedimento a atenção deve ser redobrada para não perfurar órgãos da cavidade celômica e os sacos aéreos (Stout, 2016).

Se estiverem presentes bactérias na citologia do líquido ascítico, é necessário iniciar o tratamento com antibiótico de largo espectro e fazer cultura microbiológica para escolher o antibiótico mais adequado (Kolb, 2016).

### **iv. Ovopostura crónica.**

A ovopostura crónica é diagnosticada quando uma fêmea põe vários ovos sem a presença de um macho ou estando fora da época reprodutiva. Este fenómeno pode



acontecer em qualquer espécie de ave, sendo no entanto mais comum em agapornis, caturras e em passeriformes tais como os canários (Rosen, 2012).

Uma história clínica detalhada, com as condições de manejo, dieta e interações sociais, um exame físico completo, com hemograma, cálcio ionizado, e radiografia, são importantes para obter o diagnóstico exato. Dependendo da condição em que se encontra o paciente, pode ser necessário um tratamento farmacológico, nutricional, ou ainda alterar as condições de manejo (Lightfoot, 2001).

As horas de exposição à luz devem ser reduzidas (não pode ultrapassar as oito horas diárias), e os ninhos devem ser retirados da gaiola até que o comportamento de ovopostura cesse. Caso o paciente viva com um companheiro, este deve ser retirado da gaiola (Antinoff, 2003).

A dieta deve ser reajustada, reduzindo-se o teor de gordura e os açúcares (diminuindo ou retirando a fruta da dieta), condição essencial para que o tratamento farmacológico tenha resultados satisfatórios (LaBonde, 2006).

Os fármacos utilizados na resolução deste problema são o acetato de leuprolide (100-700µg/Kg, a cada 2-4 semanas); gonadotrofina coriônica humana ou hCG (500-1000 UI/Kg a cada 2-4 semanas); e acetato de medroxyprogesterona (5-25mg/kg a cada 6 semanas) podendo este último levar a diabetes, obesidade e hepatopatias (Lightfoot, 2001).

Estudos estão a ser desenvolvidos no sentido de comprovar a utilidade do uso da deslorelina, um análogo sintético da GnRH para ajudar a tratar esta patologia, inibindo a fertilidade dos machos temporariamente. Este fármaco revelou-se útil em caturras (Summa, 2017).

## **e) Ortopedia.**

### **1. Anatomia e constituição do sistema músculoesquelético do canário.**

Os ossos têm duas funções: providenciam suporte aos músculos e são uma reserva de cálcio e de fósforo. Ao contrário dos ossos dos mamíferos, os ossos das aves são leves e fortes. Alguns são pneumáticos tais como o crânio, as vértebras, a pélvis, o esterno, as costelas e o úmero. O aporte sanguíneo provém do perióstio, da medula espinal, e dos vasos metafisários e epifisários, sendo o perióstio a principal fonte de sangue no osso. Se esta fonte for interrompida como resultado de uma fratura ou de

algum tipo de trauma, a cura pode demorar mais tempo do que o normal (Carrasco *et al*, 2017).

As aves têm entre 11 a 24 vértebras cervicais, o que lhes permite uma maior flexibilidade do pescoço. A maior parte das vértebras torácicas estão fundidas formando o notário. As vértebras torácicas caudais e lombares também estão fundidas, formando o sinsacro. As 6 últimas vértebras coccígeas estão fundidas formando o pigostilo que suporta as penas da cauda (Girling, 2013).

O tórax das aves é formado pelo notário, costelas e esterno, sendo que as costelas estão unidas pelos processos uncinados. O osso pélvico das aves não está completamente fundido como nos mamíferos. O ísquio e o púbis não estão fundidos, permitindo a ovopostura. O osso pélvico funde-se com o sinsacro para estabilizar o tronco durante o voo. O sinsacro e o ílio criam a fossa renal onde estão alojados e protegidos os rins, nervos e vasos sanguíneos (Girling, 2013).

As asas são compostas pelo úmero, o rádio e a ulna, o osso carpal ulnar e carpal radial, o carpo-metacarpo, e os três dígitos, enquanto os membros pélvicos são compostos pelo fémur, o tibiotarso, a fíbula, o tarsometatarso, e as falanges dos quatro dígitos. O dígito I tem duas falanges enquanto os dígitos II a IV têm três, quatro e cinco falanges respectivamente (McFadden, 2016).

A conformação dos dígitos dos membros posteriores depende da locomoção e dos hábitos alimentares da ave. Os canários são anisodáctilos, ou seja, têm o dedo I a orientado caudalmente e os dedos II, III e IV orientados cranialmente. Algumas aves são zigodáctilas, com os dedos I e IV orientados caudalmente e os dedos II e III cranialmente (Sandmeier, 2018).

## **2. Fraturas nos membros pélvicos do canário.**

Este tipo de fratura é a mais comum em aves de gaiola. Representam cerca de 95% das fraturas observadas em canários. As causas das fraturas são variadas, sendo as mais frequentes aquelas que derivam de algum tipo de trauma. O *stress*, a má-nutrição e um elevado número de indivíduos na mesma gaiola, são fatores predisponentes à ocorrência de fraturas. Considerando que os ossos das aves são leves e finos, e não são cobertos por muito tecido muscular, quando ocorre alguma fratura, o osso fragmenta-se frequentemente (Eshar & Briscoe, 2009).

Nas aves pequenas, é suficiente colocar o membro fraturado em flexão e estabilizá-lo com várias camadas de fita adesiva, permitindo assim que o osso volte a ossificar e reduz a dor. As fitas são colocadas paralelamente ao membro. Este “penso” deve ser removido regularmente e o médico veterinário deve avaliar a evolução da reparação da fratura. A remoção das penas do local facilita este processo (Antinoff, 2012).

Esta técnica pode ser utilizada em aves pequenas em que a fratura não pode ser resolvida por fixador externo, bem como em aves em que a anestesia representa um risco (devido ao tamanho da ave ou a hipovolémia resultante de alguma hemorragia). Não requer anestesia, não requer muito tempo nem muito material, sendo uma técnica pouco dispendiosa (De Matos & Morrisey, 2005).

A ave deve ser colocada numa gaiola sem poleiros, com o chão liso, para não se correr o risco do paciente prender o membro (De Matos & Morrisey, 2005; Eshar & Briscoe, 2009).

Os mesmos autores referem que é necessário administrar antibiótico para evitar o desenvolvimento de infeção.

No CVEP, após estabilizar a fratura com as fitas adesivas, era instituída uma terapêutica composta por tramadol (5mg/Kg, PO, BID) para reduzir a dor do paciente, meloxicam (0,1-0,2mg/kg, PO, SID) para controlar a inflamação e enrofloxacina (5-10mg/kg, PO, TID) para controlar a infeção em casos com lesões cutâneas e/ou fraturas expostas.

### **3. Constrição do membro posterior.**

A constrição dos membros posteriores pode ter varias etiologias tais como a anilha que se torna demasiada pequena, fibras têxteis, colarete dérmico, acumulação de detritos ou até mesmo trauma que cause tumefação do membro (Splittgerber & Clarke, 2006). Quando algo provoca constrição do membro, ocorre tumefação e necrose vascular, distalmente ao local da constrição (Worell, 2013).

Inicialmente o paciente pode apenas claudicar com dor ou bicar a pata. No entanto se o problema não for detetado atempadamente, pode haver perda do membro por necrose (Worell, 2013).

Se o problema for detetado numa fase inicial, basta remover a causa, fazer um penso e administrar um AINE (por exemplo o meloxicam) e um antibiótico de modo a

reduzir a inflamação no local e evitar o desenvolvimento de alguma infecção (Ilustrações 28 e 29) (Schmidt & Lightfoot, 2006).

Nos casos que a anilha está muito apertada, após a sua remoção pode haver exposição do osso ou fratura do membro. Em casos mais avançados em que ocorre necrose do membro, é necessário proceder à sua amputação. Por vezes, a anilha é o que segura a parte distal do membro posterior à parte proximal e quando esta é retirada, a pata separa-se de imediato da perna (Worell, 2013).



**Fotografia 25:** Canário com constrição de anilha, antes de remover a mesma (à esquerda) e membro posterior esquerdo do mesmo canário após a remoção da anilha (à direita). Observa-se tumefação do membro e exposição dos tecidos subjacentes. Fotografias cedidas gentilmente pelo CVEP.

## f) Doenças nutricionais.

### 1. Hipovitaminose A.

A vitamina A é necessária para a formação normal das membranas mucosas e epitélios, visão, desenvolvimento dos vasos sanguíneos, produção das hormonas provenientes da glândula adrenal e para a formação dos pigmentos vermelho e amarelo das penas das aves, em suma para o crescimento normal da ave (Macwhirter, 2006).

A vitamina A é formada no fígado através da conversão dos beta-carotenos (provenientes da fruta e dos vegetais) ou do retinol (proveniente do fígado e óleo de peixe) (Macwhirter, 2006).

A hipovitaminose A resulta na queratinização dos tecidos epiteliais, causando metaplasia das membranas mucosas da orofaringe. Esta doença nutricional resulta das dietas compostas unicamente por sementes, visto que estas não têm os nutrientes necessários para o bom funcionamento do organismo das aves (Redrobe, 2004).

Os sinais clínicos da hipovitaminose A são muito variados. Os pacientes podem apresentar-se na consulta com pústulas esbranquiçadas na cavidade oral, esófago, papo

e cavidade nasal; com nódulos caseosos por baixo das pálpebras; com material caseoso que bloqueia as glândulas salivares, o seio infra-orbitário (lesão mais frequente nas galinhas) ou siringe. Podem também apresentar poliúria/polidipsia e gota associada a danos nos ureteres; diminuição da produção de sémen nos machos e da ovopostura nas fêmeas; hiperqueratose da face plantar da pata que predispõe a pododermatite; a coloração das penas mais baça; xerofthalmia em consequência de dano nas glândulas lacrimais e por fim, a resposta imunitária afetada, aumentando a predisposição para o desenvolvimento de doenças (Macwhirter, 2006).

O diagnóstico é feito com base na história progressa e nos sinais clínicos. É muito comum haver doença respiratória fúngica ou bacteriana secundária à hipovitaminose A. Para resolver o problema, a dieta deve ser corrigida e administrada vitamina A parenteral e caso haja alguma doença secundária, deve ser implementado o tratamento adequado (Greenacre, 2017).

## **2. Hipocalcemia.**

O cálcio é essencial para a formação da casca dos ovos, para os ossos, para a coagulação sanguínea e para a função normal dos nervos e dos músculos (Ryan, 1985). A sua absorção no intestino e deposição no osso é regulada pela vitamina D<sub>3</sub>. Por essa razão é importante que a ave tenha acesso a um local com exposição solar para que haja síntese suficiente de vitamina D (Stanford, 2006).

As sementes que são fornecidas às aves são compostas por baixos teores de cálcio, baixos teores ou ausência de vitamina D, altos teores de fósforo e excesso de gordura. Os elevados teores em fosforo e gordura reduzem a absorção do cálcio pela formação de complexos no intestino (De Matos, 2008).

A deficiência de cálcio pode ter várias consequências. As fêmeas que têm hipocalcemia e que são reprodutivamente ativas, produzem frequentemente ovos com a casca muito fina e/ou fazem retenção do ovo. Aves com hipocalcemia podem ainda apresentar deficiência na mineralização dos ossos, osteomalácia com fraturas patológicas, deformações ósseas, e sintomas neurológicos que variam desde ataxia a convulsões (frequente nos papagaios cinzentos africanos) (Júnior & Pita, 2013).

O diagnóstico baseia-se na história progressa, nos sinais clínicos, radiografia, e análises bioquímicas. A radiografia torna-se útil no diagnóstico pois através desta, pode-

se observar ossos com deficiente mineralização, deformações e fraturas patológicas (De Matos, 2008).

O tratamento dos casos agudos consiste na administração de gluconato de cálcio (5-10 mg/kg, IM ou IV) e tratamento de suporte. O paciente deve ser manipulado de forma cuidadosa e deve de ser mantido numa gaiola mais pequena de modo a evitar o desenvolvimento de fraturas patológicas. A dieta também deve ser ajustada para que o paciente tenha acesso a quantidades adequadas de cálcio, fosforo e vitamina D<sub>3</sub> (De Matos, 2008).

### **3. Lipidose hepática.**

Existem muitas hepatopatias que afetam as aves, no entanto a lipidose hepática é a mais frequente e afeta um grande número de espécies (Doneley, 2013). As espécies mais frequentemente afetadas são os papagaios (Oglesbee, 2009).

A etiologia desta doença é variada sendo que a ingestão de dietas compostas por altos teores lipídicos e baixos teores proteicos é a mais frequente, estas aves são geralmente obesas ou têm excesso de peso. (Doneley, 2013). A falta de exercício, a predisposição genética, o desenvolvimento de doenças endócrinas e a presença de toxinas são outras etiologias possíveis (Morrisey, 2004).

Quando existe excesso de ingestão de lípidos e incapacidade do fígado para metabolizar todos os lípidos, estes acumulam-se neste órgão. Em casos de lipidose severa, a maioria das células do parênquima hepático são afetadas, observando-se vacúolos lipídicos que deslocam o núcleo. Em casos ligeiros a moderados, pode haver reversão da lipidose, mas em casos crónicos, em que a lesão das células hepática é recorrente, pode haver desenvolvimento de fibrose e de doença hepática terminal (Oglesbee, 2009).

O fígado da ave pode ser palpável ou o esterno estar mais elevado devido à hepatomegalia presente. O sangue pode estar lipémico, e as análises bioquímicas revelarem aumento das enzimas hepáticas com contagem normal de glóbulos brancos. Para obter um diagnóstico definitivo, é necessário fazer uma biópsia de fígado (Morrisey, 2004).

Na necropsia, o fígado apresenta-se aumentado de tamanho, pálido, amarelado e friável (Schmidt & Reavill, 2003).

Para tratar esta condição, a dieta deve ser ajustada de forma a aumentar a ingestão de proteína e diminuir a ingestão de gordura. Os pacientes anorécticos devem receber tratamento de suporte (fluidoterapia e alimentação forçada com a dieta ajustada) (Doneley, 2004).

## **g) Oftalmologia.**

### **1. Anatomia e constituição do olho do canário.**

A visão é o sentido mais importante nas aves, como consequência, os globos oculares são grandes. A conformação dos olhos e da cabeça varia de acordo com a espécie. Os canários têm uma cabeça estreita com os olhos localizados lateralmente que lhes confere um grande campo de visão (Sandmeier, 2018).

O olho é protegido pela pálpebra superior, inferior e pela membrana nictitante localizada dorso lateralmente. As glândulas lacrimais estão associadas à membrana nictitante de cada olho e espalham as lágrimas pela córnea. As lágrimas são posteriormente drenadas pelo ducto lacrimal localizado no ângulo nasal do olho (Ward, 2013).

O globo ocular é sustentado por um anel de ossículos e o corpo ciliar que sustenta a lente, contém músculo estriado que permite às aves um controlo consciente da íris e do tamanho da pupila (Hartley, 2018).

A córnea (mais fina que nos mamíferos) cobre a câmara anterior. A câmara posterior é maior que a dos mamíferos e varia na forma permitindo às aves, uma maior acuidade visual que os mamíferos (ou seja, as aves distinguem melhor dois pontos próximos que estão separados do que os mamíferos) (Sandmeier, 2018).

A retina é mais grossa em comparação à córnea, e não é vascularizada. Na área central da retina encontra-se uma estrutura chamada fóvea central da retina, local onde a resolução óptica é máxima (Safatle, 2009). Nos canários, a fóvea central da retina é redonda e pequena, permitindo que a ave se concentre em apenas um objeto (Sandmeier, 2018). Na câmara vítrea, existe uma estrutura fina e pigmentada que fornece nutrientes à retina avascular e ao segmento posterior do olho designada de pecten (Orrico & Sabater, 2016).

## 2. Agente parasitário causador de doença ocular: *Toxoplasma gondii*.

O *Toxoplasma gondii* é um Apicomplexa, pertencendo à classe Sporozoa, subclasse Coccidiasina, Ordem Eimeriorina e família *Toxoplasmatidae* (Hill & Dubey, 2018).

O *Toxoplasma gondii* é um protozoário zoonótico, que infecta inúmeras espécies de mamíferos, aves e o Homem, sendo o gato o único hospedeiro definitivo deste agente (Elmore *et al*, 2010).

O ciclo de vida deste protozoário é composto pela fase assexuada que ocorre no hospedeiro intermediário, e pela fase sexuada que ocorre no hospedeiro definitivo (Tenter *et al*, 2000). O canário, como hospedeiro intermediário, infeta-se ingerindo oocitos esporulados misturados com o seu alimento. Estes oocitos são compostos por dois esporocistos, cada um com quatro esporozoítos (Williams *et al*, 2001). Os esporozoítos dão origem a taquizoítos que vão parasitar e multiplicar-se rapidamente em diferentes tipos de células do hospedeiro. Alguns taquizoítos são enquistados e diferenciam-se em bradizoítos. Estes localizam-se nos tecidos e multiplicam-se mais lentamente do que os taquizoítos. Os quistos de bradizoítos encontram-se mais frequentemente no sistema nervoso central, olhos, coração e nos músculos, esporadicamente podem encontrar-se nos pulmões, fígado e rins (Tenter *et al*, 2000). O gato, hospedeiro definitivo, infeta-se ao ingerir um hospedeiro intermediário infetado com bradizoítos ou taquizoítos, ou por transmissão vertical (de mãe para cria) (Elmore *et al*, 2010). No intestino do gato ocorre a fase sexuada do ciclo de vida do parasita, que é concluída com a libertação, nas fezes, de oocitos não esporulados (ou seja não infetantes). É no meio ambiente que o oocito esporula tornando-se infetante (Hill & Dubey, 2018).

Vários casos de toxoplasmose foram descritos nos canários ao longo dos anos. Os sinais clínicos mais frequentemente observados foram depressão, penas eriçadas, perda de peso, cegueira uni ou bilateral, nistagmos, blefarite, conjuntivite, ataxia e *head tilt* (Lindsay *et al*, 1995; Gibbens *et al*, 1997; Williams *et al*, 2001; Dubey, 2002).

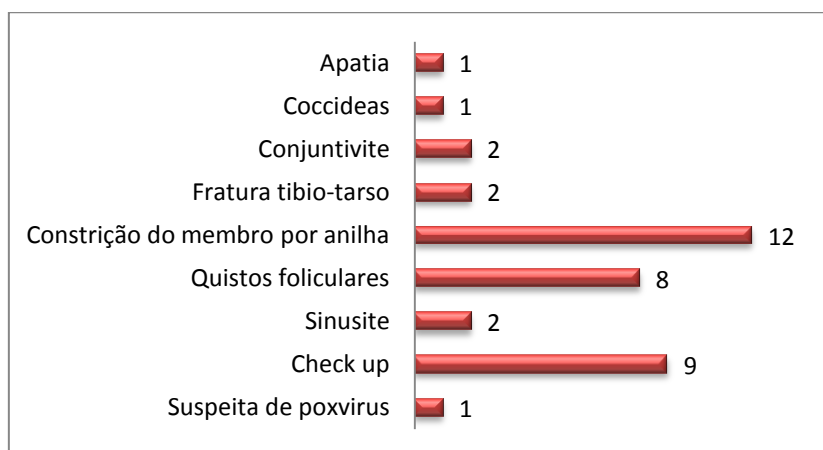
O diagnóstico é obtido através da história clínica e através do exame histopatológico dos tecidos afetados e observados na necropsia. Na necropsia e na histopatologia, podem ser observados os quistos de bradizoítos nos tecidos (Jones, 2002).



A administração de 80 mg/ml de trimetropim associado a 400mg/mL de sulfadiazina na água durante 14 dias foi descrita por vários autores como sendo eficaz para o tratamento desta doença (Lindsey *et al*, 1995; Williams *et al*, 2001; Jones, 2002).

#### IV. Casos clínicos.

Durante os cinco meses de estágio foram observados 38 canários, como já foi referido anteriormente na descrição da casuística. O gráfico 4 representa o número de canários observados em consulta. Como é possível observar, a constrição do membro por anilha, os quistos foliculares e as consultas de rotina ou *check-up* foram os motivos de consulta mais frequentes nos canários. Foram assim selecionados dois casos clínicos: um referente à presença de quistos foliculares e um segundo referente à constrição do membro posterior por anilha.



**Gráfico 4:** Gráfico representando a distribuição do número total de canários consoante o motivo de consulta. (N=38)

#### **Caso clinico nº1:**

**Nome do paciente:** Amarelinho.

**Classe:** Aves.

**Espécie:** *Serinus canaria*.

**Nome comum:** Canário.

**Género:** Indefinido.

**Idade:** 11 meses.

**Motivo de consulta:** Lesão do membro posterior esquerdo devido a constrição por anilha.

**Peso à consulta:** 15,1 g.

### **Anamnese:**

O Amarelinho é um canário alojado numa gaiola dentro de casa. Partilha a gaiola com outro canário e é alimentado com mistura comercial de sementes. Nunca foi desparasitado. Ele alimenta-se normalmente, os dejetos não aparentam ter alterações e o seu comportamento não foi alterado (continua a saltar de poleiro em poleiro). No exame clínico, apenas foi observada constrição exercida pela anilha no membro posterior esquerdo do paciente, e a coloração negra dos quatro dígitos (Fotografia 26).

### **Exames complementares:**

Foi realizada uma citologia de fezes frescas apenas para verificar se existia alguma alteração patológica do sistema digestivo.

### **Diagnóstico diferencial:**

Constrição de membro por anilha, trauma.

### **Tratamento:**

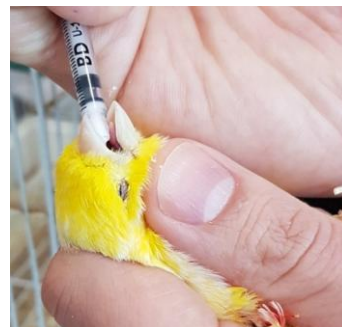

**Fotografia 26:** Fotografia ilustrando o Amarelinho com o membro posterior necrosado antes da cirurgia. Fotografia cedida gentilmente pelo CVEP.

No local, o médico veterinário cortou a anilha de forma a aliviar a pressão exercida sobre o membro do paciente. A pressão exercida pela anilha causou a necrose dos quatro dígitos, sendo necessário proceder a amputação dos mesmos. Para proceder à amputação, o paciente foi colocado sob anestesia geral utilizando isoflurano. Durante todo o procedimento, foram monitorizadas a respiração e temperatura (mantida com o auxílio de um tapete térmico colocado debaixo do paciente). Após a realização da amputação, foi colocado um penso para evitar comportamentos indesejáveis de picacismo, durante o recobro cirúrgico o Amarelinho foi colocado num local com temperatura superior à temperatura ambiente. Durante o período de internamento foram administrados enrofloxacina (10mg/kg, BID, IM), meloxicam (0,3mg/kg SID, IM), e tramadol (10mg/kg BID, IM). Encontrando-se estável o animal teve alta continuando o tratamento em casa.

### **Evolução do paciente:**

O paciente voltou duas vezes à clínica para reavaliação do membro. Na primeira vez, o local da amputação ainda se encontrava ligeiramente sangrante foi feito de novo um penso. Na segunda vez, o local da amputação já não apresentava sinais de hemorragia, os tecidos estavam com um aspeto normal tendo o paciente regressado a casa sem penso. Durante este tempo, o Amarelinho aumentou de peso, passando de 15,1 gramas a 16 gramas, mostrando assim uma boa evolução do caso. Na última consulta de reavaliação, o Amarelinho foi desparasitado com Panacur® 2,5% (0,8 ml/Kg) e Cestocur® 2,5% (0,4 ml/Kg), PO (Fotografia 27).



**Fotografia 27:** Administração de desparasitante ao Amarelinho. Fotografia cedida gentilmente pelo CVEP.

### **Discussão:**

A anilhagem é o método utilizado para identificar as aves. Todas as aves comercializadas em Portugal possuem uma anilha com o código do país e um código de identificação individual. Esta anilha é colocada no tarso das aves quando ainda são jovens. Esta não acompanha o crescimento da ave, resultando na constrição do membro pela anilha. Em casos muito avançados, a constrição do membro resulta em necrose distal ao local da constrição e o membro deve ser amputado antes de gangrenar e de causar septicemia no paciente. A administração de tramadol, meloxicam e enrofloxacina é útil e eficaz para controlar a dor do paciente, para tratar a inflamação e para evitar infeções secundárias. Os pacientes cujo membro foi amputado adaptam-se facilmente à falta do mesmo.

### **Caso clínico nº2:**

**Nome do paciente:** General.

**Classe:** Aves.

**Espécie:** *Serinus canaria*.

**Nome comum:** Canário.

**Género:** Masculino.

**Idade:** 5 anos.

**Motivo de consulta:** Massa com aspeto ulcerado na asa.

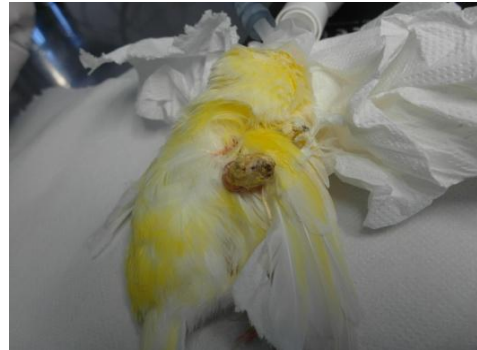**Peso à consulta:** 22,9 g.

### **Anamnese:**

O General é um canário alojado numa gaiola dentro de casa. Vive sozinho e é alimentado com mistura comercial de sementes, alguns legumes e fruta. É desparasitado de seis em seis meses. Ele alimenta-se normalmente, os

dejetos não aparentam ter alterações mas a tutora referiu que a consistência varia consoante o alimento fornecido. A mesma referiu que o

General não canta desde que iniciou a muda das penas, mas que é um comportamento temporário normal nele. No exame clínico, o médico veterinário observou uma massa na face interna da asa esquerda com aspeto sangrante correspondendo a um quisto folicular. A tutora referiu ter notado a presença do quisto apenas na véspera devido ao sangue encontrado nas penas. O General ficou internado para remoção cirúrgica do quisto folicular (Fotografia 28).



**Fotografia 28:** General com um quisto folicular na asa direita, já sedado para a cirurgia. Fotografia cedida gentilmente pelo CVEP.

### **Exames complementares:**

Não foi necessário qualquer exame complementar para a resolução deste caso.

### **Diagnóstico diferencial:**

Quisto folicular, abscesso.

### **Tratamento:**

Para proceder à remoção do quisto, o paciente foi colocado sob anestesia geral com isoflurano. Durante todo o procedimento, foram monitorizadas a respiração e temperatura (mantida com o auxílio de um tapete térmico colocado debaixo do

paciente). Durante o recobro cirúrgico, o Amarelinho foi colocado num local com temperatura superior à temperatura ambiente, foram administrados enrofloxacina (10mg/kg, BID, IM), meloxicam ( 0,3mg/kg SID, IM), e tramadol (10mg/kg BID, IM), após se encontrar estável o paciente teve alta.

### **Evolução do paciente:**

O General voltou à clínica para consulta de reavaliação. Na primeira consulta o peso do General era de 22,9 gramas com o quisto e no dia da consulta de reavaliação o peso diminuiu para 20,9 gramas. O General não perdeu o apetite e não teve nenhuma alteração de comportamento depois da alta. A ferida cirúrgica cicatrizou sem complicações.

### **Discussão:**

Os quistos foliculares são muito frequentes em canários, sobretudo das raças Norwich, Gloucester e seus cruzados, por estes produzirem um tipo de plumagem que apresenta uma penugem extra formada por penas mais macias, sedosas e espessas, chamada *double buff* (Da Costa *et al*, 2008). Como já foi anteriormente referido, um canário pode ter um ou vários quistos, podem ser dolorosos, e consoante a localização pode haver compressão de estruturas importantes. Existem dois tipos de tratamentos possíveis sendo que um é definitivo (trata-se da excisão total do quisto folicular) e o outro pode recidivar (trata-se da remoção do conteúdo do quisto folicular) (Voltarelli-Pachaly *et al*, 2011). No entanto, os dois métodos são traumáticos, dolorosos e podem causar hemorragias fatais para o paciente. A administração de cloridrato de benzidamina revelou ser um tratamento alternativo menos traumático e menos doloroso para o paciente pois este permite a maturação dos quistos antes da remoção do conteúdo dos mesmos. De facto, ao administrar este anti-inflamatório não esteroide, a espessura da parede do quisto diminuiu e a sua vascularização também. Esta é uma alternativa aos dois tratamentos anteriores, mas pode haver recidivas (Da Costa *et al*, 2008). Após a remoção dos quistos foliculares, foi administrado tramadol, meloxicam e enrofloxacina para controlar a dor do paciente, para tratar a inflamação e para evitar infeções secundárias.

## **V. Conclusão.**

Os cinco meses de estágio foram muito enriquecedores tanto a nível pessoal como na consolidação e aquisição de conhecimentos. Foi possível contactar com animais cujo contacto foi mínimo ou nulo durante os anos de universidade e, desse modo, adquirir conhecimentos importantes e fundamentais para o futuro e melhorar o desempenho.

A escolha do tema demonstrou ser difícil, uma vez que diversas áreas de especialidade suscitaram, desde o início, muito interesse. Esta foi a escolha final por apresentar um desafio, por gosto pela espécie e pelo interesse crescente dos portugueses em adquirirem o canário como animal de companhia, sem muitas vezes saberem como cuidar do seu companheiro. Foram diversos os desafios encontrados, destacando-se a escassez de bibliografia existente sobre este tema, com a existente frequentemente desatualizada. Por estes motivos, este trabalho revelou-se ser muito enriquecedor, permitindo a aquisição de alguma experiência e a consolidação de conhecimento específico sobre a espécie em estudo. Sendo a área de clínica de animais exóticos uma área em desenvolvimento e expansão e uma área que suscita muito interesse, é fundamental a aquisição de mais conhecimento para estar à altura dos nossos pacientes.

Em suma, o estágio curricular é uma etapa imprescindível do curso que permite preparar os alunos para a vida profissional. Os objetivos correspondentes a esta etapa foram atingidos, mas ainda haverá muito a aprender de forma a manter-me uma profissional tendencialmente atualizada.

## VI. Bibliografia.

- Almeida PM, Otutumi LK, Geronimo E, Messa V, Suenaga SS, do Amaral PFGP, de Lima ET, Vendrame A, Gonçalves DD, Cestari IED. Study of the presence of Salmonella spp. and gastrointestinal parasites in excreta from ornamental birds from breeders in the city of Umuarama, Paran. *African Journal of Microbiology Research*, 2015;**9**: 253-257.
- Amin A, Bilic I, Liebhart D, Hess M. Trichomonads in birds—a review. *Parasitology*, 2014;**141**: 733-747.
- Antinoff N. Bandaging Techniques and Trauma Tips for Exotics. International Veterinary Emergency and Critical Care Symposium. Gulf Coast Veterinary Specialists, Houston, TX, USA, 2012. <https://www.vin.com/doc/?id=5478459> acedido dia 26-10-2018 às 19h30.
- Antinoff N. Reproductive Disorders and Abdominal Distension in the Bird: Medical Management. International Veterinary Emergency and Critical Care Symposium. Gulf Coast Avian & Exotics/ Gulf Coast Veterinary Specialists, Houston, TX, USA, 2011. <https://www.vin.com/doc/?id=5086807> acedido a 23/10/2018 às 17h30.
- Antinoff N. Reproductive Disorders in Pet Birds. International Veterinary Emergency and Critical Care Symposium. Gulf Coast Avian & Exotics, Gulf Coast Veterinary Specialists, Houston, TX, USA, 2003. <https://www.vin.com/doc/?id=3848332> acedido dia 26-10-2018 às 11h10.
- Ballard B, Cheek R. *Exotic Animal Medicine for the Veterinary Technician*. John Wiley & Sons, Inc., 2017, p 459.
- Bandyopadhyay S. Systemic Clinical and Metabolic Diseases. In *Pet bird diseases and care*. Springer, Singapore. 2017, pp. 167-252.
- Beernaert LA, Pasmans F, Van Waeyenberghe L, Haesebrouck F, Martel A. Aspergillus infections in birds: a review. *Avian Pathology*, 2010;**39**: 325-331.
- Bell PJ. The life history and transmission biology of *Sternostoma tracheacolum* Lawrence (Acari: Rhinonyssidae) associated with the Gouldian finch *Erythrura gouldiae*. *Experimental & applied acarology*, 1996; **20**: 323-341.

- Bennett RA. Medical and Surgical Management of Avian Reproductive Disorders. Atlantic Coast Veterinary Conference. Associate Professor of Surgery, University of Pennsylvania, School of Veterinary Medicine, Philadelphia, PA, USA, 2002. <https://www.vin.com/doc/?id=3845962> acedido dia 23-10-2018 às 17h40.
- Best JR. Passerine birds: approach to the sick individual. In *BSAVA Manual of Raptors, Pigeons and Passerine Birds*. BSAVA Library. 2008, pp. 356-364).
- Blair J. Bumblefoot: a comparison of clinical presentation and treatment of pododermatitis in rabbits, rodents, and birds. *Veterinary Clinics: Exotic Animal Practice*, 2013;**16**: 715-735.
- Boseret G, Losson B, Mainil JG, Thiry E, Saegerman C. Zoonoses in pet birds: review and perspectives. *Veterinary research*, 2013;**44**: 1-17.
- Bowles HL. Evaluating and Treating the Reproductive System. In *Clinical Avian Medicine Vol II*. Spix Publishing, Inc., Palm Beach, Florida, 2006, p 519-539.
- Brandão J, Beaufrère H. Clinical update and treatment of selected infectious gastrointestinal diseases in avian species. *Journal of exotic pet medicine*, 2013;**22**: 101-117.
- Brown RE, Brain JD, Wang N. The avian respiratory system: a unique model for studies of respiratory toxicosis and for monitoring air quality. *Environmental health perspectives*, 1997;**105**: 188-200.
- Campos SD, Machado CS, de Souza TV, Cavarolli RC, Almosny NR. Extraintestinal isosporoid coccidian causing toxoplasmosis in captive green-winged saltators: clinical and hematological features. *Pesquisa Veterinária Brasileira*, 2017;**37**: 1327-1330.
- Capello V. Diagnosis and treatment of dental disease in pet rodents. *Journal of Exotic Pet Medicine*, 2008;**17**: 114-123.
- Capello V. Intraoral treatment of dental disease in pet rabbits. *Veterinary Clinics: Exotic Animal Practice*, 2016;**19**: 783-798.
- Carpenter JW. *Exotic animal formulary*. 4th ed. Elsevier Health Sciences, 2013, pp 221-223; 230; 237-238; 244; 250.



- Carrasco DC, Shimizu NS, Forbes NA. Review and advances in avian orthopaedic surgery: part 1—introduction. *Companion Animal*, 2017;**22**: 104-108.
- Carrasco DC, Forbes NA. Aspergillosis: update on causes, diagnosis and treatment. *Companion Animal*, 2016;**21**: 50-57.
- Chitty J. Basic Techniques. In *BSAVA manual of raptors, pigeons and passerine birds*. British Small Animal Veterinary Association., Gloucester, England, 2008, pp 62-63.
- Circella E, Caroli A, Marino M, Legretto M, Pugliese N, Bozzo G, Camarda A. Polyomavirus Infection in Gouldian Finches (*Erythrura gouldiae*) and Other Pet Birds of the Family Estrildidae. *Journal of comparative pathology*, 2017;**156**: 436-439.
- Circella E, Legretto M, Pugliese N, Caroli A, Bozzo G, Accogli G, Camarda A. Psittacine Beak and Feather Disease-like Illness in Gouldian Finches (*Chloebia gouldiae*). *Avian diseases*, 2014;**58**: 482-487.
- Circella E, Pugliese N, Todisco G, Cafiero M. A, Sparagano O. A. E, Camarda A. Chlamydia psittaci infection in canaries heavily infested by *Dermanyssus gallinae*. *Experimental and applied acarology*, 2011; **55**: 329-338.
- Clancy MM. Zoonoses. American Association of Zoo Veterinarians Conference. Zoological Health Program, Wildlife Conservation Society, Bronx, NY, USA, 2013. <https://www.vin.com/doc/?id=6046983> acedido dia 29-10-2018 às 19h00.
- Coles BH. *Essentials of Avian Medicine and Surgery*, Blackwell Publishing Ltd, Oxford, United Kingdom, 2007, pp 40-41.
- Coutteel P. Canary Pet Care, A Quick Reference Guide to Unique Pet Species, 2011. <https://www.vin.com/doc/?id=6928131&pid=12071> acedido dia 01-08-2018 às 15h18.
- Crosta L, Gerlach H, Bürkle M, Timossi L. Physiology, diagnosis, and diseases of the avian reproductive tract. *The veterinary clinics of North America. Exotic animal practice*, 2003;**6**: 57-83.
- Da Costa CM, Romão MAP, Bruno SF. Uso do cloridrato de benzidamina no tratamento de cistos de retenção de penas em canários (*serinus canarius*). *Arquivos de Ciências Veterinárias e Zoologia da UNIPAR*, 2008;**7**: 147-150.

- De Freitas MF, De Oliveira JB, De Brito Cavalcanti MD, De Freitas DA. Occurrence of coccidiosis in canaries (*Serinus canarius*) being kept in private captivity in the state of Pernambuco, Brazil. *Parasitología latinoamericana*, 2003;**58**: 86-88.
- De Matos R, Morrisey JK. Emergency and critical care of small psittacines and passerines. In: *Seminars in Avian and Exotic Pet Medicine*. WB Saunders, 2005, pp 90-105.
- De Matos R. Calcium metabolism in birds. *Veterinary clinics of North America: exotic animal practice*, 2008;**11**: 59-82.
- Decreto-Lei n.º 211/2009 de 3 de Setembro. Diário da República n.º 171/2009, I-Série. Ministério do Ambiente, do Ordenamento do Território e do Desenvolvimento Regional. Lisboa.
- DeCubellis J, Graham J. Gastrointestinal disease in guinea pigs and rabbits. *Veterinary Clinics: Exotic Animal Practice*, 2013;**16**: 421-435.
- DeCubellis J. Common Emergencies in Rabbits, Guinea Pigs, and Chinchillas. *Veterinary Clinics: Exotic Animal Practice*, 2016;**19**: 411-429.
- Denbow DM. Gastrointestinal anatomy and physiology. In *Sturkie's Avian Physiology. Sixth Edition*, 2015, pp. 337-366.
- Desoubeaux G, Pantin A, Peschke R, Joachim A, Cray C. Application of Western blot analysis for the diagnosis of *Encephalitozoon cuniculi* infection in rabbits: example of a quantitative approach. *Parasitology research*, 2017;**116**: 743-750.
- Dhooria MS. *Fundamentals of Applied Acarology*. Springer, Singapore, 2016, p 431.
- Donati M, Laroucau K, Delogu M, Vorimore F, Aaziz R, Cremonini E, Biondi R, Cotti C, Baldelli R, Di Francesco, A. Chlamydia psittaci in Eurasian Collared Doves (*Streptopelia decaocto*) in Italy. *Journal of wildlife diseases*, 2015;**51**: 214-217.
- Doneley B, Harrison GJ, Lightfoot TL. Maximizing Information from the Physical Examination. In: *Clinical Avian Medicine Vol I*, Spix Publishing, Inc., Palm Beach, Florida, 2006, pp153-211.
- Doneley B. Avian Geriatrics. AAVAC-UPAV. UQ Veterinary Medical Centre, University of Queensland, Gatton, QLD, Australia, 2013. <https://www.vin.com/doc/?id=6422182> acedido a 14-08-2018 às 15h15.
- Doneley B. Disease of the skin and feather. In: *Avian Medicine and Surgery in Practice, Companion and Aviary Birds*. CRC Press, 2016, pp 163-185.

- Doneley B. Treating liver disease in the avian patient. In *Seminars in avian and exotic pet medicine*, 2004; **13**: 8-15.
- Dorrestein GM. Bacterial and parasitic diseases of passerines. *The veterinary clinics of North America. Exotic animal practice*, 2009; **12**: 433-451.
- Dorrestein GM. Passerines and exotic softbills. In *Handbook of Avian Medicine*, Saunders Elsevier, Oxford, United Kingdom, 2009, pp 144-179.
- Dorrestein GM. Diagnostic approaches and management of diseases in captive passerines. In *Seminars in Avian and Exotic Pet Medicine*, 2003; **12**: 11-20.
- Dubey JP. A review of toxoplasmosis in wild birds. *Veterinary Parasitology*, 2002; **106**: 121-153
- Echols MS. Avian Reproductive Tract Surgery: Part I and II. ABVPA. The Medical Center for Birds, Oakley, CA, USA, 2012. <https://www.vin.com/doc/?id=5329697> acedido dia 23-10-2018 às 18h20.
- Echols MS. Surgery of the avian reproductive tract. In *Seminars in Avian and Exotic Pet Medicine*, 2002; **11**: 177-195.
- Efuntoye MO. Occurrence of keratinophilic fungi and dermatophytes on domestic birds in Nigeria. *Mycopathologia*, 2002; **153**: 87-89.
- Elmore SA, Jones JL, Conrad PA, Patton S, Lindsay DS, Dubey JP. *Toxoplasma gondii*: epidemiology, feline clinical aspects, and prevention. *Trends in parasitology*, 2010; **26**: 190-196.
- Eshar D, Briscoe JA. External coaptation using a tape splint for treatment of distal pelvic limb fractures in small birds. *Lab animal*, 2009; **38**: 262-263.
- Evans EE. Zoonotic diseases of common pet birds: psittacine, passerine, and columbiform species. *Veterinary Clinics: Exotic Animal Practice*, 2011; **14**: 457-476.
- Fedde MR. Relationship of structure and function of the avian respiratory system to disease susceptibility. *Poultry Science*, 1998; **77**: 1130-1138.
- Fisher PG. Standards of care in the 21st century: the rabbit. *Journal of exotic pet medicine*, 2010; **19**: 22-35.
- Fiskett RAM, Reavill DR. Disease conditions and clinical signs of pet birds. In *Proceedings of Annual Conference, Association of Avian Veterinarians*, 2004, pp. 245-263.

- Fronefield S. Avian Female Reproduction challenges: Managing Reproductive Diseases. Southwest Veterinary Symposium. ABC Animal & Bird Clinic, Sugar Land, TX, USA, 2018. <https://www.vin.com/doc/?id=8669997> acedido dia 23-10-2018 às 17h55.
- Gartrell B. Diseases of New Zealand Reptiles. In *New Zealand Lizards*, 2016, pp 207-238.
- Gelis Stacey. Evaluating and treating the Gastrointestinal System. In *Clinical Avian Medicine Vol I*. Spix Publishing, Inc., Palm Beach, Florida, 2006, pp 429-430.
- Giacopello C, Foti M, Fisichella V, Piccolo FL. Antibiotic-resistance patterns of Gram-negative bacterial isolates from breeder canaries (*Serinus canaria domestica*) with clinical disease. *Journal of exotic pet medicine*, 2015;**24**:84-91.
- Gibbens JC, Abraham EJ, MacKenzie G. Toxoplasmosis in canaries in Great Britain, 1997.
- Gill JH. Avian skin diseases. *Veterinary Clinics of North America: Exotic Animal Practice*, 2001;**4**: 463-492.
- Girling SJ. Basic Avian Anatomy and Physiology. *Veterinary Nursing of Exotic Pets*, 2013, pp 131-149.
- Greenacre CB, Gerhardt L. Psittacine and Passerine Birds. In *Exotic Animal Medicine for the Veterinary Technician*. John Wiley & Sons, Inc., 2017, pp 43-72.
- Greiner EC. Isospora, atoxoplasma, and sarcocystis. *Parasitic diseases of wild birds*, 2008, pp 108-119.
- Hadley TL. Management of common psittacine reproductive disorders in clinical practice. *Veterinary Clinics: Exotic Animal Practice*, 2010;**13**: 429-438.
- Hakami A, Al-Ankari A, Zaki M. Isolation and Characterization of Psittacine Beak and Feather Disease Virus in Saudi Arabia Using Molecular Technique. *Int J Avian & Wildlife Biol*, 2017;**2**: 10.
- Hakimuddin F, Abidi F, Jafer O, Li C, Wernery U, Hebel C, Khazanehdari K. Incidence and detection of beak and feather disease virus in psittacine birds in the UAE. *Biomolecular detection and quantification*, 2016;**6**: 27-32.
- Halami MY, Dorrestein GM, Couteel P, Heckel G, Müller H, Johne R. Whole-genome characterization of a novel polyomavirus detected in fatally diseased canary birds. *Journal of general virology*, 2010; **91**: 3016-3022.

- Harcourt-Brown F. Dental disease in pet rabbits: 2. Diagnosis and treatment. *In practice*, 2009;**31**: 432-445.
- Harcourt-Brown FM, Holloway HKR. Encephalitozoon cuniculi in pet rabbits. *The veterinary record*, 2003;**152**: 427.
- Harcourt-Brown NH. Psittacine birds. In *Handbook of Avian Medicine*, Saunders Elsevier, Oxford, United Kingdom , 2009, pp 112-143.
- Harcourt-Brown TR. Management of acute gastric dilation in rabbits. *Journal of Exotic Pet Medicine*, 2007;**16**: 168-174.
- Harris LM. Ferret wellness management and environmental enrichment. *Veterinary Clinics of North America: Exotic Animal Practice* Elsevier, 2015;**18**: 233–244.
- Hartley C. How to Examine the Avian Eye. British Small Animal Veterinary Congress, 2018. <https://www.vin.com/doc/?id=8425658> acedido dia 28-10-2018 às 12h45.
- Heard DJ. Avian respiratory anatomy and physiology. *Journal of Exotic Pet Medicine*, 1997;**6**: 172-179.
- Heatley JJ, Payne S, Tizard I. Avian Vaccination: Current Options and Strategies. *Veterinary Clinics of North America: Exotic Animal Practice*, 2018;**21**: 379-397.
- Hedley J. Metabolic bone disease in reptiles: part 2. *UK Vet Companion Animal*, 2012;**17**: 38-41.
- Hill DE, Dubey JP. Toxoplasma gondii. In *Foodborne Parasites*. Springer, Cham, 2018, pp 119-138.
- Ho CF, Huang SW, Chan KW, Wu JS, Chang SP, Wang CY. Development of an antigen-capture ELISA for beak and feather disease virus. *Archives of virology*, 2018;**163**: 145-151.
- Horn RV, Cardoso WM, Lopes ES, Teixeira RS, Albuquerque ÁH, Rocha-e-Silva RC, Machado DN, Bezerra WG. Identification and antimicrobial resistance of members from the Enterobacteriaceae family isolated from canaries (Serinus canaria). *Pesquisa Veterinária Brasileira*, 2015;**35**: 552-556.  
<http://canarios-valtermarques.blogspot.com>, acedido dia 15-10-2018 às 15h00.  
<http://www.poultryhub.org> acedido dia 30-08-2018 às 17h00.
- Jacob J, Pescatore T. Avian respiratory system. 2013.

- Jansson DS, Otman F, Lundqvist L, Höglund J, Engström A, Chirico J.. Northern fowl mite (*Ornithonyssus sylviarum*) in Sweden. *Medical and veterinary entomology*, 2014;**28**: 443-446.
- Jenkins JR. Surgery of the avian reproductive and gastrointestinal systems. *Veterinary Clinics of North America: Exotic Animal Practice*, 2000;**3**:673-692.
- Jones MP. Passeriformes: A Review of Selected Infectious Diseases. ABVP. The University of Tennessee, College of Veterinary Medicine, Knoxville, TN, USA, 2004. <https://www.vin.com/doc/?id=3850028> acedido dia 29-10-2018 às 17h00.
- Joseph V. Infectious and parasitic diseases of captive passerines. In *Seminars in Avian and Exotic Pet Medicine*, 2003; **12**: 21-28.
- Júnior RB, Pita MCG. A importância do cálcio e fósforo na nutrição de psitacídeos e passeriformes – uma revisão. *PUBVET*, 2013;**7**: 1870-1980.
- Kalmar ID, Dicxk V, Dossche L, Vanrompay D. Zoonotic infection with *Chlamydia psittaci* at an avian refuge centre. *The Veterinary Journal*, 2014;**199**: 300-302.
- Kanfer S, Reavill DR. Cutaneous neoplasia in ferrets, rabbits, and guinea pigs. *Select Topics in Dermatology, An Issue of Veterinary Clinics: Exotic Animal Practice, E-Book*, 2013;**16**: 579-598.
- Kheirandish R, Salehi M. Megabacteriosis in budgerigars: diagnosis and treatment. *Comparative clinical pathology*, 2011;**20**: 501-505.
- Kierończyk B, Rawski M, Długosz J, Świątkiewicz S, Józefiak D. Avian crop function – a review. *Annals of Animal Science*, 2016;**16**: 653-678.
- Klaphake E. A fresh look at metabolic bone diseases in reptiles and amphibians. *Veterinary Clinics: Exotic Animal Practice*, 2010;**13**: 375-392.
- Klasing KC. Avian gastrointestinal anatomy and physiology. In *Seminars in Avian and Exotic Pet Medicine*, 1999; **8**:42-50.
- Knittler MR, Sachse K. *Chlamydia psittaci*: update on an underestimated zoonotic agent. *Pathog Dis*, 2015;**73**: 1-15.
- Kolb SJ. Birds with Big Bellis: Coelomic Distention. ABVP. Lloyd Veterinary Medical Center, Iowa State University, Ames, IA, USA, 2016. <https://www.vin.com/doc/?id=7546435> acedido dia 24-10-2018 às 10h30.

- Krautwald-Junghanns ME, Vorbrüggen S, Böhme J. Aspergillosis in birds: an overview of treatment options and regimens. *Journal of Exotic Pet Medicine*, 2015;**24**: 296-307.
- Kubiak M. Avian fungal diseases. *Companion Animal*, 2016;**21**: 712-713.
- Künzel F, Fisher PG. Clinical signs, diagnosis, and treatment of Encephalitozoon cuniculi infection in rabbits. *Veterinary Clinics of North America: Exotic Animal Practice*, 2018;**21**: 69-82.
- LaBonde J. Avian Reproductive and Pediatric Disorders. AAV. Avian and Exotic Animal Hospital at Homestead Centennial, CO, USA, 2006. <https://www.vin.com/doc/?id=3859434> acedido dia 26-10-2018 às 11h00.
- Langlois I. The anatomy, physiology, and diseases of the avian proventriculus and ventriculus. *Veterinary Clinics: Exotic Animal Practice*, 2003;**6**: 85-111.
- Lanzarot P, Blanco JL, Alvarez-Perez S, Abad C, Cutuli MT, Garcia ME. Prolonged fecal shedding of 'megabacteria'(Macrorhabdus ornithogaster) by clinically healthy canaries (Serinus canaria). *Medical mycology*, 2013;**51**: 888-891.
- Lawton MP. The physical examination. In *Handbook of Avian Medicine*, Saunders Elsevier, Oxford, United Kingdom , 2009, pp 28-30.
- Lennox AM. Common procedures in other avian species. *Veterinary Clinics: Exotic Animal Practice*, 2006;**9**: 303-319.
- Lennox AM. Diagnosis and treatment of dental disease in pet rabbits. *Journal of Exotic Pet Medicine*, 2008;**17**: 107-113.
- Lightfoot T. Chronic Egg-laying. Atlantic Coast Veterinary Conference, 2001. <https://www.vin.com/doc/?id=3843996> acedido dia 26-10-2018 às 11h20.
- Lima BGL, Barth WAT, Assis CR, Machado RV, Wouters F, Magno GIC, Driemeier D. Parasitismo pelo ácaro de sistema respiratório Sternostoma tracheacolum em um canário belga (Serinus canaria domestica). *Acta Scientiae Veterinariae*, 2012;**40**: 1-4.
- Lindsay DS, Gasser RB, Harrigan KE, Madill DN, Blagburn BL. Central nervous system toxoplasmosis in roller canaries. *Avian Diseases*, 1995, pp 204-207.
- Lopes ES, Maciel WC, Teixeira RSC, Albuquerque AH, Vasconcelos RH, Machado DN, Bezerra WGA, Santos ICL. Isolamento de Salmonella spp. e Escherichia

- coli de psittaciformes: relevância em saúde pública. *Arq Inst Biol*, 2016;**8**: 31-10.
- Macwhirter P. Basic anatomy, physiology and nutrition. In *Handbook of Avian Medicine*. Saunders Elsevier, Oxford, United Kingdom , 2009, pp 1-25.
- Madadgar O, Salehi TZ, Ghafari MM, Tamai IA, Madani SA, Yahyareyat R. Study of an unusual paratyphoid epornitic in canaries (*Serinus canaria*). *Avian pathology*, 2009;**38**: 437-441.
- Mancinelli E, Keeble E, Richardson J. Husbandry risk factors associated with hock pododermatitis in UK pet rabbits (*Oryctolagus cuniculus*). *The Veterinary Record*, 2014;**174**: 429.
- Mans C, Braun J. Update on common nutritional disorders of captive reptiles. *Veterinary Clinics: Exotic Animal Practice*, 2014;**17**: 369-395.
- Marruchella G, Todisco G, Pathology in Practice. *Journal of the American Veterinary Medical Association*, 2010;**237**: 1139-1141.
- Marruchella G, Todisco G, D'Arezzo S, Di Guardo G, Paglia MG. Granulomatous myocarditis caused by *Candida albicans* in a canary (*Serinus canaria*). *Journal of avian medicine and surgery*, 2011;**25**: 205-209.
- McFadden MS. Musculoskeletal System. In: *Current Therapy in Exotic Pet Practice*. Elsevier Inc, St Louis, Missouri, 2016, pp 352-391.
- Mohr F, Betson M, Quintard B. Investigation of the presence of *Atoxoplasma* spp. in blue-crowned laughingthrush (*Dryonastes courtoisi*) adults and neonates. *Journal of Zoo and Wildlife Medicine*, 2017;**48**: 1-6.
- Moodi B, Aliabadian M, Moshaverinia A, Kakhki OM, Faraji F. Mites associated with passerine birds in eastern Iran. *International journal of acarology*, 2014;**40**: 133-137.
- Moreira FA, Cardoso L, Coelho AC. Assessment of *Aspergillus* spp. in a modern broiler breeder structure. *Avian Biology Research*, 2015;**8**: 35-40.
- Morrisey JK. Aspects os Avian Emergency Medecine II. Western Veterinary Conference. Cornell University, Ithaca, NY, USA, 2010. <https://www.vin.com/doc/?id=4439084> acedido dia 23-10-2018 às 17h10.
- Morrisey JK. Avian Hepatic Anatomy and Diseases. Western Veterinary Conference. Cornell University, Department of Clinical Sciences, College of Veterinary



- Medicine, Ithaca, NY, USA, 2004. <https://www.vin.com/doc/?id=3849304> acedido a 14-08-2018
- Morrisey JK<sup>a</sup>. Respiratory Diseases of Birds, I & II. Western Veterinary Conference, Cornell University, Ithaca, NY, USA, 2013. <https://www.vin.com/doc/?id=6000736> acedido dia 15-10-2018 às 13h55.
- Morrisey J. K. Diseases of the upper respiratory tract of companion birds. In *Seminars in Avian and Exotic Pet Medicine*, 1997; **6**: 195-200.
- Morrisey JK<sup>b</sup>. Common Technical Procedures in Birds. Western Veterinary Conference. Cornell University, Ithaca, NY, USA, 2013. <https://www.vin.com/doc/?id=6000738> acedido a 08-08-2018 as 16h17.
- Mutinelli F, Corro' M, Catania S, Melchiotti E. Multiple feather follicle cysts in a Moroseta hen (*Gallus gallus*). *Avian diseases*, 2008;**52**:345-347.
- Neimanis AS, Handeland K, Isomursu M, Ågren E, Mattsson R, Hamnes IS, Bergsjø B, Hirvelä-Koski V. First report of epizootic trichomoniasis in wild finches (family Fringillidae) in southern Fennoscandia. *Avian diseases*, 2010;**54**: 136-141.
- Nett C, Tully Jr TN. Anatomy, clinical presentation, and diagnostic approach to feather-picking pet birds. *Dermatology Compendium, VetFolio*, 2003;**25**: 206,219.
- Nicoll B. Avian Hematology: Sample Collection and Cytological Evaluation. Wild West Veterinary Conference. The Medical Center for Birds, Oakley, CA, USA, 2017. <https://www.vin.com/doc/?id=8216556> acedido a 08-08-2018 as 15h39.
- Norton TM, Neiffer DL, Seibels B, Benson K, McAloose D, Travis D, Greiner E, Latimer K, Little SE, Zdziarski JM, Schrenzel M, Rideout B, Vince M, Gentz N. Atxoplasma medical protocols recommended by the passerine atxoplasma working group. 2012.
- Nouri M, Kamyabi Z. Occurrence of ventricular candidiasis in a lovebird (*Agapornis fischeri*). *Iranian Journal of Veterinary Science and Technology*, 2010;**2**: 51-56.
- Oglesbee B. Liver Disease in Pet Birds. Western Veterinary Conference. Capital Veterinary Referral and Emergency Center & The Ohio State University, Columbus, OH, USA, 2009. <https://www.vin.com/doc/?id=3985292> acedido dia 28-10-2018 às 11h00.

- Olsen G. Upper Respiratory Diseases of Birds. Pacific Veterinary Conference, The medical Center of Birds, Oakley, CA, USA, 2017. <https://www.vin.com/doc/?id=8025999> acedido dia 15-10-2018, às 13h30.
- Orrico MP, Sabater M. Avian Ophthalmology. AAVAC-UPAV. University of Sydney, Brownlow Hill, NSW, Australia, 2016. <https://www.vin.com/doc/?id=7765698> acedido dia 28-10-2018 às 16h00.
- Owen JC. Collecting, processing, and storing avian blood: a review. *Journal of Field Ornithology*, 2011;**82**: 339-354.
- Page CD, Haddad K. Coccidial infections in birds. In *Seminars in Avian and Exotic Pet Medicine*, 1995;**4**: 138-144.
- Palmeiro BS, Roberts H. Clinical approach to dermatologic disease in exotic animals. *Veterinary Clinics: Exotic Animal Practice*, 2013;**16**: 523-577.
- Park FJ. Avian trichomoniasis: a study of lesions and relative prevalence in a variety of captive and free-living bird species as seen in an Australian avian practice. *Australian veterinary journal*, 2011;**89**: 82-88.
- Petriz OA. Avian Reproductive Disease: Medical and Surgical Management. American Association of Zoo Veterinarians Conference. ACCESS Specialty Animal Hospitals, Culver City, CA, USA, 2014. <https://www.vin.com/doc/?id=6852139> acedido dia 23-10-2018 às 16h56.
- Phalen DN<sup>a</sup>. Implication of Viruses in Clinical Disorders. In *Clinical Avian Medicine Vol II*. Spix Publishing, Inc., Palm Beach, Florida, 2006, pp 721–746.
- Phalen DN<sup>b</sup>. Implications of Macrorhabdus in Clinical Disorders. In *Clinical Avian Medicine Vol II*. Spix Publishing, Inc., Palm Beach, Florida, 2006, pp 705-709.
- Phalen DN. Macrorhabdosis. In *Current therapy in avian medicine and surgery*. Elsevier Health Sciences, 2016, pp 79-82.
- Phalen DN. Update on the diagnosis and management of Macrorhabdus ornithogaster (formerly megabacteria) in avian patients. *Veterinary Clinics: Exotic Animal Practice*, 2014;**17**: 203-210.
- Pizzi R. Examination, triage and hospitalization. In: *BSAVA Manual of Raptors, Pigeons and Passerine Birds*. British Small Animal Veterinary Association, 2008, pp 48-61.

- Pollock CG, Orosz SE. Avian reproductive anatomy, physiology and endocrinology. *The veterinary clinics of North America. Exotic animal practice*, 2002;**5**: 441-474.
- Powers L. Medical and Surgical Management and Outcomes for Other Oviductal and Ovarian Disorders in Companion Birds. ABVP. Service Chief, Avian and Exotic Pet Service, Carolina Veterinary Specialists, Huntersville, NC, USA, 2015. <https://www.vin.com/doc/?id=6999982> acedido dia 23-10-2018 às 18h35.
- Powers LV. Veterinary care of passerines (songbirds). In *Proc Annu Conf Assoc Avian Vet* , 2011, pp. 135-148.
- Pyne M, Sanctuary C. W, Currumbin G. C. (2005). Psittacine beak and feather disease. In *Proceedings of the National Wildlife Rehabilitation Conference*.
- Quesada Ó, Rodríguez F, Herráez P, Seara D, Espinosa de los Monteros A. Mucor ramosissimus associated with feather loss in canaries (*Serinus canarius*). *Avian diseases*, 2007;**51**: 643-645.
- Quiroga MI, Aleman N, Vazquez S, Nieto JM. Diagnosis of toxoplasmosis in a canary (*Serinus canarius*) by histopathologic and ultrastructural examination. *Avian diseases*, 2000, pp 465-469.
- Rahmani M, Peighambari SM, Yazdani A, Hojjati P. Salmonella infection in birds kept in parks and pet shops in Tehran, Iran. *Iranian Journal of Veterinary Medicine*, 2011;**5**: 145-148.
- Raso TDF, Júnior ÂB, Pinto AA. Evidence of Chlamydia psittaci infection in captive Amazon parrots in Brazil. *Journal of Zoo and Wildlife Medicine*, 2002;**33**: 118-121.
- Redrobe S. Treatment of Respiratory Disease in Birds. World Small Animal Veterinary Association World Congress Proceedings. Head of Veterinary Services, Bristol Zoo Gardens, Bristol, UK, 2004. <https://www.vin.com/doc/?id=3852207> acedido dia 27-10-2018, às 01h30.
- Refsum T, Vikøren T, Handeland K, Kapperud G, Holstad G. Epidemiologic and pathologic aspects of Salmonella typhimurium infection in passerine birds in Norway. *Journal of Wildlife Diseases*, 2003;**39**: 64-72.
- Rich G. Clinical update on testing modalities for Encephalitozoon cuniculi in clinically sick rabbits. *Journal of Exotic Pet Medicine*, 2010;**19**: 226-230.

- Ritchie PA, Anderson IL, Lambert DM. Evidence for specificity of psittacine beak and feather disease viruses among avian hosts. *Virology*, 2003; **306**: 109-115.
- Ritzman TK. Therapeutic laser treatment for exotic animal patients. *Journal of avian medicine and surgery*, 2015; **29**: 69-73.
- Rivera S. The Avian Reproductive Tract in Health and Disease. ABVP. Bells Ferry Veterinary Hospital, Acworth, GA, USA, 2005. <https://www.vin.com/doc/?id=3852379> acedido dia 24-10-2018 às 10h55.
- Romagnano A. Psittacine incubation and pediatrics. *Veterinary Clinics: Exotic Animal Practice*, 2012; **15**: 163-182.
- Rosen LB. Avian reproductive disorders. *Journal of Exotic Pet Medicine*, 2012; **21**: 124-131.
- Roset K. Clinical Technique: Tube Feeding the Avian Patient. *Journal of Exotic Pet Medicine*. 2012; **21**: 149-157.
- Roskopf WJ. Common conditions and syndromes of canaries, finches, lorries and lorikeets, lovebirds, and macaws. In *Seminars in Avian and Exotic Pet Medicine*, 2003; **12**: 131-143.
- Ryan TP. Calcium the misunderstood mineral. *AFA Watchbird*, 1985; **25**: 44-45.
- Sabater M, Forbes N. Avian haematology and biochemistry 1. Haematology. In *Practice*, 2014; **36**: 510-518.
- Safatle AMV. Ophthalmology in Pet Birds. World Small Animal Veterinary Association World Congress Proceedings. Ophthalmology Service FMVZ-USP Clínica Veterinária Vetmasters, São Paulo-SP, 2009. <https://www.vin.com/doc/?id=4252569> acedido dia 28-10-2018 às 13h00.
- Şaki CE, Özer E. Isospora species (*I. canaria*, *Isospora* sp.) in canaries (*Serinus canarius*, Linnaeus). *Turkish Journal of Veterinary and Animal Sciences*, 2012; **36**: 197-200.
- Salehi TZ, Madadga O, Ghafari MM, Tamai IA, Madani S A. Molecular epidemiology of systemic *Salmonella enterica* serovar Typhimurium outbreak in canaries. *Iranian Journal of Microbiology*, 2009; **1**: 7-11.
- Sánchez-Cordón PJ, Gómez-Villamandos JC, Gutiérrez J, Sierra MA, Pedrera M, Bautista MJ. *Atoxoplasma* spp. infection in captive canaries (*Serinus canaria*). *Journal of Veterinary Medicine Series A*, 2007; **54**: 23-26.

- Sandmeier P, Coutteel P. Canaries, Finches and Mynahs. In *Clinical Avian Medicine Vol II*. Spix Publishing, Inc., Palm Beach, Florida, 2006, pp 889-890.
- Sandmeier P. Anatomy and Physiology. In *BSAVA Manual of Avian Practice, A Foundation Manual*. British Small Animal Veterinary Association, Gloucester, England, 2018: pp 14-34.
- Santillán MA, Grande JM, Liébana MS, Martínez P, Díaz LA, Bragagnolo LA, Solaro C, Galmes MA, Sarasola JH. New hosts for the mite *Ornithonyssus bursa* in Argentina. *Medical and veterinary entomology*, 2015;**29**: 439-443.
- Sareyyüpoğlu B, Ok AÇ, Cantekin Z, Yardımcı H, Akan M, Akçay A. Polymerase chain reaction detection of *Salmonella* spp. in fecal samples of pet birds. *Avian diseases*, 2008;**52**: 163-167.
- Schmidt RE, Reavill DR. Chapter 5: Liver. In: *A Practitioner's Guide to Avian Necropsy*, 2003. <https://www.vin.com/doc/?id=7018389&pid=12516> accessed 14-08-2018 as 14h54
- Schmidt RE, Lightfoot TL. Integument. In *Clinical Avian Medicine Vol I*. Spix Publishing, Inc., Palm Beach, Florida, 2006, p 404-405.
- Sedlacek M, Cotter JG, Suriawinata AA, Kaneko TM, Zuckerman RA, Parsonnet J, Block CA. Mucormycosis peritonitis: more than 2 years of disease-free follow-up after posaconazole salvage therapy after failure of liposomal amphotericin B. *American Journal of Kidney Diseases*, 2008;**51**: 302-306.
- Shaib H, Barbour E. Characterization of a canarypox virus from an outbreak among canaries (*Serinus canaria domesticus*) in Lebanon. *Journal of Applied Animal Research*, 2018;**46**: 932-937.
- Sheykhi A, Sheikhi N, Chakhkar S, Nikbakht Brujeni G. Detection and characterization of circovirus in canary flocks. *Avian diseases*, 2018, Doi: 10.1637/11776-120417-RegR.
- Shivaprasad HL, Kim T, Tripathy D, Woolcock PR, Uzal F. Unusual pathology of canary poxvirus infection associated with high mortality in young and adult breeder canaries (*Serinus canaria*). *Avian pathology*, 2009;**38**: 311-316.
- Shivaprasad HL, Hill D, Todd D, Smyth JA. Circovirus infection in a Gouldian finch (*Chloebia gouldiae*). *Avian pathology*, 2004;**33**: 525-529.

- Soto Piñeiro CJ. Hallazgo de *Atoxoplasma serini* en canarios (*Atoxoplasma*. *REDVET. Revista Electrónica de Veterinaria*, 2009;**10**: 1-5.
- Sparagano OAE, George DR, Harrington DWJ, Giangasper A. Significance and control of the poultry red mite, *Dermanyssus gallinae*. *Annual review of entomology*, 2014;**59**: 447-466.
- Splittergerber K, Clarke MF. Band-related leg injuries in an Australian passerine and their possible causes. *Journal of Field Ornithology*, 2006;**77**: 195-206.
- Stanford M. Calcium Metabolism. In: *Clinical Avian Medicine Vol I*. Spix Publishing, Inc., Palm Beach, Florida, 2006, pp 141-151.
- Stockdale B. Nutrition. In *BSAVA Manual of Avian Practice, A Foundation Manual*. British Small Animal Veterinary Association, Gloucester, England, 2018, pp 83-84.
- Stout JD. Common emergencies in pet birds. *Veterinary Clinics: Exotic Animal Practice*, 2016;**19**: 513-541.
- Summa NM, Guzman DSM, Wils-Plotz EL, Riedl NE, Kass PH, Hawkins MG. Evaluation of the effects of a 4.7-mg deslorelin acetate implant on egg laying in cockatiels (*Nymphicus hollandicus*). *American journal of veterinary research*, 2017;**78**: 745-751.
- Suphoronski SA, de Freitas Raso T, Weinert NC, Seki MC, Carrasco ADOT. Occurrence of *Salmonella* sp. and *Escherichia coli* in free-living and captive wild birds from 2010-2013 in Guarapuava, Paran, Brazil. *African Journal of Microbiology Research*, 2015; **9**: 1778-1782.
- Talbot JJ, Thompson P, Vogelnest L, Barrs VR. Identification of pathogenic *Aspergillus* isolates from captive birds in Australia. *Medical mycology*. 2017;**0**: 1-4.
- Tenter AM, Heckerroth AR, Weiss LM. *Toxoplasma gondii*: from animals to humans. *International journal for parasitology*, 2000;**30**: 1217-1258.
- Todisco G, Paoletti B, Giammarino A, Manera M, Sparagano OAE, Iorio R, Robbe D. Comparing therapeutic efficacy between ivermectin, selamectin, and moxidectin in canaries during natural infection with *Dermanyssus gallinae*. *Annals of the New York Academy of Sciences*, 2008;**1149**: 365-367.

- Tucci EC, Prado AP, Araújo RP. Development of *Dermanyssus gallinae* (Acari: Dermanyssidae) at different temperatures. *Veterinary parasitology*, 2008;**155**: 127-132.
- Velasco MC. Candidiasis and cryptococcosis in birds. In *Seminars in Avian and Exotic Pet Medicine*, 2000;**9**: 75-81.
- Voltarelli-Pachaly EM, Kieras JRA, Carneiro MR, Monteiro-Filho LPC, Pachaly JR. Amputação de asa em um canário-belga (*Serinus canarius*) gravemente afetado por um cisto de retenção de pena. *A Hora Veterinária*, 2011; **31**: 81-84.
- Waap H, Paulino D, Cardoso R. Occurrence of *Ornithonyssus sylviarum* in pet birds from the district of Setúbal, Portugal. *Parasitology research*, 2017;**116**: 2041-2046.
- Ward D. Avian Ophthalmology. ABVP. College of Veterinary Medicine, The University of Tennessee, Knoxville, TN, USA, 2013. <https://www.vin.com/doc/?id=5959828> acessado dia 28-10-2018 às 12h15.
- White SD, Bourdeau PJ, Meredith A. Dermatologic problems in guinea pigs. *Compendium*, 2003;**25**: 690-700.
- Williams SM, Fulton R M, Render J A, Mansfield L, Bouldin M. Ocular and encephalic toxoplasmosis in canaries. *Avian Diseases*, 2001;**45**: 262-267
- Woods LW, Latimer KS. Circovirus infections of pigeons and other avian species. *Disease of Poultry*, 2003, pp 202-211.
- Worell AB. Current trends in avian pediatrics. *Journal of Exotic Pet Medicine*, 2012;**21**: 115-123.
- Worell AB. Dermatological conditions affecting the beak, claws, and feet of captive avian species. *Veterinary Clinics: Exotic Animal Practice*, 2013; **16**: 777-799.
- Yang R, Brice B, Oskam C, Zhang Y, Brigg F, Berryman D, Ryan U. Characterization of two complete *Isospora* mitochondrial genomes from passerine birds: *Isospora serinuse* in a domestic canary and *Isospora manorinae* in a yellow-throated miner. *Veterinary parasitology*, 2017;**237**: 137-142.
- Zadravec M, Slavec B, Krapež U, Gombač M, Švara T, Poljšak-Prijatelj M, Gruntar I, Račnik J. Trichomonosis outbreak in a flock of canaries (*Serinus canaria f. domestica*) caused by a finch epidemic strain of *Trichomonas gallinae*. *Veterinary parasitology*, 2017;**239**: 90-93.

Zsivanovits P, Monks D. A practitioner's guide to common dermatoses in birds. *In practice*, 2005;**27**: 363.