


PARIR EM MOVIMENTO



Formação em Serviço
Dezembro 2011

AUTOR:
EESMO Ana Leonor Mineiro

OBJECTIVOS

OBJECTIVO GERAL

- Relevar a importância da mobilidade da bacia óssea e das posições maternas no parto

OBJECTIVO ESPECÍFICO


- Sensibilizar os colegas para a implementação de diferentes posições maternas no 2º estágio de trabalho de parto

PROGRAMA

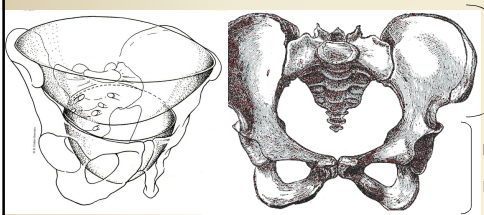
- Enumeração dos factores que influenciam o trabalho de parto e parto
- Anatomia da bacia
- Movimentos intrínsecos e extrínsecos da bacia
- Mobilidade da bacia no parto
- Posição materna no parto
- Posição materna horizontal versus posição materna vertical
- Análise de diferentes posições maternas no 2º estágio de trabalho de parto

5 FACTORES QUE INFLUENCIAM O TP E PARTO:

- o objecto – feto e placenta
- o trajecto – canal do parto
- posição materna
- resposta psicológica
- forças - contracções uterinas
- esforços maternos



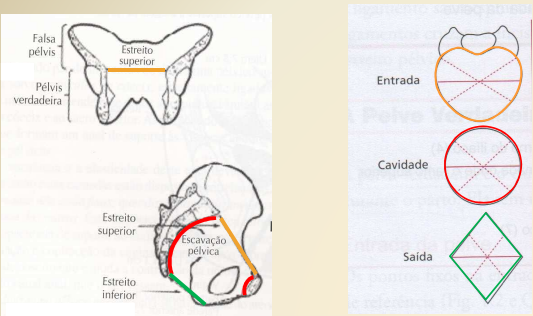
BACIA ÓSSEA



Falsa Bacia ou Grande Bacia

Bacia Verdadeira ou Pequena Bacia

PEQUENA BACIA



Falsa pélvis

Pélvis verdadeira

Estreito superior

Estreito inferior

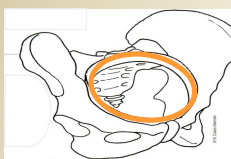
Escavação pélvica

Entrada

Cavidade

Saída

PEQUENA BACIA ESTREITO SUPERIOR

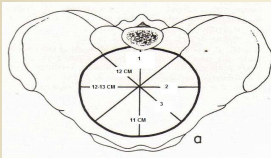


O **ESTREITO SUPERIOR** é limitado:

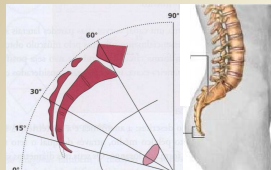
- **anteriormente** pelo bordo superior da sínfise púbica
- **lateralmente** linhas iliopectíneas dos ossos inominados
- **Posteriormente** margem antero-superior do sacro e promontório sagrado

MAIORES DIÂMETROS:

- **transverso** com 13 cm
- **obliquo** com 12 cm
- **antero-posterior** com 11cm



PEQUENA BACIA ESCAVAÇÃO PÉLVICA



A **ESCAVAÇÃO PÉLVICA** :

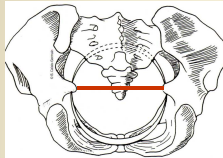
- parede anterior pequena
- parede posterior côncava de maior dimensão

É limitada por:

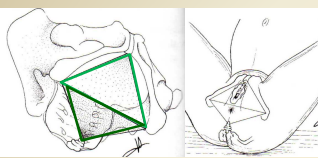
- Porção posterior da sínfise púbica
- Ísquion
- Ílion
- Sacro e cóccix

MENOR DIÂMETRO PÉLVICO:

- **Interespinhoso** com 10,5 cm



PEQUENA BACIA ESTREITO INFERIOR



O **ESTREITO INFERIOR** é limitado:

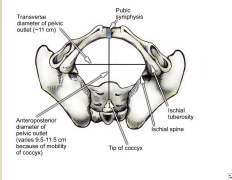
- **anteriormente:** arco púbico
- **lateralmente:** tuberosidades isquiáticas
- **posteriormente:** extremidade do cóccix

Delimitam-se **DOIS TRIÂNGULOS:**

- **anterior, urogenital**, orientado para baixo e para à frente
- **posterior, anorectal**, orientado para baixo e para trás

MAIORES DIÂMETROS:

- **transverso** (bi-tuberal) com 11 cm
- **antero-posterior anatómico** com 9,5 cm
- **antero-posterior obstétrico** com 11,5 cm



BACIA ÓSSEA E GRAVIDEZ



A **AÇÃO HORMONAL** (relaxina):

- ligamentos mais laxos
- articulações mais elásticas e flexíveis

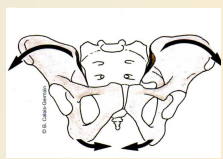
Maior capacidade de movimento entre os ossos da bacia – **Movimentos Intrínsecos**

BACIA ÓSSEA MOVIMENTOS INTRÍNSECOS

☞ Bacia move-se sobre si mesma, entre seus próprios ossos

☞ Produzem-se ao nível das articulações próprias da bacia

☞ Somente os movimentos intrínsecos modificam directamente a morfologia interna da bacia



BACIA ÓSSEA MOVIMENTOS EXTRÍNSECOS

- Quando a bacia se move em relação com os ossos adjacentes
- Produzem-se ao nível das articulações adjacentes à bacia
- Quando os movimentos extrínsecos alcançam uma certa amplitude, desencadeiam movimentos intrínsecos da bacia, por trações sobre os ossos da bacia, originadas desde os fémurs e/ou coluna vertebral



BACIA ÓSSEA MOVIMENTOS INTRÍNSECOS

- NUTAÇÃO SACRA
- NUTAÇÃO ILÍACA
- CONTRANUTAÇÃO SACRA
- CONTRANUTAÇÃO ILÍACA
- SUPINAÇÃO ILÍACA
- PRONAÇÃO ILÍACA

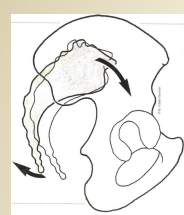
Modificam directamente a morfologia interior da bacia óssea



13

BACIA ÓSSEA MOVIMENTOS INTRÍNSECOS

NUTAÇÃO SACRA



DESCRIÇÃO DO MOVIMENTO


- O sacro bascula para a frente
- O promontório avança e o cóccix retrocede
- Aumenta a distância entre o cóccix e o púbis

MOVIMENTOS DO ESQUELETO ADJACENTE

- Grande flexão da coluna, sobretudo a lombar
- Abdução e rotação externa da perna

ASPECTOS A RETER

- Importante na última fase do período expulsivo pois amplia o estreito inferior
- Um apoio sobre a parte baixa do sacro impede a nutação sacra



14

BACIA ÓSSEA MOVIMENTOS INTRÍNSECOS

- NUTAÇÃO SACRA
- NUTAÇÃO ILÍACA
- CONTRANUTAÇÃO SACRA
- CONTRANUTAÇÃO ILÍACA
- SUPINAÇÃO ILÍACA
- PRONAÇÃO ILÍACA

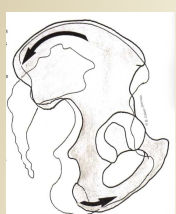
Modificam directamente a morfologia interior da bacia óssea



15

BACIA ÓSSEA MOVIMENTOS INTRÍNSECOS

NUTAÇÃO ILÍACA



DESCRIÇÃO DO MOVIMENTO


- A EIAS bascula para trás
- O isquion bascula para a frente
- Aumenta a distância entre o cóccix e o púbis

MOVIMENTOS DO ESQUELETO ADJACENTE

- Grande flexão das pernas > 90°

ASPECTOS A RETER

- Altera a escavação pélvica, permite aumentar o diâmetro entre as espinhas isquiáticas
- Importante na última fase do período expulsivo pois amplia o estreito inferior



16

BACIA ÓSSEA MOVIMENTOS INTRÍNSECOS

- NUTAÇÃO SACRA
- NUTAÇÃO ILÍACA
- CONTRANUTAÇÃO SACRA
- CONTRANUTAÇÃO ILÍACA
- SUPINAÇÃO ILÍACA
- PRONAÇÃO ILÍACA

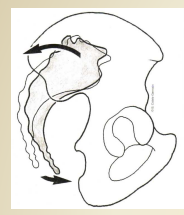
Modificam directamente a morfologia interior da bacia óssea



17

BACIA ÓSSEA MOVIMENTOS INTRÍNSECOS

CONTRANUTAÇÃO SACRA



DESCRIÇÃO DO MOVIMENTO


- O sacro bascula para trás
- O promontório retrocede e o cóccix avança
- Aumenta a distância entre o promontório e o púbis

MOVIMENTOS DO ESQUELETO ADJACENTE

- Adução e rotação interna da perna

ASPECTOS A RETER

- Importante no início da dilatação pois amplia o diâmetro do estreito superior
- Um apoio sobre a parte alta do sacro e a contração dos músculos extensores da coluna impedem a contranutação sacra



18

BACIA ÓSSEA MOVIMENTOS INTRÍNSECOS

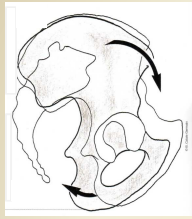
- NUTAÇÃO SACRA
- NUTAÇÃO ILÍACA
- CONTRANUTAÇÃO SACRA
- CONTRANUTAÇÃO ILÍACA
- SUPINAÇÃO ILÍACA
- PRONAÇÃO ILÍACA

Modificam directamente a morfologia interior da bacia óssea

19

BACIA ÓSSEA MOVIMENTOS INTRÍNSECOS

CONTRANUTAÇÃO ILÍACA



DESCRIÇÃO DO MOVIMENTO

- A EIAS bascula para a frente
- O isquion bascula para trás
- Aumenta a distância entre o promontório e o púbis

MOVIMENTOS DO ESQUELETO ADJACENTE

- A extensão das pernas

ASPECTOS A RETER

- **Importante** no início da dilatação pois amplia o diâmetro do estreito superior

20

BACIA ÓSSEA MOVIMENTOS INTRÍNSECOS


- NUTAÇÃO SACRA
- NUTAÇÃO ILÍACA
- CONTRANUTAÇÃO SACRA
- CONTRANUTAÇÃO ILÍACA
- SUPINAÇÃO ILÍACA
- PRONAÇÃO ILÍACA

Modificam directamente a morfologia interior da bacia óssea

21

BACIA ÓSSEA MOVIMENTOS INTRÍNSECOS

SUPINAÇÃO ILÍACA



DESCRIÇÃO DO MOVIMENTO

- A EIAS bascula para fora e para a frente
- O isquion bascula para dentro e para trás
- As articulações sacroilíacas e da sínfise púbica separam-se em cima e aproximam-se em baixo

MOVIMENTOS DO ESQUELETO ADJACENTE

- A flexão / rotação externa da perna

ASPECTOS A RETER

- **Importante** no início da dilatação pois amplia o diâmetro do estreito superior

22

BACIA ÓSSEA MOVIMENTOS INTRÍNSECOS


- NUTAÇÃO SACRA
- NUTAÇÃO ILÍACA
- CONTRANUTAÇÃO SACRA
- CONTRANUTAÇÃO ILÍACA
- SUPINAÇÃO ILÍACA
- PRONAÇÃO ILÍACA

Modificam directamente a morfologia interior da bacia óssea

23

BACIA ÓSSEA MOVIMENTOS INTRÍNSECOS

PRONAÇÃO ILÍACA



DESCRIÇÃO DO MOVIMENTO

- A EIAS bascula para dentro e para trás
- O isquion bascula para fora e para a frente
- As articulações sacroilíacas e da sínfise púbica aproximam-se em cima e separam-se em baixo

MOVIMENTOS DO ESQUELETO ADJACENTE

- A flexão / rotação interna da perna

ASPECTOS A RETER

- **Provoca** a separação mínima das espinhas isquiáticas
- **Importante** na última fase do período expulsivo pois separa os isquions e amplia o arco púbico

24

BACIA ÓSSEA MOVIMENTOS EXTRÍNSECOS

- RETROVERSÃO
- ANTEVERSÃO
- INCLINAÇÃO EXTERNA E INTERNA**
- CIRCUNDUÇÕES
- TRANSLAÇÕES

Modificam a orientação da bacia óssea

25

BACIA ÓSSEA MOVIMENTOS EXTRÍNSECOS

RETROVERSÃO

DESCRIÇÃO DO MOVIMENTO

- crista ilíaca move-se para trás e para cima e o isquion para a frente

MOVIMENTOS DO ESQUELETO ADJACENTE

- Flexão das pernas > 90°

La RETROVERSION du bassin

26

BACIA ÓSSEA MOVIMENTOS EXTRÍNSECOS

- RETROVERSÃO
- ANTEVERSÃO
- INCLINAÇÃO EXTERNA E INTERNA**
- CIRCUNDUÇÕES
- TRANSLAÇÕES

Modificam a orientação da bacia óssea

27

BACIA ÓSSEA MOVIMENTOS EXTRÍNSECOS

ANTEVERSÃO

DESCRIÇÃO DO MOVIMENTO

- crista ilíaca move-se para a frente e para baixo e isquion para trás

MOVIMENTOS DO ESQUELETO ADJACENTE

- Extensão das pernas

L'ANTEVERSION du bassin

28

BACIA ÓSSEA MOVIMENTOS EXTRÍNSECOS

- RETROVERSÃO
- ANTEVERSÃO
- INCLINAÇÃO EXTERNA E INTERNA**
- CIRCUNDUÇÕES
- TRANSLAÇÕES

Modificam a orientação da bacia óssea

29

BACIA ÓSSEA MOVIMENTOS EXTRÍNSECOS

INCLINAÇÃO EXTERNA E INTERNA

DESCRIÇÃO DO MOVIMENTO

Inclinação externa – a crista ilíaca move-se para o exterior do corpo e isquion para o centro do corpo

Inclinação interna – crista ilíaca move-se para o centro do corpo e o isquion para o exterior

30

BACIA ÓSSEA MOVIMENTOS EXTRÍNSECOS

- RETROVERSÃO
- ANTEVERSÃO
- INCLINAÇÃO EXTERNA E INTERNA**
- CIRCUNDUÇÕES
- TRANSLAÇÕES

Modificam a orientação da bacia óssea

31

BACIA ÓSSEA MOVIMENTOS EXTRÍNSECOS

CIRCUNDUÇÕES

DESCRIÇÃO DO MOVIMENTO

- movimentos circulares orientados em todas as direcções (sambar)

32

BACIA ÓSSEA MOVIMENTOS EXTRÍNSECOS

- RETROVERSÃO
- ANTEVERSÃO
- INCLINAÇÃO EXTERNA E INTERNA**
- CIRCUNDUÇÕES
- TRANSLAÇÕES**

Modificam a orientação da bacia óssea

33

BACIA ÓSSEA MOVIMENTOS EXTRÍNSECOS

TRANSLAÇÕES

DESCRIÇÃO DO MOVIMENTO

- Movimento em que a bacia está orientada sempre no mesmo plano
- A bacia desloca-se para a frente ou para trás; para o lado esquerdo ou direito; e em círculo

34

MOVIMENTOS DA BACIA DURANTE O PARTO

35

MOVIMENTOS DA BACIA DURANTE O PARTO

36

MOVIMENTOS DA BACIA DURANTE O PARTO

37

BACIA LIVRE

DEFINIÇÃO
 Quando a bacia se move sobre as cabeças do fémur, a nível das articulações coxo-femorais, em todas as direcções

MOVIMENTOS DO ESQUELETO ADJACENTE
 Pernas em flexão < 90°

ASPECTOS A RETER
 Pernas em extensão e em flexão >90° impedem a mobilidade da bacia

Para que a bacia se adapte ao feto durante o parto, o ideal é que esteja livre para permitir os movimentos intrínsecos

3 posições maternas de eleição:
 De pé com as pernas semi-flectidas
 Sentada sobre a bola partos
 De joelhos /de gatas

38

BACIA LIVRE VS NÃO LIVRE

Bacia livre
 Bacia livre, mas não no máximo
 Bacia não livre

39

5 FACTORES QUE INFLUENCIAM O TP E PARTO:

- o objecto – feto e placenta
- o trajecto – canal do parto
- posição materna
- resposta psicológica
- forças - contracções uterinas
 - esforços maternos

40

POSIÇÃO MATERNA

- De acordo com história e a antropologia a maioria das mulheres de todas as raças e culturas adoptavam uma **posição vertical** durante o trabalho de parto e parto
- A institucionalização do processo de parir
- A tecnologia, medicalização, intervenção
- A comodidade/ conforto dos profissionais de saúde
- posição horizontal** adoptada como **posição mais prevalente** durante o trabalho de parto e parto

(MAMEDE F. V. [et al.], 2007) 41

POSIÇÃO MATERNA POSIÇÃO HORIZONTAL VS VERTICAL

POSIÇÃO MATERNA HORIZONTAL

- O ângulo da curva da escavação pélvica é mais acentuado na posição horizontal
- Progressão da apresentação fetal e "puxos" maternos contra a gravidade
- Durante o período expulsivo, os membros inferiores ao permanecerem imobilizados actuam como peso morto – mobilidade da bacia limitada; "puxos" maternos mais difíceis
- Diminuição dos diâmetros pélvicos

POSIÇÃO MATERNA VERTICAL

- O ângulo da curva da escavação pélvica é menos acentuado na posição vertical
- A acção da gravidade favorece o encravamento e a progressão da apresentação fetal ao longo da bacia
- Menor esforço e maximização dos puxos expulsivos maternos pela acção da gravidade
- Os membros inferiores ao estarem apoiados constituem ponto de apoio, maximizando os "puxos" maternos
- Maior mobilidade da bacia
- Aumento dos diâmetros pélvicos

(MINISTERIO DE SALUD , 2005) 42

POSIÇÃO MATERNA

De acordo com a OMS (1996) a mulher deve ter **liberdade de escolher a posição mais confortável para ela no momento do parto**

A OMS (1996) refere os profissionais de saúde **necessitam de ser treinados em como comandar e realizar partos em outras posições além da supina**, a fim de não serem um factor inibidor na escolha de posições

ANÁLISE DE POSIÇÕES 2º ESTÁDIO DO TRABALHO PARTO

POSIÇÕES APOIADAS SOBRE AS COSTAS

POSIÇÕES APOIADAS SOBRE AS COSTAS

.... COM GRANDE FLEXÃO E ROTAÇÃO EXTERNA DAS PERNAS

- Pernas em flexão > 90°, abdução e rotação externa
- Bacia apoiada na parte posterior e em retroversão
- Sacro imobilizado
- Iliacos em nutilação ilíaca e supinação ilíaca
- Estreito inferior amplia-se anteroposteriormente e reduz-se o diâmetro bi-tuberal
- Gravidade dirige a cabeça do feto para o triângulo posterior do períneo

POSIÇÕES APOIADAS SOBRE AS COSTAS

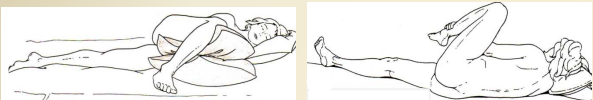.... COM GRANDE FLEXÃO E ROTAÇÃO INTERNA DAS PERNAS

- Pernas em flexão > 90°, abdução e rotação interna
- Bacia apoiada na parte posterior e em retroversão
- Sacro imobilizado
- Iliacos em nutilação ilíaca e pronação ilíaca
- Amplia-se os diâmetros sagital e transversal da escavação pélvica e do estreito inferior. O arco púbico alarga-se
- Gravidade dirige a cabeça do feto para o triângulo posterior do períneo
- Parturiente agarra a pernas pela parte externa

POSIÇÕES EM DECÚBITO LATERAL

POSIÇÕES EM DECÚBITO LATERAL

...COM ASSIMETRIA DOS MEMBROS INFERIORES
Perna superior em **flexão >90°** e em **rotação externa**
Perna inferior em **extensão**

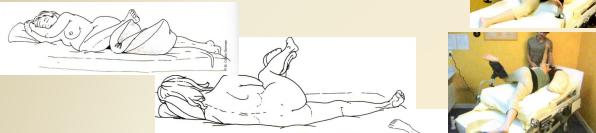

- Bacia apoiada sobre o **trocânter maior**
- Sacro está retorcido entre os ilíacos assimétricos. Por não ter nenhum ponto de apoio, **pode mover-se desde o interior** pela apresentação fetal
- Ilíaco de cima em **nutação ilíaca** e **supinação ilíaca**
- Ilíaco de baixo está em **contranutação ilíaca**
- **Assimetria da Escavação pélvica**: espinha isquiática de cima desloca-se para o interior e para a frente; espinha isquiática de baixo desloca-se para trás e para baixo
- **Assimetria do Estreito inferior**: isquion de cima vai para a frente e para o centro; isquion de baixo vai para trás

49

POSIÇÕES EM DECÚBITO LATERAL

...COM ASSIMETRIA DOS MEMBROS INFERIORES
Perna superior em **flexão >90°** e em **rotação interna**
Perna inferior em **extensão**



- Bacia apoiada sobre o **trocânter maior**
- Sacro está retorcido entre os ilíacos assimétricos.
- Ilíaco de cima em **nutação ilíaca** e **pronação ilíaca**
- Ilíaco de baixo está em **contranutação ilíaca**
- **Assimetria da Escavação pélvica**: espinha isquiática de cima desloca-se para o exterior e para a frente; espinha isquiática de baixo desloca-se para trás e para baixo
- **Assimetria do Estreito inferior**: rama isquiopúbica de cima vai para a frente e para o exterior; rama isquiopúbica de baixo vai para trás

50

POSIÇÕES SENTADA



51

POSIÇÕES SENTADA

... UM ASSENTO BAIXO



- Pernas em **flexão > 90°**, abdução e **rotação externa** ou **rotação interna**
- Bacia **apoiada** sobre os isquions e em **retroversão**
- Sacro **livre** se bacia apoiada sobre a parte anterior dos isquions
- Sacro **apoiado** e **pode fixar-se em contranutação sacra** se bacia apoiada sobre a parte posterior dos isquions
- Ilíacos em **nutação ilíaca** e em **supinação ilíaca** ou **pronação ilíaca**
- Se **sacro apoiado**, reduz-se o diâmetro sagital posterior do estreito inferior
- Se **rotação interna** das pernas – estreito inferior amplia o seu diâmetro anteroposterior; aumenta o diâmetro interespinhoso e bi-tuberal
- Se **rotação externa** das pernas - Estreito inferior amplia-se anteroposteriormente; reduz-se o diâmetro interespinhoso e bi-tuberal
- Gravidade dirige a cabeça do feto para o **triângulo anterior** do períneo
- A **posição exige um determinado trabalho postural** da mulher.

52

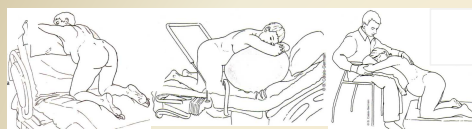POSIÇÕES DE JOELHOS / DE GATAS



53

POSIÇÕES DE JOELHOS / DE GATAS

... COM AS PERNAS PARALELAS E SIMÉTRICAS

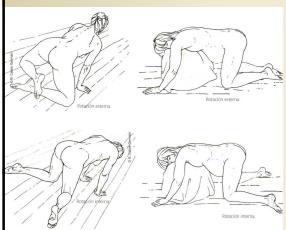


- Parturiente **apoiar-se sobre os joelhos** e sobre a **parte alta do seu corpo** à cabeceira da cama ou a uma bola de partos ou ao companheiro
- **Flexão das pernas >90°** se a mulher dirige o tronco para trás; **< 90°** se dirige o tronco para a frente
- Bacia **livre** se flexão das pernas <90°
- A **morfologia interior da bacia não se transforma**, mas pode ser modificada pela apresentação fetal
- A **gravidade** leva o feto em direção ao púbis.
- Durante a fase final do período expulsivo, é das **posições em que a bacia pode adaptar-se melhor ao feto**

54

POSIÇÕES DE JOELHOS / DE GATAS

... COM ROTAÇÃO INTERNA / EXTERNA DAS PERNAS



- Parturiente apoia-se sobre os joelhos e sobre a parte alta do seu corpo à cabeceira da cama ou a uma bola de partos ou ao companheiro
- Flexão das pernas >90° se a mulher dirige o tronco para trás; < 90° se dirige o tronco para a frente; em rotação interna ou externa
- Sacro livre
- Iliacos em pronação ou supinação
- A escavação pélvica e o estreito inferior ampliam os seus diâmetros nas rotações internas das pernas e reduzem os seus diâmetros nas rotações externas

55

POSIÇÕES DE PÉ

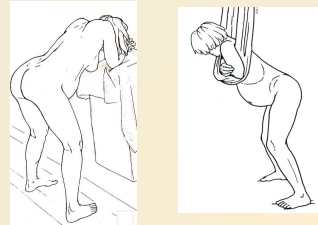


56

POSIÇÕES DE PÉ

... COM AS PERNAS SEMIFLECTIDAS

- De pé com as pernas semiflectidas, a mulher apoia o tronco e o braços num suporte
- Pernas em flexão <90°
- Bacia livre
- A morfologia interior da bacia não se transforma, mas pode ser modificada pela apresentação fetal
- É favorecida pela gravidade



57

POSIÇÕES DE PÉ

... COM ROTAÇÃO INTERNA/EXTERNA DAS PERNAS



- Pernas em flexão <90°, com rotação interna ou externa
- Iliacos em pronação ou supinação
- Sacro livre
- A escavação pélvica e o estreito inferior ampliam-se transversalmente se pernas em rotação interna e reduzem os seus diâmetros nas rotações externas
- As rotações das pernas criam uma compressão – decompressão dos iliacos nas articulações sacroiliacas, o que pode aliviar as dores ligamentosas

58

POSIÇÕES DE CÓCORAS



59

POSIÇÕES DE CÓCORAS

... SIMPLES

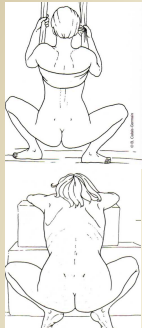

- Pernas estão em flexão máxima.
- O tronco está inclinado para a frente e as mãos podem ou não estar apoiadas numa barra ou numa pessoa. O tronco pode ou não estar suspenso por um pano
- Iliacos em forte nutilação iliaca
- Sacro em nutilação sacra
- O estreito inferior amplia-se a nível do seu diâmetro anteroposterior
- É uma das posições em que o estreito inferior se amplia mais
- A gravidade dirige a apresentação fetal para o estreito inferior e orienta-a para o triângulo anterior do períneo.
- Posição que exige um certo trabalho de equilíbrio.

60

POSIÇÕES DE CÓCORAS

...COM ROTAÇÃO EXTERNA DAS PERNAS

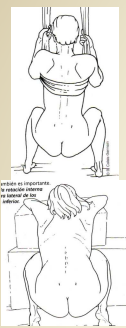

- Pernas estão em flexão máxima, abdução e rotação externa .
- O tronco está inclinado para a frente e as mãos podem ou não estar apoiadas numa barra ou numa pessoa. O tronco pode ou não estar suspenso por um pano.
- Sacro em **nutação sacra**
- Iliacos em **forte nutação ilíaca e supinação ilíaca**
- Estreito inferior **amplia-se anteroposteriormente**
- **Reduz-se o diâmetro interespinhoso e bi-tuberal**
- **As mulheres grávidas adoptam maioritariamente esta posição pois o útero grávido obriga-as a separar os joelhos e quase sempre se dá uma abdução e uma rotação externa as pernas**

61

POSIÇÕES DE CÓCORAS

...COM ROTAÇÃO INTERNA DAS PERNAS



- ◆ Pernas estão em flexão máxima, abdução e rotação interna
- O tronco está inclinado para a frente e as mãos podem ou não estar apoiadas numa barra ou numa pessoa. O tronco pode ou não estar suspenso por um pano.
- ◆ Sacro em **nutação sacra**
- ◆ Iliacos em **forte nutação ilíaca e pronação ilíaca**
- ◆ O estreito inferior **amplia sagitalmente o seu diâmetro anteroposterior**
- ◆ **Aumenta o diâmetro interespinhoso e bi-tuberal**

62

BIBLIOGRAFIA

- ❏ CALAIS-GERMAIN, Blandine e PARÉS, Núria Vives – **Parir en movimiento: Las moviidades de la pelvis en el parto**. Barcelona: la Leibre de Marzo, S.L., 2010;
- ❏ MAMEDE F. V. [et al] – **Reflexões sobre a deambulação e posição materna no trabalho de parto e parto**. In *Revista da escola de enfermagem Anna Nery*. 11(2), (2007).p331-336.
- ❏ MINISTERIO DE SALUD - **Norma técnica para la atención del parto vertical con adecuación intercultural**. Lima: Ministerio de Salud. Dirección General de Salud de las Personas. Estrategia Sanitaria Nacional de Salud Sexual y Reproductiva , 2005
- ❏ ORGANIZAÇÃO MUNDIAL DE SAÚDE – **Assistência ao Parto Normal: um guia prático**. Genebra: Organização Mundial de Saúde. Unidade de Maternidade Segura, de Saúde Reprodutiva e da Família, 1996.

63