



UNIVERSIDADE DE ÉVORA

ESCOLA CIÊNCIAS E TECNOLOGIA

DEPARTAMENTO DE MEDICINA VETERINÁRIA

**Patologia clínica e cirúrgica de espécies
pecuárias.**

António Imaginário Picanço

Orientador: Professora Doutora Sandra Branco

Orientador externo: Dr. Manuel Evaristo Silva

Mestrado Integrado em Medicina Veterinária

Relatório de estágio

Évora, 2015



UNIVERSIDADE DE ÉVORA

ESCOLA CIÊNCIAS E TECNOLOGIA

DEPARTAMENTO DE MEDICINA VETERINÁRIA

**Patologia clínica e cirúrgica de espécies
pecuárias**

António Imaginário Picanço

Orientador: Professora Doutora Sandra Branco

Orientador externo: Dr. Manuel Evaristo Silva

Mestrado Integrado em Medicina Veterinária

Relatório de estágio

Évora, 2015

Agradecimentos

Aos meus pais, pois foram eles que me formaram como pessoa e que tanto batalharam para me proporcionar a oportunidade de concluir o curso de medicina veterinária. Muito obrigado por todos os ensinamentos e apoio ao longo destes anos.

Ao meu orientador de estágio, Dr Evaristo Silva, por me ter transmitido imensos conhecimentos práticos e científicos, por me incentivar a estudar, por me ensinar a arte de alcançar diagnósticos e pela amizade demonstrada.

À minha orientadora da Universidade de Évora, Professora Dra Sandra Branco, pelos conhecimentos práticos e científicos transmitidos, pela ajuda na elaboração do protocolo e relatório de estágio e pela amizade demonstrada.

À Inês, por estar sempre a meu lado nos dias bons e nos outros mais complicados, pelo apoio incondicional em todas as minhas opções, pela incansável motivação na realização deste relatório e por todo o afeto demonstrado.

Ao Dr Jaime Ribeiro, por me ter transmitido imensos conhecimentos práticos e científicos, por me ensinar todas as técnicas de controlo reprodutivo e pela amizade demonstrada.

Ao Dr Manuel Malta, pelos conhecimentos transmitidos e pela amizade demonstrada.

À Dra Isabel Mariano, pela amizade demonstrada e por todos os conhecimentos práticos e científicos transmitidos, principalmente aqueles relacionados com procedimentos laboratoriais e medicina forense.

Aos técnicos de Saúde Animal, Luís Pinto e Carlos Martins, pelos ensinamentos acerca das técnicas de colheita de sangue em espécies pecuárias e pela amizade demonstrada.

Às auxiliares veterinárias, Carla Simões e Ana Martins, pela amizade demonstrada e por todos os lanches preparados que eram revitalizantes ao fim do dia.

A todos os familiares e amigos, que cada um de sua forma, contribuiu para a minha formação como pessoa e como futuro médico-veterinário.

Resumo

O presente relatório tem como finalidade descrever as atividades desenvolvidas no âmbito do estágio curricular do Mestrado Integrado em Medicina Veterinária da Universidade de Évora. Na primeira parte está apresentada a descrição das atividades acompanhadas nas áreas de sanidade e profilaxia, patologia médica, patologia cirúrgica e controlo reprodutivo de espécies pecuárias. A segunda parte do relatório consiste numa breve revisão bibliográfica sobre amputações de membros em vitelos. Apesar de ser um procedimento praticado com pouca frequência em bovinos, por vezes, é a única solução para manter vivo um animal que apresente uma fratura óssea aberta conspurcada, necrosada ou infetada. Por fim, estão apresentados três casos clínicos e evolução pós-cirúrgica de fraturas ósseas em vitelos cuja resolução foi a amputação parcial do membro.

Palavras-chave: amputação; bovino; clinica de espécies pecuárias; fratura óssea;

Medical and Surgical Pathology of livestock species

Abstract

This report aims to describe the developed activities during the internship integrated on the master degree in veterinary medicine at the University of Évora. Firstly are described the followed activities in the areas of diseases control program, medical pathology, surgical pathology and reproductive control in livestock species. The following part of this report consists on a brief literature review of limb amputations in calves. Even though it's a procedure unusually performed in cattle, sometimes, is the only solution to save the life of a calf with an open bone fracture severely contaminated, necrotic or infected. Lastly, are presented three clinical cases and post-surgical evolution of bone fractures in calves that were resolved by parcial limb amputation.

Keywords: amputation; bovine; clinic of livestock species; bone fracture;

Índice geral

Agradecimentos	I
Resumo	II
Abstract	II
Índice de gráficos	VI
Índice de tabelas	VII
Índice de figuras	IX
Lista de Abreviaturas	XV
1- Introdução	1
2-Atividades desenvolvidas	2
2.1- Caracterização do concelho de Montemor-o-Novo	2
2.1.1- Atividade agropecuária	3
2.2- Sanidade animal	5
2.2.1 Plano de erradicação da tuberculose bovina.....	5
2.2.2 Plano de erradicação da leucose enzoótica bovina	8
2.2.3 Plano de erradicação da brucelose bovina e dos pequenos ruminantes.	8
2.2.4 Intervenções de rastreio e profilaxia	10
2.3- Patologia médica.....	15
2.3-1. Sistema digestivo	16
2.3-2. Sistema respiratório	20
2.3-3. Sistema reprodutor	21
2.3-4. Sistema urinário	27
2.3-5. Sistema oftalmológico.....	28
2.3-6. Sistema músculo-esquelético.....	29
2.3-7. Sistema nervoso	30
2.3-8. Pele e anexos	32
2.3-9. Alterações metabólicas.....	33
2.3-10. Outras doenças.....	34
2.4- Necrópsias	36

2.5-	Patologia cirúrgica	38
2.6-	Controlo reprodutivo.....	41
3-	Revisão bibliográfica: Amputação parcial de membros em vitelos	42
3.1	– Introdução	42
3.2	- Indicação para amputação de membro	43
3.3	– Revisão anatómica.....	44
3.4	– Protocolo anestésico	52
3.5	– Preparação do campo cirúrgico	53
3.6	– Material cirúrgico	54
3.7	– Técnica cirúrgica	55
3.8	– Procedimento pós-operatório	57
3.9	– Prognóstico	58
4	– Casos clínicos	59
4.1	– Caso clínico nº 1.....	59
4.2	– Caso clínico nº 2.....	63
4.3	– Caso clínico nº 3.....	66
5	– Discussão	68
6-	Conclusão.....	70
7-	Bibliografia.....	71

Índice de gráficos

- Gráfico 1** – Nº de animais sujeitos a intervenção sanitária por espécie animal (n= 9273), n representa o número total de animais. Frequência relativa (%) por espécie de animais sujeitos a intervenção sanitária..... 10
- Gráfico 2** – Diferentes intervenções sanitárias realizadas em bovinos (n= 3627), n representa o número total intervenções. Frequência relativa (%) do total intervenções sanitárias realizadas em bovinos..... 11
- Gráfico 3** – Frequências relativas (%) de casos clínicos observados por espécie animal (n=245)..... 15
- Gráfico 4** – Frequências relativas (%) de casos clínicos observados por sistemas em todas as espécies (n= 245)..... 16
- Figura 5**- Agentes etiológicos de diarreias neonatais em vitelos consoante a idade (Gunn *et al.*, 2009). Legenda- (ETEC) – *E. coli* enterotoxígena; (Rota) – Rotavírus; (Corona) – Coronavirus; (Crypto) – *Cryptosporidium*..... 17

Índice de tabelas

Tabela 1 - Plano profilático mais comum, em bovinos e pequenos ruminantes, aquando do saneamento.	12
Tabela 2 – Número e frequência relativa (%) das várias ações profiláticas realizadas em bovinos.	13
Tabela 3 - Número e frequência relativa (%) das várias ações profiláticas realizadas em ovinos.	14
Tabela 4 – Número de casos clínicos referentes ao sistema digestivo em cada espécie animal e frequência relativa (%) do número total de casos.....	16
Tabela 5 – Avaliação do grau de desidratação, com base no tempo de retração da prega cutânea do pescoço (TRPC), na posição do globo ocular e na observação das membranas mucosas. Avaliação do equilíbrio ácido-base através da idade do vitelo, da posição corporal e da força do reflexo de sucção (Gunn <i>et al.</i> , 2009).....	19
Tabela 6 - Número de casos clínicos referentes ao sistema respiratório em cada espécie animal e frequência relativa (%) do número total de casos.....	20
Tabela 7 - Número de casos clínicos referentes ao sistema reprodutor em cada espécie animal e frequência relativa (%) do número total de casos.....	22
Tabela 8 - Número de casos de distócia em cada espécie animal e frequência relativa (%) do número total de casos.	24
Tabela 9 - Número de casos clínicos referentes ao sistema urinário em cada espécie animal e frequência relativa (%) do número total de casos.....	27
Tabela 10 - Número de casos clínicos referentes ao sistema oftalmológico em cada espécie animal e frequência relativa (%) do número total de casos.	28
Tabela 11 - Número de casos clínicos referentes ao sistema músculo-esquelético em cada espécie animal e frequência relativa (%) do número total de casos.	29
Tabela 12 – Número de casos clínicos referentes ao sistema nervoso em cada espécie animal e frequência relativa (%) do número total de casos.....	30

Tabela 13 - Número de casos clínicos referentes à pele e anexos em cada espécie animal e frequência relativa (%) do número total de casos.....	32
Tabela 14 - Número de casos clínicos referentes à patologia metabólica em cada espécie animal e frequência relativa (%) do número total de casos.	33
Tabela 15 – Número de casos clínicos referentes a outras doenças em cada espécie animal e frequência relativa (%) do número total de casos.....	34
Tabela 16 – Número de necrópsias realizadas em cada espécie animal e frequência relativa (%) do número total de necrópsias realizadas.....	36
Tabela 17 – Número de intervenções cirúrgicas em cada espécie animal e frequência relativa (%) do número total de intervenções cirúrgicas.....	38
Tabela 18 – Número de cesarianas realizadas consoante o motivo em cada espécie animal e frequência relativa (%) do número total de cesarianas.	40
Tabela 19 – Número de procedimentos referentes ao controlo reprodutivo em cada espécie animal e frequência relativa (%) do número total de procedimentos.	41
Tabela 20 – Sistema de classificação de fraturas abertas de <i>Gustilo</i> . (Adaptado de Desrochers <i>et al.</i> , 2014)	44

Índice de figuras

Figura 1 - Freguesias do concelho de Montemor-o-Novo (Adaptado de Évora Digital, 2015)	2
Figura 2 - Exploração de bovinos em sistema extensivo, que se dedica à produção de <i>Limousine</i> em linha pura (Autor).....	3
Figura 3 - Exploração de ovinos de raça merino branco e cruzados, em sistema extensivo de aptidão cárnica (Autor)	4
Figura 4 – Contenção de ovinos para realização de ações de saneamento (Autor)....	14
Figura 5 - Etiologia multifactorial do síndrome respiratório bovino (Adaptado de Stilweel, 2013 e Wollums <i>et al.</i> , 2009).....	20
Figura 6 - Eventos endócrinos e bioquímicos desencadeados pelo stress fetal (Adaptado de Senger, 2005)	23
Figura 7 – Bovino em decúbito esternal com prolapso uterino (Autor)	26
Figura 8 – Bovino com prolapso uterino que morreu devido a hemorragia por rutura da artéria uterina (Autor)	26
Figura 9 – Bovino com queratoconjuntivite infecciosa bovina (Autor)	29
Figura 10 - Inervação do membro posterior direito em bovinos. Legenda: 1- Nervo Obturador; 2 – Nervo Femoral; 3 – Nervo Ciático; 4 – Nervo Safeno; 5- Nervo Peroneal; 6- Nervo Tibial (Adaptado de Dyce <i>et al.</i> , 2010).....	30
Figura 11 – Vaca caída pós-parto, com lesão do nervo obturador (A) e sua posterior elevação com pinça ilíaca (B) (Autor).....	31
Figura 12 - Diversas zonas de alopecia no dorso de bovino com pediculose (A). Forma imatura do piolho <i>Damalinia bovis</i> 40x.(B) (Exame microscópico realizado em Vet+, Serviços Veterinários Lda e confirmado pelo Laboratório de Parasitologia Vítor Caeiro, na Universidade de Évora).	32
Figura 13 – Bovino com papilomatose (Autor).....	33

Figura 14 - Ovino com hipocalcémia antes (A) e pós tratamento (B) (Fotografia cedida por Dr. Evaristo Silva)	34
Figura 15 - Ovino com ectima contagioso (Autor).....	35
Figura 16 – Necrópsia a vitelo com Leptospirose que apresentava icterícia generalizada e repleção vesical com urina vermelho-escura (Autor)	37
Figura 17 – Necrópsia a ovino, que apresentava broncopneumonia verminosa por <i>Dictyocaulus filaria</i> (Fotografia cedida por Dra. Isabel Mariano).....	37
Figura 18 – Exame microscópico de pulmão de ovino com formas larvares de <i>Dictyocaulus filaria</i> . Coloração de hematoxilina-eosina. A- Ampliação de 100x; B- Ampliação de 400x (Histopatologia realizada pelo Laboratório de Anatomia Patológica da Universidade de Évora)	37
Figura 19 – Local de incisão na pele para cesariana por abordagem pelo flanco esquerdo (Adaptado de Turner & Mcilwraith, 1989)	39
Figura 20 – Diagnóstico de gestação por ecografia transparietal em ovino (Autor)..	41
Figura 21 - Classificação de fraturas com base na direção e número de linhas de fratura. Legenda: A- Transversa; B- Obliqua; C- Espiral; D- Cominutiva redutível; E- Cominutiva irreductível (Adaptado de Fossum <i>et al.</i> , 2007).....	42
Figura 22 – Estrutura geral dos ossos longos (Adaptado de Pasquini & Spurgeon, 1989). Legenda: 1- Superfície Articular; 2- Epífise proximal; 2'- Epífise distal; 3- Metáfise; 4- Diáfise; 5- Perióstio; 6- Endóstio; 7- Cavidade medular; 8- Osso compacto; 9-Osso esponjoso; 10- Linha de crescimento.....	44
Figura 23 - Osteologia do membro torácico direito de bovino, vista medial (Adaptado de Popesko, 1997). Legenda: 1-Cartilagem da escápula; 2-Face costal da escápula; 3- colo da escápula; 4- tubérculo maior do húmero; 5- tubérculo menor do húmero; 6- corpo do húmero; 7- epicôndilo medial do húmero; 8- olecrânio; 9- Cabeça do rádio; 10- corpo do rádio; 11- espaço interósseo proximal do antebraço; 12- corpo da ulna; 13-tróclea do rádio; 14- processo estiloide da ulna; 15- osso escafoide; 16- osso piramidal; 17- osso pisiforme;	

18- osso capitato-trapezóide; 19- osso hamato; 20- osso metacárpico III e IV; 21- ossos sesamoides proximais; 22- falange proximal do dedo IV; 23- falange proximal do dedo III; 24- falange intermédia do dedo IV; 25- falange intermédia do dedo III; 26- falange distal do dedo IV; 27- falange distal do dedo III; 28 – osso sesamóide distal 45

Figura 24 – Osteologia do osso coxal direito e membro pélvico direito de bovino, vista medial (Adaptado de Popesko, 1997).

Legenda: 1- corpo do ílio; 2- asa do ílio; 3- tuberosidade sacral; 4- crista ilíaca; 5- face sacropélvica; 6- incisura isquiática maior; 7- corpo do púbis; 8- corpo do ísquio; 9- tuberosidade isquiática; 10- incisura isquiática menor; 11- superfície sinfisária, 12- corpo do fémur; 13- tróclea do fémur; 14- côndilo medial do fémur; 15- patela; 16- côndilo medial da tíbia; 17- tuberosidade da tíbia; 18- eminência intercondilar; 19- corpo da tíbia; 20- calcâneo; 21- talus; 22- osso navículo-cubóide; 23- osso cuneiforme intermédio-lateral; 24- osso cuneiforme medial; 25- osso metatársico III e IV; 26- falange proximal; 27- falange intermédia; 28- falange distal, 29- osso sesamóide distal, 30- osso sesamóide metatársico; 31- ossos sesamóides proximais 46

Figura 25 - Músculos do antebraço de bovino. Membro esquerdo (Adaptado de Barone, 1989).

Legenda: 1- M. bíceps braquial; 2- M. braquial; 3 e 8- M. extensor radial do carpo; 4- M. extensor medial dos dedos; 5- M. extensor comum dos dedos; 6- M. extensor lateral dos dedos; 7- M. extensor oblíquo do carpo; 9- M. ulnar lateral; 10- M. flexor ulnar do carpo; 11- Cabeça ulnar do M. flexor profundo dos dedos; 12- Ligamento colateral medial do cotovelo; 13- M. flexor radial do carpo; 14- M. flexor superficial dos dedos; 15- Bordo medial do rádio; 16- M. flexor superficial dos dedos; 17- M. flexor profundo dos dedos..... 47

Figura 26 - Músculos da perna de bovino. Membro esquerdo (Adaptado de Barone, 1989).

Legenda: 1- Patela; 2- Tendão de origem do M. extensor comum dos dedos e do M. flexor do pé; 3- M. gastrocnémio, 3A- cabeça medial, 3B- cabeça lateral; 4- M. solear; 5- M. fibular longo; 6- M. tibial cranial; 7- Bordo medial da tíbia; 8- M. extensor lateral dos dedos; 9- M. flexor do pé; 10- M. extensor comum dos dedos; 11- M. extensor medial dos dedos; 12 – Tendão do M. fibular longo; 13 – M. flexor superficial dos dedos; 14 – M. poplíteo; 15- M. flexor medial dos dedos; 16- M. tibial caudal; 17- M.

flexor lateral dos dedos; 18 – Tendão Calcâneo, 18A- Tendão do M. gastrocnêmio, 18B- Tendão do M. flexor superficial dos dedos. 48

Figura 27 – Principais artérias (A.) do membro torácico de bovino. Membro esquerdo (Adaptado de Barone, 1996).

Legenda: 1- A. axilar; 2- A. subescapular; 3- A. braquial profunda; 4- A. braquial; 5- A. colateral ulnar; 6- A. interóssea comum; 7- A. mediana; 8- A. radial. 49

Figura 28 - Principais veias (V.) do membro torácico de bovino. Membro esquerdo. (Adaptado de Barone, 1996).

Legenda: 1- V. axilar; 2- V. subescapular; 3- V. toraco-dorsal; 4-V. braquial profunda; 5- V. braquial; 6- V. colateral ulnar; 7- V. cefálica; 8- V. interóssea comum; 9- V. mediana; 10- V. radial; 11- V. cefálica acessória. A- M. flexor radial do carpo; B- M. flexor ulnar do carpo; C- M. extensor radial do carpo..... 49

Figura 29 - Principais artérias (A.) do membro pélvico de bovino. Membro esquerdo (Adaptado de Barone, 1996).

Legenda: 1- A. ilíaca externa (esquerda); 2- A. ilíaca interna (esquerda); 3- A. coccígea mediana; 4- A. circunflexa ilíaca profunda; 5- A. gluteal caudal; 6- A. femoral; 7- A. femoral profunda; 8- A. safena; 9- A. femoral caudal; 10- A. poplítea; 11- A. tibial caudal; 12- A. tibial cranial; 13- A. interóssea da perna. 50

Figura 30 - Principais veias (V.) do membro pélvico de bovino. Membro esquerdo (Adaptado de Barone, 1996).

Legenda: 1- V. ilíaca comum (esquerda); 2- V. sacral mediana; 3- V. ilíaca interna; 4-V. ilíaca externa; 5- V. femoral profunda; 6- V. femoral; 7- V. safena medial; 8- V. safena lateral, 8A- Raiz caudal da V. safena lateral; 9- V. femoral caudal; 10- V. poplítea; 11- Anastomose para a V. tibial caudal; 12-V. plantar medial. A- M. flexor lateral dos dedos; B- M. flexor medial dos dedos; C- M. tibial cranial.

A V. tibial caudal e V. tibial cranial, como são satélites do sistema arterial, não estão representadas na figura porque estão num plano mais profundo..... 50

Figura 31 – Nervos (N.) do membro torácico de bovino. Membro direito (Adaptado de Dyce *et al.*, 2010).

Legenda: 1, 2- Raízes do plexo braquial; 3- N. peitoral cranial; 4- N. supraescapular; 5- N. músculo-cutâneo; 6- A. axilar; 7- N. músculo-cutâneo antes de se juntar ao N.

mediano; 8- Ramo proximal do N. músculo-cutâneo; 9- N. subescapular; 10 – N. torácico longo; 11- N. toracodorsal; 12- N. torácico lateral; 13- N. axilar; 14- N. Radial; 15- N. ulnar; 16- Combinação do N. músculo-cutâneo com o N. mediano; 17- Ramo distal do N. músculo-cutâneo; 18- N. antebraquial cutâneo medial; 19- Ramo superficial do N. Radial; 20- N. mediano; 21- N. antebraquial cutâneo caudal; 22- N. digital comum II e III; 23- Ramo dorsal do N. ulnar; 24- Ramo palmar do N. ulnar; 25- Ramo profundo do N. ulnar..... 51

Figura 32 – Nervos (N.) do membro pélvico de bovino. Membro direito. (Adaptado de Dyce *et al.*, 2010)

Legenda: 1- N. Obturador; 2 – N. Femoral; 3 – N. Ciático; 4 – N. Safeno; 5- N. Peroneal comum; 6- N. Tibial; 7- N. Peroneal superficial; 8- N. Peroneal profundo; 9- N. digital comum dorsal III; 10- N. plantar lateral e medial. 51

Figura 33 – Preparação do campo cirúrgico para realização de amputação do membro pélvico esquerdo num vitelo. A- limpeza do membro com detergente para remover partículas e sujidade; B- tricotomia com recurso a lâmina de aço inoxidável descartável; C- aplicação de solução antisséptica (iodo-povidona) (Autor) 53

Figura 34 – Mesa preparada pelo cirurgião que contém materiais utilizados na preparação do campo cirúrgico e assépsia do cirurgião, fármacos, seringas e agulhas, instrumentos cirúrgicos e materiais de sutura (Autor)..... 54

Figura 35 – Amputação de membro torácico direito pela diáfise do rádio-ulna em vitelo (cirurgia experimental realizada em cadáver) (Autor)

Legenda: Cr- Cranial; Ca- Caudal; A- Incisão da pele; B- Dissecção e ligadura simples da veia cefálica (seta branca); C- Dissecção dos músculos da região lateral do antebraço (1- M. extensor radial do carpo; 2- M. extensor medial dos dedos; 3- M. extensor comum dos dedos; 4- M. extensor lateral dos dedos; 5- M. Ulnar lateral); D- Dissecção dos músculos da região medial do antebraço (1- M. extensor radial do carpo; 6- M. flexor ulnar do carpo; 7- M. flexor radial do carpo) e ligadura simples da artéria e veia mediana juntamente com o nervo mediano (seta preta); E- Secção dos músculos do antebraço (1- M. extensor radial do carpo; 2- M. extensor medial dos dedos; 3- M. extensor comum dos dedos; 4- M. extensor lateral dos dedos; 5- M. Ulnar lateral); F-

Separação dos músculos do periósteo; G- Amputação do rádio-ulna pela diáfise com fio serra <i>Gigli</i> ; H- Sutura dos tecidos moles; I- Sutura da pele (Autor).....	55
Figura 36 – Vitelo com fratura óssea aberta de grau III, segundo o sistema de classificação de fraturas abertas de <i>Gustilo</i> (tabela 20), na diáfise do osso metacárpico III e IV esquerdo (Autor)	60
Figura 37 – Colocação de penso após cirurgia, para controlar o edema e evitar trauma da linha de sutura (Autor).....	61
Figura 38 – Vitelo preso à manjedoura seis dias após a cirurgia (Autor).....	62
Figura 39 – Vitelo com alguma dificuldade em suportar o peso no membro torácico direito, dois meses após a cirurgia (Autor)	62
Figura 40 – Vitelo após a cirurgia ao qual não foi colocado penso. Aplicou-se apenas <i>spray</i> de oxitetraciclina (Autor).....	64
Figura 41 – Vitelo sem dificuldade em suportar o peso no membro pélvico esquerdo, dois meses após a cirurgia (Autor)	65
Figura 42 – Vitelo sem dificuldade em suportar o peso no membro pélvico esquerdo, três meses após a cirurgia (Autor)	65
Figura 43 – Vitelo com fratura óssea aberta de grau II, segundo o sistema de classificação de fraturas abertas de <i>Gustilo</i> (tabela 20), na diáfise do osso metatársico III e IV direito (Autor)	67

Lista de abreviaturas

A. Artéria

ADS/OPP Agrupamento de Defesa Sanitária/ Organização de Produtores Pecuários.

AINES Anti-inflamatórios não esteroides

BVDV *Bovine vírus diarrhea* (vírus da diarreia bovina)

BRSV *Bovine respiratory syncytial vírus* (Vírus sincicial respiratório bovino)

Cl Cloro

DGAV Direção Geral de Alimentação e Veterinária

DIV Divisão de Intervenção Veterinária

DSVR Direção de Serviços Veterinários Regional

ETEC *E. Coli* enterotoxigénica

IBRV *Infectious bovine rhinotracheitis vírus* (vírus da rinotraqueíte infecciosa bovina)

IDC Prova da intradermotuberculinização comparada

K⁺ Potássio

M. Músculo

N. Nervo

Na⁺ Sódio

P3 Preto Precoce Português

PI-3 *Bovine Parainfluenza – 3 vírus* (Vírus Parainfluenza tipo 3)

PNSA Plano Nacional de Saúde Animal

QIB Queratoconjuntivite infecciosa bovina

SRB Síndrome respiratório bovino

TPM Teste de pré-movimentação

TRPCT Tempo de retração da prega cutânea

UCT Unidades comunitárias de tuberculina

UI Unidades internacionais

V. Veia

1- Introdução

O presente relatório tem como objetivo descrever as atividades desenvolvidas no âmbito do estágio curricular do Mestrado Integrado em Medicina Veterinária da Universidade de Évora.

O estágio realizou-se na Clínica Veterinária Vet+ - Serviços Veterinários Lda, localizada em Montemor-o-Novo no período compreendido entre 6 de Outubro de 2014 a 6 de Abril de 2015, sob orientação do Dr Evaristo Silva.

Com a realização deste estágio foi possível acompanhar atividades na área de sanidade e profilaxia, clínica, cirurgia e reprodução de espécies pecuárias realizada pelos médicos veterinários que colaboram na Vet+. Foi assim possível consolidar os conhecimentos teóricos obtidos durante o curso de Medicina Veterinária e aplicá-los em situações práticas.

Neste relatório descrevem-se as atividades observadas durante o período de estágio, elabora-se uma revisão bibliográfica sobre amputações de membros em vitelos e apresentam-se três casos clínicos de fraturas ósseas em vitelos cuja resolução foi a amputação.

2- Atividades desenvolvidas

2.1- Caracterização do concelho de Montemor-o-Novo

O estágio decorreu no concelho de Montemor-o-Novo, que pertence ao distrito de Évora na sub-região denominada Alentejo Central. De acordo com o Instituto Nacional de Estatística (2013), o concelho tem uma área de 1 232,97 km² e em 2013 a população residente no concelho rondava os 16 850 habitantes. Na figura 1 estão apresentadas as freguesias em que se divide o concelho.

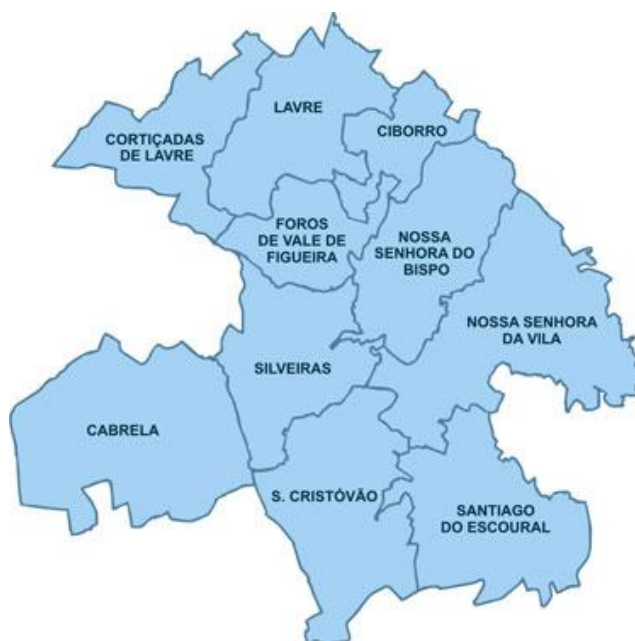

Figura 1 -Freguesias do concelho de Montemor-o-Novo (Adaptado de Évora Digital, 2015).

O concelho é caracterizado por um clima mediterrânico, sendo os verões quentes e secos, por vezes com temperaturas superiores a 40°, e invernos em que as temperaturas podem ser inferiores a 0°. A temperatura média anual é de 15,4°C, sendo a média máxima 32°C em Julho e a média mínima 3,1°C em Janeiro. O concelho apresenta uma altitude média de 291 metros acima do nível do mar (Município de Montemor-o-Novo, 2015).

Em termos económicos, atividades relacionadas com a agricultura, pecuária e a floresta revelam ser as que mais se destacam no concelho de Montemor-o-Novo (Évora Digital, 2015).

2.1-1. Atividade agropecuária

Durante o período de estágio foi possível acompanhar várias explorações pecuárias de bovinos, ovinos e caprinos, sendo a grande maioria das explorações acompanhadas pela equipa da Vet+ direcionadas para a produção de carne.

Todas as explorações de produção de bovinos acompanhadas, são de aptidão cárnea em regime extensivo, apresentando algumas parques de engorda para vitelos. A grande maioria dos produtores de bovinos tem vacas reprodutoras cruzadas em que apenas os machos reprodutores são puros de raças exóticas, sendo a *Limousine*, a *Aberdeen Angus* e a *Charolais* as raças preferidas. Também existem produtores que se dedicam exclusivamente à produção de raças autóctones, sendo a raça predominante a Mertolenga. Como existe muita procura de machos de raças exóticas, para introduzir nas vacadas com reprodutoras cruzadas, existem alguns produtores que se dedicam apenas à produção de machos de raça pura, sendo a produção de machos *Limousine* a que tem maior expressão no concelho de Montemor (figura 2).



Figura 2 – Exploração de bovinos em sistema extensivo, que se dedica à produção de *Limousine*. (Autor)

A maioria das explorações de ovinos são de aptidão cárnea em regime extensivo e o tamanho dos rebanhos oscila bastante, desde explorações pequenas com cerca de 10 animais a explorações de maiores dimensões que chegam aos 1500 ovinos. Assim como nos bovinos, também a maioria dos produtores de ovinos têm ovelhas reprodutoras de raça autóctone (Merino Branco e Merino Preto) e cruzadas em que apenas os machos reprodutores são puros de raças exóticas, como o *Île de France*, P3 (Preto Precoce Português) e *Suffolk* (figura 3). Também existem produtores que se dedicam

exclusivamente à criação de raças exóticas para comercialização de machos reprodutores, principalmente *Suffolk* e P3.

A Vet+, Serviços Veterinários Lda, apenas acompanha uma exploração de ovinos com aptidão leiteira em regime semi-extensivo com cerca de 800 ovinos de raças Saloia, *Lacaune* e *Assaf*.

As explorações de caprinos são de dimensão familiar, não ultrapassando os 30 animais por exploração em regime semi-extensivo e com aptidão mista. As raças predominantes são a *Serpentina*, a *Serrana* e o cruzamento entre várias raças.



Figura 3 - Exploração de ovinos de raça Merina Branca e cruzados, em sistema extensivo de aptidão cárnea (Autor).

2.2- Sanidade animal

O Médico Veterinário tem um papel de extrema importância na sanidade animal, pois o interesse de qualquer exploração pecuária é produzir produtos destinados ao consumo humano. Para tal, o médico veterinário exerce ações de diagnóstico e profilaxia nos animais com vista a assegurar a saúde animal, o bem-estar, a segurança alimentar e a rentabilidade da exploração.

Durante o período de estágio na Vet+ Serviços Veterinários Lda, foi possível acompanhar as ações de saneamento realizadas pelas suas três brigadas, pertencentes ao Agrupamento de Defesa Sanitária (ADS) / Organização de Produtores Pecuários (OPP) de Montemor-o-Novo que fazem cumprir o Plano Nacional de Saúde Animal (PNSA), que por sua vez é desenvolvido pela Direção Geral de Alimentação e Veterinária (DGAV), sob orientações da União Europeia (UE).

No PNSA estão incluídos os planos de erradicação da tuberculose bovina, o programa de erradicação da brucelose (dos bovinos e dos pequenos ruminantes) e o programa de erradicação da leucose bovina.

O saneamento anual em bovinos é realizado em dois dias com intervalo de 72 horas. No primeiro dia realiza-se colheita de sangue a cada animal do efetivo, da veia coccígea média, para rastreio serológico da brucelose bovina e leucose enzoótica bovina e procede-se também à prova da intradermotuberculização comparada (IDC) com leitura 72h após a inoculação das tuberculinas aviária e bovina.

O saneamento anual em pequenos ruminantes é realizado em apenas um dia, procedendo-se à colheita individual de sangue, da veia jugular externa, para rastreio serológico da brucelose.

A profilaxia para controlo de doenças infecciosas e parasitárias, geralmente é realizada aquando do saneamento do efetivo.

2.2.1. Plano de erradicação da tuberculose bovina

O agente etiológico da tuberculose bovina é o *Mycobacterium bovis*. Embora os bovinos sejam o hospedeiro preferencial, a doença encontra-se também noutros animais domésticos e selvagens. É uma doença com evolução arrastada, ocorrendo sinais clínicos pouco específicos (tosse, dispneia, anorexia e fraqueza) meses ou anos após o momento de infeção, podendo até nem manifestar sinais clínicos se o agente permanecer em estado de latência (Direção Geral de Alimentação e Veterinária, 2015a).

De acordo com Radostitis *et al.* (2006), o principal modo de transmissão entre animais é por inalação (por aerossóis expelidos na tosse).

A tuberculose tem bastante importância em produção animal, pois as perdas económicas não ocorrem apenas pelas mortes, mas também pela perda de 10 a 25% da eficiência produtiva dos animais infetados (Radostitis *et al.*, 2006).

Além destes problemas a nível de produção animal, a tuberculose bovina tem implicações em termos de saúde pública, sobretudo em indivíduos imunoincompetentes. Nos Estados Unidos da América, estima-se que a o *Mycobacterium bovis* é responsável por 2% dos casos de tuberculose humana, principalmente devido ao consumo de produtos lácteos não pasteurizados (Centers for Disease Control and Prevention, 2011).

Devido ao impacto que a tuberculose bovina tem em saúde animal e saúde pública e pelo fato de constituir um entrave à livre circulação de animais entre os estados membros da União Europeia é de extrema importância diagnosticar a doença nos efetivos bovinos. Segundo o Decreto-Lei 272/2000 de 8 de Novembro existem duas classificações possíveis para os efetivos bovinos:

- T2 – Efetivo não oficialmente indemne;
- T3 – Efetivo oficialmente indemne de tuberculose.

Os procedimentos utilizados no controlo sanitário dos efetivos variam consoante a classificação sanitária destes (Anexo A do Decreto-Lei 272/2000 de 8 de Novembro). De acordo com o artigo 2º alínea n) do Decreto-Lei 272/2000 de 8 de Novembro, considera-se a prova de diagnóstico oficial a prova de intradermotuberculinização comparada (IDC), prevista no anexo B do Decreto-Lei nº 157/98 de 9 de Junho:

- Esta prova exige a administração simultânea de uma só inoculação de tuberculina bovina e uma só inoculação de tuberculina aviária, obrigatoriamente por via intradérmica, na dose de 2000 UCT (Unidades Comunitárias de Tuberculina), no mínimo, de tuberculina bovina e 2000 UI (Unidades Internacionais), no mínimo, de tuberculina aviária e no volume de cada dose de 0,1 ml;
- A prova de IDC deve ser realizada por inoculação das tuberculinas na derme da pele do pescoço, os pontos de inoculação situar-se-ão no limite entre os terços anterior e médio do pescoço. O ponto de inoculação da tuberculina aviária deve situar-se a cerca de 10 cm da linha superior do pescoço e o

ponto de inoculação da tuberculina bovina deve situar-se 12,5 cm abaixo, numa linha mais ou menos paralela à linha da espádua. Deve-se realizar tricotomia da zona de inoculação e medição da prega de pele (com recurso a um cutímetro e anotação do resultado em mm) antes da inoculação das tuberculinas.

A interpretação das reações é realizada a partir da observação clínica e no aumento ou aumentos registados na espessura da prega de pele nos pontos de inoculação, cerca de 72 horas depois da inoculação das tuberculinas:

- Reação negativa – se apenas se observar um inchaço limitado, com um aumento máximo de 2 mm de espessura da prega de pele, sem sinais clínicos, tais como edema difuso ou extenso, exsudado, necrose, dor ou reação inflamatória dos canais linfáticos da região ou dos gânglios;
- Reação duvidosa – se não se observar nenhum dos sinais clínicos referidos acima, mas o aumento de espessura da prega de pele for superior a 2 mm e inferior a 4 mm;
- Reação Positiva – se se observarem os sinais clínicos acima referidos ou um aumento de espessura da prega de pele de 4 mm ou mais no sítio de inoculação.

Para a determinação de uma reação positiva à prova IDC, considera-se;

- Negativa – reação bovina negativa ou reação bovina positiva ou duvidosa mas igual ou inferior a uma reação aviária positiva ou duvidosa e ausência de sinais clínicos nos dois casos;
- Duvidosa – reação bovina positiva ou duvidosa e superior em 1 a 4 mm à reação aviária e ausência de sinais clínicos;
- Positiva – reação bovina superior em mais de 4 mm à reação aviária ou presença de sinais clínicos

O plano de erradicação da tuberculose na ADS/OPP de Montemor-o-Novo consiste na aplicação da prova IDC anualmente a todos os bovinos com mais de seis semanas.

2.2-2. Plano de erradicação da leucose enzoótica bovina

A leucose enzoótica bovina é causada pelo vírus da leucose bovina (LBV), um oncovírus do tipo C, da família *Retroviridae*, em que a maioria das infeções é subclínica, mas 30% dos bovinos infetados pode desenvolver linfocitose persistente e menos de 5% dos animais infetados desenvolvem linfossarcomas em vários órgãos. Não é uma zoonose, mas há graves prejuízos económicos para os produtores. Os bovinos têm diminuição da esperança média de vida, diminuição do potencial de produção, as carcaças são rejeitadas em matadouro na presença de linfossarcomas e há ainda, para os produtores, restrições nas trocas comerciais de animais e sémen (Radostitis *et al.*, 2006).

Segundo o Decreto-Lei nº 114/99 de 14 de Abril, a leucose enzoótica bovina constitui um entrave à livre circulação de animais entre os estados membros da União Europeia. No Anexo do mesmo Decreto-Lei encontram-se as seguintes classificações possíveis para os efetivos bovinos:

- L2 – Efetivo infetado
- L3 – Efetivo não indemne
- L4 – Efetivo oficialmente indemne

Atualmente todas as regiões de Portugal, com exceção da Divisão de Intervenção Veterinária do Porto, estão reconhecidas pela Comissão Europeia como regiões oficialmente indemnes de leucose enzoótica bovina (Direção Geral de Alimentação e Veterinária, 2015). Assim sendo, todos os anos são sorteados quais os concelhos do País em que é efetuado o controlo serológico da leucose enzoótica bovina, sendo o concelho de Montemor-o-Novo um dos eleitos para 2015. Nos efetivos oficialmente indemnes o controlo serológico é efetuado à totalidade dos bovinos com idade superior a dois anos (Anexo do Decreto-Lei nº 114/99 de 14 de Abril).

2.2-3. Plano de erradicação da brucelose bovina e dos pequenos ruminantes

A brucelose é uma zoonose causada por bactérias do género *Brucella*. A *Brucella abortus* afecta bovinos, a *Brucella ovis* afecta ovinos e a *Brucella melitensis* afecta ovinos e caprinos. Em espécies pecuárias, as principais manifestações de brucelose são falhas reprodutivas, como abortos nas fêmeas e orquites e epididimites nos machos (Radostitis *et al.*, 2006).

Além das graves perdas económicas que provoca, a brucelose tem grandes prejuízos para a saúde pública, sendo considerada uma doença profissional, pois tem maior incidência em profissões que lidam com animais possivelmente infetados (trabalhadores de matadouro, pastores e médicos veterinários). Por outro lado, o consumo de produtos lácteos feitos a partir de leite não pasteurizado também é um fator importante de transmissão (Direção Geral de Alimentação e Veterinária, 2015).

O Decreto-Lei 244/2000 de 27 de Setembro regula as medidas de controlo e erradicação da brucelose. No Anexo I do mesmo Decreto-Lei encontram-se as seguintes classificações possíveis para os efetivos:

- B2 – Efetivo não indemne de brucelose;
- B3 – Efetivo indemne de brucelose;
- B4 – Efetivo oficialmente indemne de brucelose.

Durante o estágio apenas se realizou saneamento a efetivos bovinos oficialmente indemnes de brucelose. Nestes casos realiza-se colheita de sangue, anualmente, a todos os animais com idade igual ou superior a um ano, exceto aos machos destinados para engorda e não para reprodução, desde que estes provenham de efetivos oficialmente indemnes.

No caso dos efetivos de pequenos ruminantes, o rastreio pode ser feito por amostragem representativa do rebanho ou à totalidade do rebanho, dependendo do estatuto sanitário da exploração ou da área epidemiológica:

- Se a exploração se encontra em Freguesia, Concelho, OPP, Divisão de Intervenção Veterinária (DIV) ou Direção de Serviços Veterinários Regional (DSVR) que tenha 99,8% dos efetivos indemnes ou oficialmente indemnes, o rastreio é realizado anualmente e apenas a uma amostragem representativa a animais com idade superior a 6 meses:
 - ✓ Todos os animais machos não castrados com mais de 6 meses de idade;
 - ✓ Todos os animais introduzidos no rebanho desde o controlo anterior;
 - ✓ 25% das fêmeas em idade reprodutiva;
 - ✓ À totalidade do rebanho se este for inferior a 50 animais.
- Se nas mesmas áreas epidemiológicas, a percentagem de rebanhos não indemnes é superior a 0,2%, o controlo serológico é realizado à totalidade dos animais com mais de 6 meses de idade.

O sangue colhido é enviado e processado em laboratório para provas serológicas, nomeadamente a prova de aglutinação com o antígeno rosa de Bengala.

Existem outras doenças, cujo rastreio não é obrigatório, mas que devido à sua importância em produção e bem-estar animal são muitas vezes alvo de rastreio. Doenças como a diarreia viral bovina (BVDV), a rinotraqueíte infecciosa bovina (IBRV), o vírus sincicial respiratório bovino (BRSV), o vírus parainfluenza tipo 3 (PI-3), as diarreias neonatais (Rotavirus, Coronavirus, *E. Coli* e *Cryptosporidium*), a leptospirose, a paratuberculose, a clamidiose e a febre Q são doenças que levam a graves perdas na produtividade de uma exploração pecuária, portanto é necessário fazer o diagnóstico de qual o agente etiológico que circula na exploração que está a causar determinada patologia, para poder aplicar medidas de controlo com vista a reduzir as perdas.

2.2-4. Intervenções de rastreio e profilaxia

As intervenções de rastreio obrigatórias e profilaxia sanitária são realizadas pelas três brigadas da Vet+ Serviços Veterinários Lda., através do ADS/OPP de Montemor-o-Novo, fazendo cumprir o PNSA. No gráfico 1 estão as intervenções, agrupadas por espécie, em que foi possível participar.

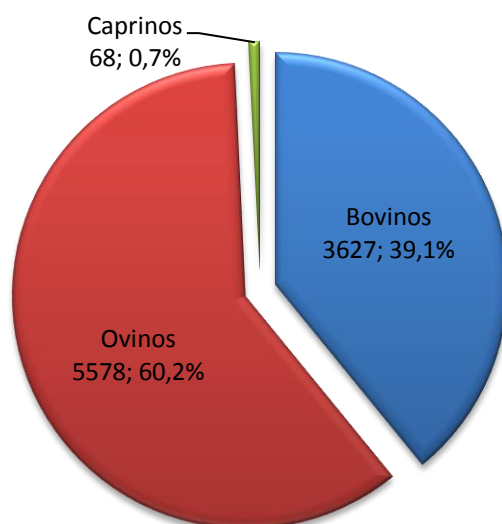


Gráfico 1 – Nº de animais sujeitos a intervenção sanitária por espécie animal (n= 9273), n representa o número total de animais. Frequência relativa (%) por espécie de animais sujeitos a intervenção sanitária.

Como se pode verificar, analisando o gráfico 1, foram intervencionados 9273 animais, sendo o grupo mais representativo o dos ovinos com 60,2% (5578), seguindo-se os bovinos com 39,1% (3627) e por último os caprinos com apenas 0,7% (68). Nas intervenções sanitárias realizadas em bovinos (gráfico 2), estão incluídas, as ações de saneamento, as reinspeções de tuberculose, assim como os testes de pré movimentação (TPM). Em ovinos realizaram-se ações de saneamento e em apenas dois animais se realizou só TPM, pois pertenciam a um criador da raça P3 que ia enviar dois machos reprodutores para uma feira de exposição de ovinos. Em caprinos apenas se realizou saneamentos obrigatórios.

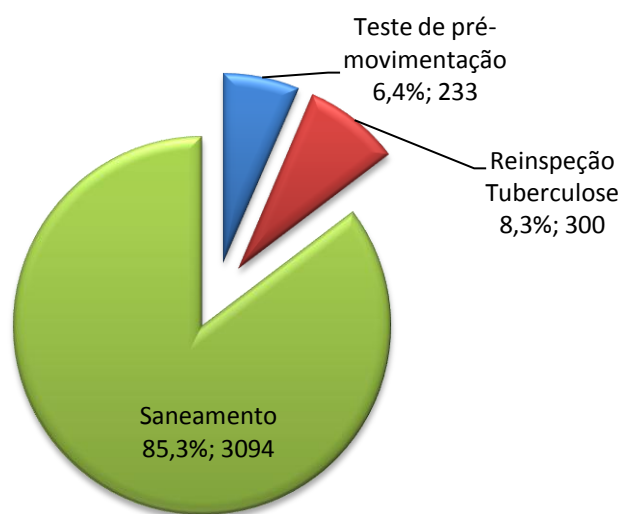


Gráfico 2 – Diferentes intervenções sanitárias realizadas em bovinos (n= 3627) n representa o número total intervenções. Frequência relativa (%) do total de intervenções sanitárias realizadas em bovinos.

A profilaxia para controlo de doenças infecciosas e parasitárias, geralmente é realizada aquando do saneamento do efetivo, mas não tem carácter obrigatório pois o momento de atuar a nível profilático é sempre planeado entre o produtor e o médico veterinário. O plano profilático comum, em bovinos e pequenos ruminantes no momento do saneamento está representado na tabela 1.

	BOVINOS		PEQUENOS RUMINANTES	
	Vacinação	Desparasitação	Vacinação	Desparasitação
Prevenção de infeção por:	- <i>Clostridium</i> spp.	-Nemátodas gastrointestinais e pulmonares -Ectoparasitas -Formas adultas de <i>Fasciola hepática</i>	- <i>Clostridium</i> spp. - <i>Manheimia haemolytica</i>	-Nemátodas gastrointestinais e pulmonares -Cestodas -Tremátodas (adultos e larvas) - <i>Oestrus</i> spp.
Principio activo/ estirpes:	- <i>Clostridium perfringens</i> (A, B, C, D); - <i>Clostridium novyi</i> ; - <i>Clostridium septicum</i> ; - <i>Clostridium tetani</i> ; - <i>Clostridium sordelli</i> ; - <i>Clostridium chauvoei</i> .	Ivermectina 1% + clorsulon 10%	- <i>Clostridium perfringens</i> (A, B, C, D); - <i>Clostridium novyi</i> ; - <i>Clostridium septicum</i> ; - <i>Clostridium tetani</i> ; - <i>Clostridium sordelli</i> ; - <i>Clostridium chauvoei</i> . - <i>Manheimia haemolytica</i>	Mebendazol 7.5% + Closantel 5%

Tabela 1- Plano profilático mais comum, em bovinos e pequenos ruminantes, aquando do saneamento.

Os planos profiláticos, representados na tabela 1, são utilizados em todas as explorações, geralmente aquando do saneamento anual. Mas algumas explorações, além desta profilaxia vacinal, acrescentam outras vacinas que protegem frente a outras doenças. Relativamente à profilaxia vacinal em bovinos, como podemos observar na tabela 2, a vacinação para a prevenção de clostridioses é a mais utilizada, representando 34,6% (4164) de todas as ações profiláticas realizadas. Estes valores devem-se ao facto de todos os produtores utilizarem a vacina no momento do saneamento e nos vitelos após desmame para seguirem para engorda, pois estes agentes produzem toxinas que causam doenças com uma elevada mortalidade em animais não vacinados. De acordo com as necessidades de cada exploração efetuaram-se as seguintes profilaxias: com 12,8% (1540) a vacinação de fêmeas adultas contra a Leptospirose, em explorações que tenham problemas de abortos causados por *Leptospira hardjo*; em seguida a imunização de bovinos contra IBRV com 6,2% (740) em explorações que tenham problemas respiratórios e abortivos devido ao Herpesvírus Bovino-1; com 4,2% (498) a vacinação

de fêmeas adultas e novilhas contra BVDV em explorações onde circula este vírus, pois esta vacina protege o feto contra a infecção transplacentária pelo BVDV; seguiu-se a vacinação de bovinos com vacina multivalente contendo todos os vírus envolvidos no Síndrome Respiratório Bovino (SRB) com 3,8% (450), muito utilizada em vitelos antes de entrarem em engorda com objetivo dos proteger contra problemas respiratórios causados por esses vírus; e por fim com 1,8% (212) a vacinação de vacas e novilhas contra Rotavírus, Coronavírus e *E.Coli*, (entre as 12 e 3 semanas que antecedem a data prevista para o parto, para que os vitelos alimentados com o seu colostro tenham imunidade colostrual durante as primeiras 2-3 semanas de vida).

A desparasitação de bovinos representou a maior parte das ações profiláticas praticadas com 36,6% (4388) (tabela 2), geralmente realiza-se no momento do saneamento e em vitelos após desmame para seguirem para engorda. Está apresentado na tabela 1 o princípio ativo utilizado e os parasitas contra os quais é eficaz.

	Ação Profilática	Nº Animais	Frequência Relativa (%)
BOVINOS	VACINAÇÃO	Clostridioses (<i>Clostridium</i> spp.)	4164 34,6%
		Leptospirose (<i>Leptospira hardjo</i>)	1540 12,8%
		IBR (Herpesvírus bovino-1)	740 6,2 %
		BVD (Estirpe citopatogénica C-86 do vírus da BVD)	498 4,2%
		SRB (IBRV, BRSV, BVDV, PI-3)	450 3,8%
		Vacina de mãe contra diarreias neonatais (Rotavírus, Coronavírus e <i>E. Coli</i>)	212 1,8%
	DESPARASITAÇÃO	4388 36,6%	
TOTAL	11992 100,0%		

Tabela 2 – Número e frequência relativa (%) das várias ações profiláticas realizadas em bovinos.

Relativamente à profilaxia vacinal em ovinos, como podemos observar na tabela 3, a vacinação para a prevenção de clostridioses e maneimiose é a ação profilática mais realizada, com 49,2% (9789). Todos os produtores realizam esta vacinação no momento do saneamento (figura 4) e alguns repetem 6 meses mais tarde, daí a casuística ser maior

no caso dos ovinos. Além desta vacinação, efetuaram-se as seguintes profilaxias: com 1,5% (300) a vacinação contra *Chlamydomphila abortus* em explorações que tenham problemas de abortos causados por este agente e com 0,4% (85) a vacinação contra *Dichelobacter nodosus* para prevenção da peeira dos ovinos.

A desparasitação com 48,9% (9744) assume a segunda ação profilática mais realizada visto que, normalmente, acompanha a vacinação para a prevenção das clostridioses e maneimiose. Está apresentado na tabela 1 o princípio ativo utilizado e os parasitas contra os quais é eficaz.

Relativamente às profilaxias realizadas em caprinos, apenas foram realizadas aquando dos saneamentos, como apresentado na tabela 1. De acordo com o gráfico 1, apenas foram saneados 68 caprinos, durante o período de estágio.

		Ação Profilática	Nº Animais	Frequência Relativa (%)
OVINOS	VACINAÇÃO	<i>Clostridium</i> spp. e <i>Manheymia haemolytica</i>	9789	49,2%
		<i>Chlamydomphila abortus</i>	300	1,5%
		<i>Dichelobacter nodosus</i>	85	0,4%
	DESPARASITAÇÃO		9744	48,9%
	TOTAL		19918	100,0%

Tabela 3 - Número e frequência relativa (%) das várias ações profiláticas realizadas em ovinos.



Figura 4 – Contenção de ovinos para realização de ações de saneamento (Autor).

2.3- Patologia médica

Durante o estágio na Vet+ Serviços Veterinários Lda, foi possível acompanhar o Dr Evaristo Silva e o Dr Jaime Ribeiro nas consultas de espécies pecuárias. Na clínica de campo, muitas vezes, o médico veterinário trabalha sozinho. Deste modo é de extrema importância a contenção animal para poder realizar qualquer procedimento de diagnóstico e posterior tratamento. Muitas vezes o diagnóstico é apenas elaborado com base no exame físico, com recurso apenas ao termómetro, estetoscópio, à palpação transretal e à entubação orogástrica. A existência de um laboratório onde seja possível processar amostras recolhidas no campo, assume importância para auxiliar o clínico no diagnóstico.

Na área de patologia médica, estão apresentados todos os casos clínicos acompanhados durante o período de estágio. Foram seguidos 245 casos clínicos, dos quais 85,7% (210) foram bovinos, seguindo-se os ovinos e os caprinos com 12,2% (30) e 2,1% (5), respetivamente, como se pode comprovar pelo gráfico 3.

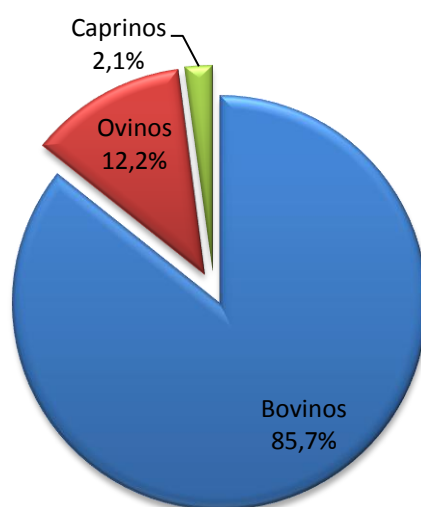


Gráfico 3 – Frequências relativas (%) de casos clínicos observados por espécie animal.

A totalidade dos casos clínicos em bovinos, ovinos e caprinos, está subdividida no gráfico 4, por sistemas, verificando-se que o sistema reprodutor foi o mais intervencionado, com 40,4% (99) dos casos acompanhados, seguindo-se o sistema digestivo com 21,6% (53). O sistema com menos casuística foi o urinário com 0,8% (2).

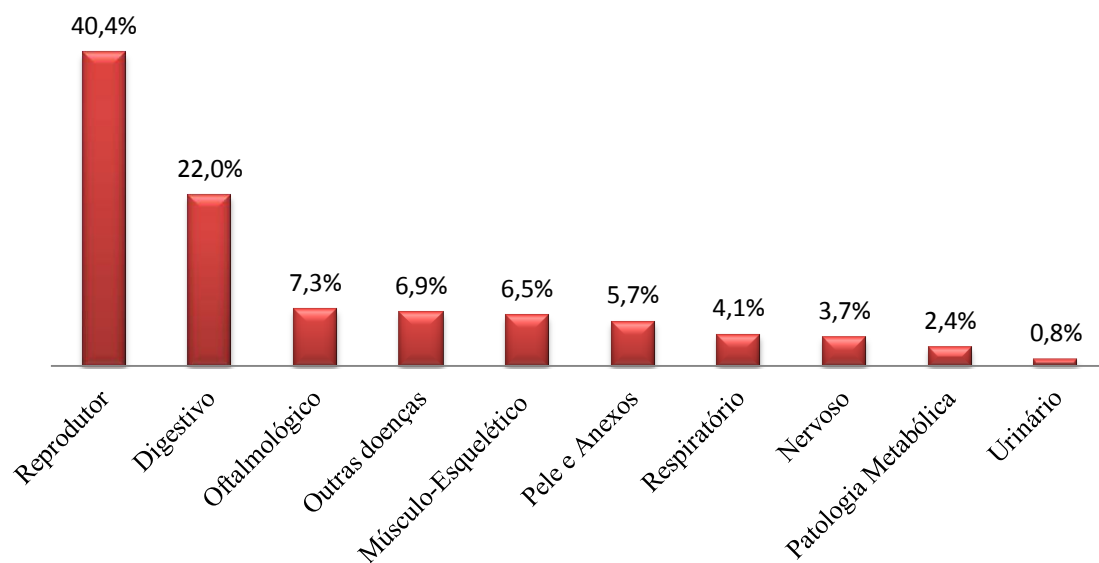


Gráfico 4 – Frequências relativas (%) de casos clínicos observados por sistemas em todas as espécies (n= 245).

2.3-1. Sistema digestivo

Na tabela 4 está indicada a casuística referente ao sistema digestivo, verificando-se que a diarreia neonatal foi a afeção com maior número de casos clínicos, com uma frequência relativa de 61,1% (33).

	Bovinos	Ovinos	Caprinos	TOTAL	Frequência Relativa (%)
Diarreia Neonatal	33	-	-	33	61,1%
Coccidiose	6	-	-	6	11,1%
Indigestão	3	1	1	5	9,3%
Diarreia inespecífica	1	2	1	4	7,4%
Intoxicação por bolota	3	-	-	3	5,6%
Timpanismo Gasoso	2	-	-	2	3,7%
Mucocelo	1	-	-	1	1,9%
TOTAL	49	3	2	54	100,0%

Tabela 4 – Número de casos clínicos referentes ao sistema digestivo em cada espécie animal e frequência relativa (%) do número total de casos.

Como observado durante o período de estágio, a diarreia neonatal em vitelos é uma afeção muito comum que tem bastante impacto numa exploração pecuária, principalmente devido à morbidade e mortalidade associadas e custos de tratamento.

Perante um caso de diarreia neonatal, não nos podemos apenas concentrar em quais os agentes etiológicos intervenientes, há que avaliar determinados fatores de risco, como o estado nutricional do vitelo, a higiene do ambiente que o rodeia, a taxa de distócias na exploração, o estado vacinal das mães e tentar avaliar se houve falha na transferência de imunidade passiva. Através de uma boa gestão na exploração é possível atingir valores de mortalidade neonatal, devido a diarreia, inferiores a 5% (Gunn *et al.*, 2009).

Os agentes etiológicos comumente implicados na ocorrência de diarreias neonatais em vitelos de carne são: o Rotavírus, o *Cryptosporidium*, o Coronavírus e a *E. Coli* enterotoxígena (ETEC). A incidência dos vários agentes etiológicos varia com a idade do vitelo (figura 5), mas é comum a ocorrência de infeções mistas. Bactérias como a ETEC causam diarreia secretora, pois secretam enterotoxinas que aumentam as secreções intestinais de Cloro (Cl⁻), Sódio (Na⁺) e Potássio (K⁺), não provocando dano na estrutura das células. O *Cryptosporidium*, o Rotavírus e o Coronavírus causam diarreia por malabsorção, pois promovem a destruição das vilosidades intestinais, levando a uma diminuição da absorção mas mantendo-se a secreção (Gunn *et al.*, 2009).

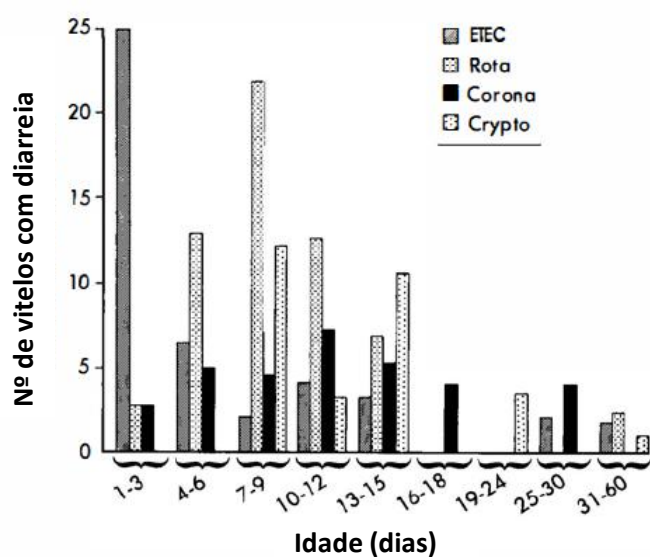


Gráfico 5 - Agentes etiológicos de diarreias neonatais em vitelos consoante a idade

(Adaptado de Gunn *et al.*, 2009).

Legenda- (ETEC) – *E. coli* enterotoxígena; (Rota) – Rotavírus; (Corona) – Coronavírus;
(Crypto) - *Cryptosporidium*

Independentemente do agente etiológico ou mecanismo, as consequências da diarreia são as seguintes (Stilwell, 2013):

- Desidratação;

- Acidose devido a perda de bicarbonato nas fezes e absorção de ácido láctico (isómero D) produzido pela fermentação bacteriana;
- Hipoglicémia devido a diminuição da absorção intestinal;
- Hipercalémia paradoxal pois existe troca de K^+ com os hidrogeniões em excesso, devido à existência de acidose e de modo a manter a neutralidade.

Quando o vitelo deixa de conseguir compensar as perdas, fica prostrado e perde o reflexo de sucção. Em casos mais graves, além do referido, os vitelos permanecem em decúbito, podendo a sua condição evoluir para um estado de coma ou morte. Em quadros com esta sintomatologia as causas mais comuns de morte são a desidratação e a acidose (Gunn *et al.*, 2009).

Durante o período de estágio, a abordagem realizada a casos de diarreia neonatal passava sempre por avaliar a idade do vitelo, as constantes vitais (temperatura, frequência cardíaca e respiratória) o grau de desidratação (observação das membranas mucosas, tempo de retração da prega cutânea do pescoço (TRPC) e posição do globo ocular) e o equilíbrio ácido-base base.

Consoante as informações obtidas no exame físico (tabela 5), planeávamos a terapêutica a aplicar. O primeiro passo era sempre a rehidratação, através de fluidoterapia endovenosa com fluidos isotónicos (Ringer Lactato e NaCl 0,9%), calculada segundo a fórmula:

$$\begin{aligned} & \textit{Quantidade de fluidos a administrar (ml)} \\ & = \textit{Desidratação} + \textit{Manutenção} + \textit{Perdas} \end{aligned}$$

- *Desidratação (ml) = %Desidratação × Peso Vivo*
- *Manutenção (ml) = 80ml/kg/24horas*
- *Perdas (ml) = 20 - 80 ml/kg/24horas*

Em seguida corrigia-se a acidose, administrando por via endovenosa bicarbonato de sódio a 8,4%, cuja quantidade era calculada segundo a fórmula:

$$\begin{aligned} & \textit{Quantidade de Bicarbonato a administrar (mmol)} \\ & = \textit{Peso Vivo} \times \textit{Défice em base} \times 0,6 \end{aligned}$$

- *Défice em base (mmol/L) = Estimado com base na tabela*
- *0,5 = Volume de distribuição de bicarbonato no líquido extracelular*

Complementar à fluidoterapia endovenosa, realizava-se fluidoterapia oral com água (aquecida em caso de hipotermia) e uma solução comercial contendo: ampicilina trihidratada (7 mg), sulfato de colistina (15000 U.I.), nutrientes, electrólitos.

Nos casos em que se suspeitava de infecção por ETEC, efetuava-se uma administração única de danofloxacina na dose de 6 mg/kg, por via endovenosa, pois é um antibiótico do grupo das fluoroquinolonas, ao qual a *E. coli*. é sensível.

A implementação do plano terapêutico descrito permite corrigir a desidratação, compensar as perdas adicionais, assegurar as necessidades de manutenção, corrigir os desequilíbrios eletrolíticos e hipoglicemia e corrigir o desequilíbrio ácido-base. O tratamento apenas era efetuado um dia e após a administração da fluidoterapia o vitelo ia para vacada. Alertava-se o proprietário para a necessidade de prestar especial atenção a esse animal, vigiando a consistência das fezes e a alimentação nos dias seguintes ao tratamento.

Quando o clínico se depara com grandes surtos de diarreias neonatais, procede não só ao exame clínico dos animais afetados, mas também à colheita de fezes para análise em laboratório com o objetivo de identificar qual o agente etiológico envolvido.









Desidratação (%)	Globo ocular	TRPC (segundos)	Mucosas
0	Normal	<1	Húmidas
1-5	Normal	1-4	Húmidas
6-8	Enoftalmia ligeira	5-10	Secas
9-10	Enoftalmia evidente	11-15	Secas
11-12	Enoftalmia severa	16-45	Secas
Idade	Défice em base (mmol/L)		
< 8 dias		Em estação; Forte reflexo de sucção	0
		Em estação; Fraco reflexo de sucção	5
		Decúbito esternal; Sem reflexo de sucção	10
		Decúbito lateral; Sem reflexo de sucção	10
> 8 dias		Em estação; Forte reflexo de sucção	5
		Em estação; Fraco reflexo de sucção	10
		Decúbito esternal; Sem reflexo de sucção	15
		Decúbito lateral; Sem reflexo de sucção	20

Tabela 5 – Avaliação do grau de desidratação, com base no tempo de retração da prega cutânea do pescoço (TRPC), na posição do globo ocular e na observação das membranas mucosas. Avaliação do equilíbrio ácido-base através da idade do vitelo, da posição corporal e da força do reflexo de sucção (Adaptado de Gunn *et al.*, 2009).

2.3-2. Sistema respiratório

Na tabela 6 estão indicados todos os casos clínicos referentes ao sistema respiratório, verificando-se que apenas foram diagnosticados casos de broncopneumonia, com base no exame físico.

	Bovinos	Ovinos	Caprinos	TOTAL	Frequência Relativa (%)
Broncopneumonia	8	2	-	10	100,00%

Tabela 6 - Número de casos clínicos referentes ao sistema respiratório em cada espécie animal e frequência relativa (%) do número total de casos.

A maioria dos animais com diagnóstico de broncopneumonia foram bovinos, nomeadamente vitelos de engorda que se apresentavam prostrados, com anorexia, febre (temperatura rectal $\geq 39,5^{\circ}\text{C}$), corrimento nasal, dispneia e alterações dos ruídos respiratórios normais (fervores, síbilos e/ou crepitações).

A broncopneumonia em bovinos é a afeção típica do síndrome respiratório bovino (SRB). O SRB é muito frequente em animais de engorda e apresenta etiologia multifactorial, na qual são incluídos agentes infecciosos, condições ambientais e de manejo e particularidades fisiológicas dos bovinos (figura 5) (Wollums *et al.*, 2009).

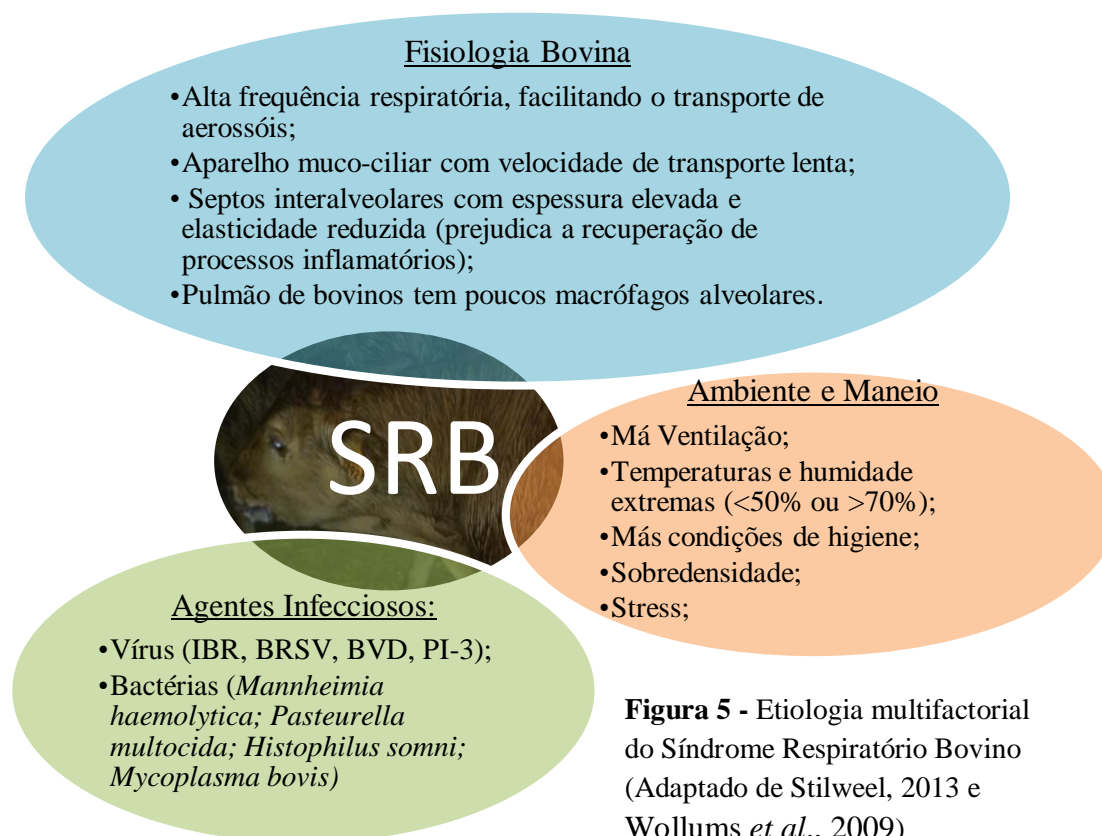

Figura 5 - Etiologia multifactorial do Síndrome Respiratório Bovino (Adaptado de Stilweel, 2013 e Wollums *et al.*, 2009)

Perante casos clínicos de broncopneumonia, o tratamento consistia em isolamento do animal afetado, administração de antibioterapia sistémica, geralmente florfenicol em administração única na dose de 40 mg/kg por via subcutânea, pelo facto de ser um antibiótico com boa penetração em todos os tecidos, eficaz contra *Mannheimia haemolytica*, *Pasteurella multocida*, *Histophilus somni* e *Mycoplasma bovis* e apenas ser necessário uma administração (Plumb, 2008). O florfenicol na dose referida apresenta um intervalo de segurança para a carne de 38 dias; portanto há que alertar o proprietário que só pode enviar o animal para matadouro após terminar o intervalo de segurança (Plumb, 2008). Caso o produtor pretendesse enviar o animal mais cedo para matadouro, administrava-se tulatromicina na dose de 2,5 mg/kg por via subcutânea, pois é eficaz contra os mesmos agentes, também apresenta boa penetração no tecido pulmonar e tem um intervalo de segurança de 18 dias (Plumb, 2008). Administrava-se também anti-inflamatórios não esteroides (AINES), geralmente flunixinina meglumina na dose de 2,2 mg/kg por via intramuscular cada 24 horas durante três dias, pois tem atividade anti-inflamatória e antipirética (Plumb, 2008). Além disto, alertava-se o produtor para correção de fatores de risco e aconselhava-se o uso de vacinas, na presença de certos agentes infecciosos.

2.3-3. Sistema reprodutor

O sistema reprodutor foi aquele em que se observaram maior número de casos clínicos. Na região de Montemor-o-Novo predominam as vacadas de carne, sendo o objetivo produzir vitelos. Para tal, os produtores recorrem bastante ao médico veterinário para resolver distócias, de modo a que o vitelo nasça vivo e viável e também em casos de doenças do sistema reprodutor.

Na tabela 7 está indicada toda a casuística referente ao sistema reprodutor, verificando-se que a distócia, com uma frequência relativa de 73,7% (73), foi o motivo de maior solicitação, não só devido ao acima referido, mas também pelo facto dos partos, nesta região, estarem concentrados no período de outono/inverno, no qual decorreu o estágio.

	Bovinos	Ovinos	Caprinos	TOTAL	Frequência Relativa (%)
Distócia	58	14	1	73	73,7%
Prolapso uterino	8	-	-	8	8,1%
Retenção de membranas fetais	6	-	-	6	6,1%
Prolapso vaginal	4	2	-	6	6,1%
Metrite	2	-	-	2	2,0%
Piômetra	2	-	-	2	2,0%
Ferida no pênis	1	-	-	1	1,0%
Balanopostite	1	-	-	1	1,0%
TOTAL	82	16	1	99	100,0%

Tabela 7 - Número de casos clínicos referentes ao sistema reprodutor em cada espécie animal e frequência relativa (%) do número total de casos.

Distócia em bovinos

O médico veterinário é muitas vezes chamado ao campo para resolver distócias, e para tal necessita de ter presente todos os fatores inerentes ao parto para saber como e quando tem que intervir. Entende-se por parto distócico, um parto difícil enquanto um parto eutócico é aquele que ocorre naturalmente (Noakes *et al.*, 2009).

Os bovinos têm uma gestação que dura aproximadamente 285 dias (Stilwell, 2013) e é o feto, ao sentir-se com pouco espaço dentro do útero, quem decide o momento do parto, desencadeando uma complexa cascata de eventos endócrinos e bioquímicos (Figura 6) (Senger, 2005).

Os sinais que nos indicam que se aproxima o momento do parto são o edema mamário, o edema da vulva e o relaxamento dos ligamentos sacro-isquiáticos (base da cauda sobressaída) (Stilwell, 2013).

O parto ocorre em 3 fases:

- **1ª Fase (Duração de 2 a 6 horas)** - Nesta fase a vaca apresenta-se desconfortável, agita a cauda com maior frequência, ocorre saída de leite pelos tetos e apresenta algumas contrações que são demonstradas através de sinais semelhantes aos de dor abdominal (pontapeia o abdómen e deita-se e levanta-se com frequência) (Stilwell, 2013). Esta fase termina quando a cérvix dilata e o feto entra no canal obstétrico. Para que não ocorra distócia, o feto deve entrar no canal obstétrico de modo a que a sua apresentação seja de membros anteriores e cabeça na direção caudal da vaca (Senger, 2005).

- **2ª Fase (Duração de 30 minutos a 2 horas)** - Ocorre rutura do saco alantóide e em seguida do saco amniótico, fortes contrações uterinas e da musculatura

abdominal que levam à expulsão do feto e posterior rutura do cordão umbilical. Esta fase pode ocorrer com a vaca em decúbito ou em estação (Stilwell, 2013).

- **3ª Fase (6 a 12 horas)** - Expulsão das membranas fetais (Senger, 2005).

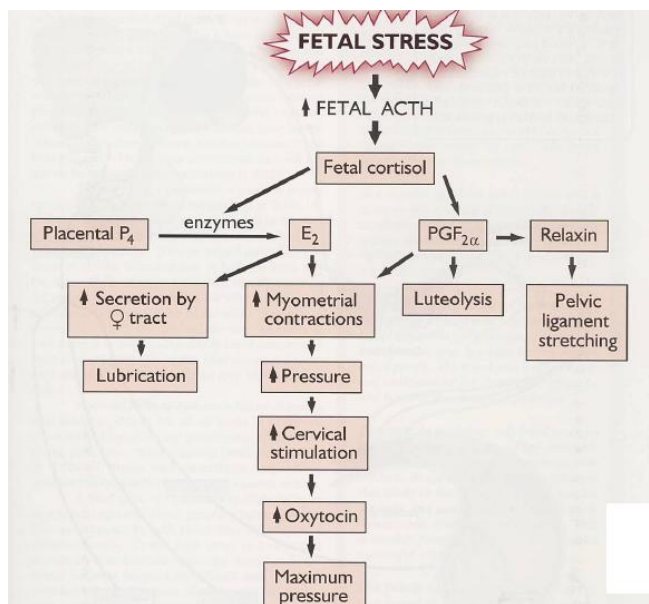


Figura 6 - Eventos endócrinos e bioquímicos desencadeados pelo stress fetal (Adaptado de Senger, 2005)

Considera-se distócia, havendo indicação para intervir, quando a 1ª fase do parto tem uma duração superior a 6 horas ou quando a vaca já entrou na 2ª fase, mas a progressão do feto através do canal obstétrico é lenta ou ausente (Pasquini & Pasquini, 1996).

As causas mais comuns de distócia em bovinos são: desproporção feto-materna, malapresentações e malposições fetais, gestação gemelar, torção uterina e insuficiente dilatação cervical. As distócias são mais comuns em partos de vacas primíparas do que em pluríparas (Troedsson, 2009).

A abordagem por nós realizada em casos de distócia consistia sempre nos seguintes procedimentos:

1. Limpeza da zona perineal;
2. Avaliação da dilatação cervical com recurso a gel lubrificante;
3. Avaliar se o feto está vivo (beliscar o espaço interdigital por exemplo);
4. Avaliação da apresentação fetal: relação do eixo longitudinal do vitelo com o canal obstétrico (anterior, posterior ou transversa) (Noakes *et al.*, 2001);

5. Avaliação da posição fetal: refere-se à superfície do canal obstétrico que está em contato com a coluna do vitelo (dorsal, ventral, lateral) (Noakes *et al.*, 2001);
6. Avaliação da postura fetal: refere-se à disposição das porções flexíveis do vitelo (por exemplo: flexão lateral do pescoço) (Noakes *et al.*, 2001);

Após realizar todos estes procedimentos, o clínico avaliava e resolvia a distócia com recurso a manobras obstétricas e extração mecânica, cesariana ou fetotomia. Na tabela 8, estão indicadas todas as causas de distócia observadas durante o período de estágio.

Distócias	Bovinos	Ovinos	Caprinos	TOTAL	Frequência Relativa (%)
Desproporção feto-materna	40	6	-	46	63,0%
Apresentação posterior	15	2	-	17	23,3%
Parto Gemelar	-	6	1	7	9,6%
Torsão Uterina	2	-	-	2	2,7%
Insuficiente dilatação cervical	1	-	-	1	1,4%
TOTAL	58	14	1	73	100,0%

Tabela 8 - Número de casos de distócia em cada espécie animal e frequência relativa (%) do número total de casos.

A desproporção feto-materna foi a causa de distócia com maior casuística, com uma frequência relativa de 63,0% (46). Concomitantemente à desproporção feto-materna havia defeitos de postura, geralmente flexão de um membro e/ou pescoço. Das 40 distócias por desproporção feto-materna observadas em bovinos, 28 foram resolvidas através de manobras obstétricas com o auxílio de bastante gel lubrificante e extrator mecânico. A correção através de manobras obstétricas por vezes não foi possível, optando-se pela fetotomia em 3 casos de fetos mortos e cesariana em 9 casos de fetos vivos.

As distócias por apresentação posterior representaram 23,3% (17) dos casos e geralmente os fetos estavam em posição dorsal com flexão bilateral dos membros.

Todos os casos de torsão uterina e insuficiente dilatação cervical tiveram como resolução a cesariana.

Durante o período de estágio, a casuística referente a partos gemelares ocorreu predominantemente em ovinos. Estes partos distócicos foram resolvidos com recurso a

manobras obstétricas que incluem o uso de bastante gel lubrificante. Apenas num dos casos se teve que recorrer a cesariana, pois através de manobras obstétricas não foi possível retirar o borrego.

Prolapso uterino

O prolapso uterino, representou 8,1% (8) de todos os casos referentes ao sistema reprodutor e está aqui apresentada uma pequena revisão sobre o tema pelo fato de ser considerado uma urgência em bovinos, de acordo com Powell (2013) uma vaca que não seja tratada rapidamente pode entrar em choque ou morrer devido a hemorragia por ruptura dos vasos uterinos (figura 8). Ocorre nas primeiras horas após a expulsão do feto e consiste numa inversão completa do corno uterino grávido (Noakes *et al.*, 2001). Segundo Powell (2013) os fatores que predisõem uma vaca de aptidão cárnea para esta afeção são aqueles relacionados com a ocorrência de distócia (aplicação de força exagerada ao extrair o feto; lesões no canal obstétrico ou fortes contrações no momento do parto e/ou manutenção destas após a expulsão do feto).

O prognóstico é favorável quando o útero está limpo, pouco traumatizado e o prolapso é resolvido rapidamente. As complicações tendem a desenvolver-se quando existe laceração, necrose, infecção ou quando se tarda na resolução (Gilbert, 2014).

Perante os casos de prolapso uterino, os procedimentos realizados foram:

1. Contenção e posicionamento da vaca. Quando a vaca estava em estação apenas se procedia à contenção, mas se estava em decúbito esternal (figura 7), além da contenção, posicionavam-se os membros posteriores em extensão caudal de modo a elevar o terço posterior, facilitando assim a resolução;
2. Anestesia epidural baixa com lidocaína, com o objetivo de parar as contrações;
3. Colocação da tábua de prolapsos, de modo a suportar o útero ao nível da vulva, enquanto o clínico removia as membranas fetais, apenas se fosse fácil separá-las;
4. Lavagem uterina com uma solução iodada diluída em água e reintrodução do útero com o auxílio de gel lubrificante;
5. Após reintrodução, procedia-se à reversão completa do útero e administração de oxitetraciclina intrauterina;

6. Sutura da vulva com 2 pontos em U verticais e era administrada ocitocina intramuscular para ajudar na restauração do tônus uterino, impedindo recidivas.

Nos casos em que o útero se apresentava bastante conspurcado, procedia-se à administração de antibiótico sistêmico, normalmente oxitetraciclina em administração única na dose de 20 mg/kg por via intramuscular, pelo fato deste antibiótico ter um espectro de ação contra diversos microrganismos (apesar de já existirem bastantes resistências), ter uma boa penetração intra-uterina e por ter uma duração de ação durante 72 horas (Plumb, 2008).



Figura 7 – Bovino em decúbito esternal com prolapso uterino. (Autor)



Figura 8 – Bovino com prolapso uterino que morreu devido a hemorragia por rutura da artéria uterina (Autor).

2.3-4. Sistema urinário

Na tabela 9 está indicada toda a casuística referente ao sistema urinário, verificando-se que apenas foram abordados 2 casos clínicos.

	Bovinos	Ovinos	Caprinos	TOTAL	Frequência Relativa (%)
Insuficiência Renal	1	-	-	1	50,0%
Urolitíase	1	-	-	1	50,0%
TOTAL	2	0	0	2	100,0%

Tabela 9 - Número de casos clínicos referentes ao sistema urinário em cada espécie animal e frequência relativa (%) do número total de casos.

O caso de insuficiência renal, ocorreu numa vaca Limousine com aproximadamente 5 anos. O diagnóstico foi baseado nas alterações ao exame clínico, pois o animal apresentava-se com anorexia, muito prostrado, com hipomotilidade ruminal, sem febre (Temperatura retal= 38,5°C), com fezes duras e saliva com cheiro urémico (posteriormente confirmado através de bioquímica sanguínea). O diagnóstico presuntivo foi de intoxicação por plantas com ação nefrotóxica. Assim sendo, suspeitou-se de intoxicação por bolota (*Quercus spp.*), mas o produtor afirmou que o bovino estava num local onde não existiam sobreiros nem azinheiras. No entanto, como existem outras plantas na região do Alentejo, com ação nefrotóxica (por exemplo: *Rumex acetosella*, *Rumex induratus*, *Rumex crispus*, *Amaranthus retroflexus*, *Portulaca oleracea*.) não se descartou totalmente a hipótese de intoxicação por plantas (Quintas *et al.*, 2014).

A causa da insuficiência renal não foi determinada, tendo-se baseado o plano terapêutico em tratamento de suporte com recurso à fluidoterapia endovenosa de modo a promover a diurese e contribuindo para a excreção de alguns agentes tóxicos se estivessem presentes. Complementarmente à fluidoterapia endovenosa, realizou-se fluidoterapia oral com água e uma solução dietética contendo: carbonato de cálcio (64,0 mg), hidrogenocarbonato de sódio (46,0 mg), propionato de sódio (46,0) e cloridrato de tiamina (0,4 mg). Após dois dias da primeira intervenção, o produtor informou que o animal já não se encontrava tão prostrado, voltara a comer e as fezes estavam normais.

2.3-5. Sistema oftalmológico

Na tabela 10 estão indicados todos os casos clínicos referentes ao sistema oftalmológico, verificando-se que apenas foram diagnosticados casos de queratoconjuntivite em bovinos.

	Bovinos	Ovinos	Caprinos	TOTAL	Frequência Relativa (%)
Queratoconjuntivite infecciosa bovina	11	-	-	11	61,1%
Queratoconjuntivite traumática	7	-	-	7	38,9%
TOTAL	18	0	0	18	100,0%

Tabela 10 - Número de casos clínicos referentes ao sistema oftalmológico em cada espécie animal e frequência relativa (%) do número total de casos.

A queratoconjuntivite infecciosa bovina (QIB) é uma doença ocular dos bovinos, causada pela bactéria gram-negativa *Moraxella bovis*. O período de incubação é de 2 a 3 dias e os sinais clínicos começam por fotofobia, blefarospasmo, conjuntivite e corrimento ocular evoluindo para úlcera e congestão dos vasos da córnea (figura 9). A bactéria é transmitida através de contacto direto com descargas oculares e aerossóis de animais infetados, fômites e através de vetores mecânicos (*Musca autumnnalis*). Ocorre com maior frequência em meses quentes por haver maior exposição à radiação ultravioleta e presença de maior número de vetores. A presença de causas imunodepressoras (stress, subnutrição e doenças como a BVD e IBR) e a existência de condições que causem irritação ocular (poeiras e corpos estranhos) também são fatores predisponentes para a ocorrência de QIB (Stilwell, 2013).

Os diagnósticos diferenciais incluem IBR, Febre Catarral Maligna, BVD, traumatismo, carcinoma espinocelular e *Thelazia spp*, no entanto quando aparecem lesões típicas em diversos animais num curto espaço de tempo, é seguro afirmar que estamos perante um caso de QIB, pois esta doença ocorre geralmente em surtos (Stilwell, 2013).

Durante o período de estágio, a abordagem a lesões oculares consistia num adequado exame do olho e fazia-se uma administração subconjuntival de 5 ml de uma solução que contém 40 mg/ml de gentamicina, pois é um antibiótico do grupo dos aminoglicosídeos ao qual as bactérias gram-negativas são sensíveis e é bem tolerado pela córnea e pele da conjuntiva.

Efetua-se esta administração subconjuntival de gentamicina tanto em casos de QIB como em casos de queratoconjuntivite traumática (pois nunca foi feito zaragatoa do saco conjuntival para verificar se a *Moraxella bovis* estava presente). Além da terapêutica antimicrobiana subconjuntival, aconselhava-se o produtor a utilizar repelentes (por exemplo deltametrina) para controlar as moscas.

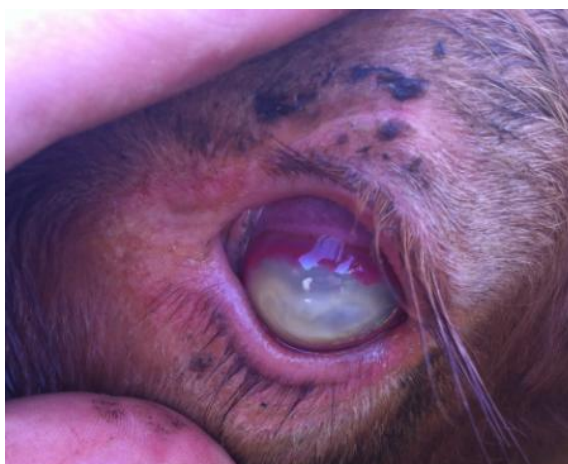

Figura 9 – Bovino com queratoconjuntivite infecciosa bovina (Autor).

2.3-6. Sistema músculo-esquelético

Na Tabela 11 está indicada toda a casuística referente ao sistema músculo-esquelético, verificando-se que a claudicação inespecífica, com uma frequência relativa de 56,3%, foi a afeção com maior número de casos clínicos. Considerou-se que sofriam de claudicação inespecífica, todos os animais que claudicavam mas que não foi possível identificar a causa da lesão. Perante estas situações suspeitava-se de pequenos traumatismos cometidos aquando da cobrição ou devido a lutas entre animais. Nestes casos administrava-se meloxicam na dose de 0,5 mg/kg por via subcutânea, apenas um dia, de modo a controlar a dor.

	Bovinos	Ovinos	Caprinos	TOTAL	Frequência Relativa (%)
Claudicação inespecífica	5	4	-	9	56,3%
Fratura óssea	3	-	-	3	18,8%
Contractura dos tendões flexores	2	-	-	2	12,5%
Artrite séptica	1	-	-	1	6,3%
Luxação escapular	1	-	-	1	6,3%
TOTAL	12	4	0	16	100,0%

Tabela 11 - Número de casos clínicos referentes ao sistema músculo-esquelético em cada espécie animal e frequência relativa (%) do número total de casos.

2.3-7. Sistema nervoso

Está indicada na tabela 12 toda a casuística referente ao sistema nervoso, verificando-se que a lesão de nervos periféricos foi a afeção com maior número de casos clínicos, com uma frequência relativa de 44,4% (4).

	Bovinos	Ovinos	Caprinos	TOTAL	Frequência Relativa (%)
Lesão de nervos periféricos	4	-	-	4	44,4%
Listeriose	1	2	-	3	33,3%
Lesão medular por traumatismo	1	-	-	1	11,1%
Poliencefalomalácia	1	-	-	1	11,1%
TOTAL	7	2	0	9	100,0%

Tabela 12 – Número de casos clínicos referentes ao sistema nervoso em cada espécie animal e frequência relativa (%) do número total de casos.

Durante o período de estágio, todos os casos de lesão de nervos periféricos surgiram na sequência de partos distócicos com inadequada assistência. O nervo ciático e/ou o nervo obturador são os nervos geralmente afetados devido à sua proximidade ao canal obstétrico (Figura 10). As fibras do nervo ciático, que inervam a zona da bacia, coxa e soldra, passam ventralmente ao sacro e as fibras do nervo obturador, que inervam os músculos adutores da coxa, passam medialmente ao ílio (Stilwell, 2013).

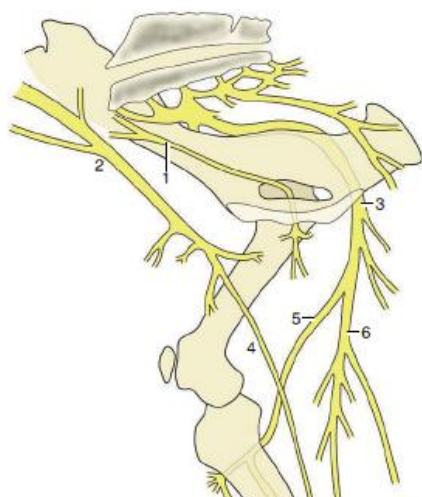


Figura 10 - Inervação do membro posterior direito em bovinos. Legenda: 1- Nervo Obturador; 2 – Nervo Femoral; 3 – Nervo Ciático; 4 – Nervo Safeno; 5- Nervo Peroneal; 6- Nervo Tibial (Adaptado de Dyce *et al.*, 2010).

Uma vaca com lesão dos nervos periféricos pós-parto (figura 11) apresenta-se em decúbito com incapacidade de se levantar, com os membros estendidos ao longo do corpo (lesão no nervo ciático) e/ou perpendiculares ao corpo (lesão no nervo obturador) (Stilwell, 2013).

Perante um caso clínico de lesão dos nervos periféricos, a terapêutica consistia na elevação da vaca com o auxílio de pinça ilíaca, na administração de flunixinina meglumina na dose de 2,2 mg/kg por via intramuscular cada 24 horas durante cinco dias, com o objetivo de reduzir a inflamação nervosa e aliviar a dor músculo-esquelética (George, 2009) e na administração de tiamina (vitamina B1) na dose de 1 mg/kg por via intramuscular durante cinco dias, pelo fato desta vitamina ser importante na função nervosa e muscular. A tiamina intervém no metabolismo da glucose e na produção de energia e como o tecido nervoso danificado apresenta uma grande suscetibilidade ao inadequado fornecimento de energia, justifica-se a administração de tiamina em animais com lesão neurológica (Feary, 2009). O sucesso terapêutico iria sempre depender dos produtores, pois era necessário manter a vaca caída numa cama espessa de palha, colocar água e alimento à sua disposição e proceder à sua elevação várias vezes ao dia.




Figura 11 – Vaca caída pós-parto, com lesão do nervo obturador (A) e sua posterior elevação com pinça ilíaca (B) (Autor).

2.3-8. Pele e anexos

Toda a casuística referente à pele e anexos está indicada na tabela 13, verificando-se que a pediculose e a mastite, com uma frequência relativa de 28,6% (4), foram as afeções com maior número de casos clínicos.

	Bovinos	Ovinos	Caprinos	TOTAL	Frequência Relativa (%)
Pediculose	4	-	-	4	28,6%
Mastite	2	2	-	4	28,6%
Dermatite Interdigital	2	-	-	2	14,3%
Papiloma	2	-	-	2	14,3%
Feridas	1	-	-	1	7,1%
Queimadura	1	-	-	1	7,1%
TOTAL	12	2	0	14	100,0%

Tabela 13 - Número de casos clínicos referentes à pele e glândulas em cada espécie animal e frequência relativa (%) do número total de casos.

Os casos de pediculose surgiram em 3 novilhos de raça Limousine que estavam em engorda. Estes manifestavam bastante prurido, apresentavam zonas de alopecia no dorso (figura 12-A) e presença de ovos nos pelos da cauda. Procedeu-se a raspagem cutânea e colheita de pelos para posterior exame microscópico. Com recurso ao Laboratório de Parasitologia Vítor Caeiro, na Universidade de Évora confirmou-se o diagnóstico de pediculose graças à identificação de um piolho (*Damalinia bovis* - figura 12-B) Após confirmação do diagnóstico, foi administrado ivermectina na dose de 200 µg/kg por via subcutânea e limpeza das instalações com aplicação de cipermetrina.

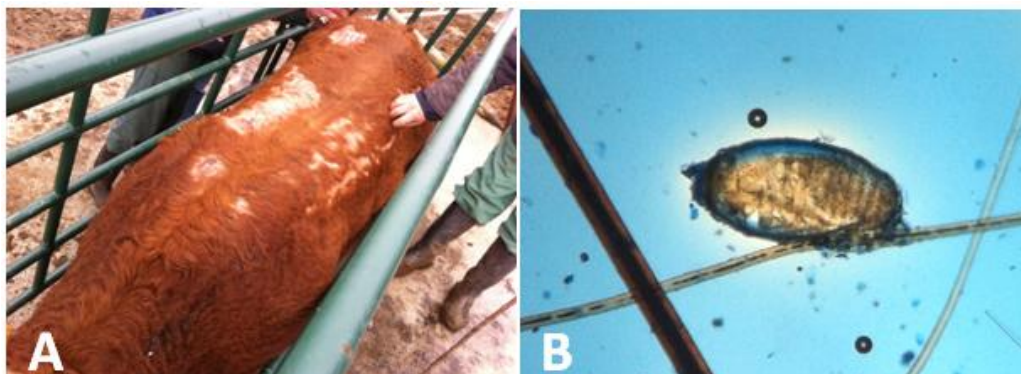


Figura 12- Diversas zonas de alopecia no dorso de bovino com pediculose (A). Forma imatura do piolho *Damalinia bovis* 40x.(B) (Exame microscópico realizado em Vet+, Serviços Veterinários Lda e confirmado pelo Laboratório de Parasitologia Vitor Caeiro, na Universidade de Évora).

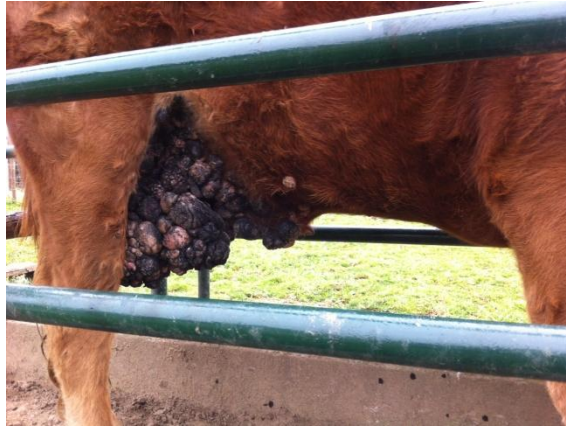


Figura 13 - Bovino com papilomatose
(Autor).

2.3-9. Alterações metabólicas

Na tabela 14 está indicada toda a casuística referente às alterações metabólicas, verificando-se que a hipocalcemia foi a afeção com maior número de casos clínicos, com uma frequência relativa de 83,3% (5).

	Bovinos	Ovinos	Caprinos	TOTAL	Frequência Relativa (%)
Hipocalcemia	-	4	1	5	83,3%
Toxemia de gestação	-	1	-	1	16,7%
TOTAL	-	5	1	6	100,0%

Tabela 14 - Número de casos clínicos referentes à patologia metabólica em cada espécie animal e frequência relativa (%) do número total de casos.

A hipocalcemia em pequenos ruminantes normalmente ocorre pouco tempo antes ou depois do parto. As ovelhas geralmente apresentam hipocalcemia na fase final da gestação, mais concretamente nas últimas 3 a 4 semanas, nas fêmeas que apresentam mais do que um feto, pois existe uma grande necessidade de calcificação dos ossos fetais. As cabras também podem sofrer este distúrbio metabólico antes do parto, mas em cabras com uma alta produção leiteira a hipocalcemia geralmente surge após o parto, pois no início da lactação ocorre um aumento súbito das necessidades de cálcio e o organismo necessita de um ou mais dias para reestabelecer os mecanismos envolvidos na homeostasia do cálcio (Pugh e Baird, 2012).

Perante um caso clínico de hipocalcemia os animais apresentavam-se em decúbito (figura 14), com fraqueza muscular, diminuição ou ausência de reflexo pupilar e midríase. O tratamento consistia na administração de gluconato de cálcio por via

endovenosa na dose de 11 mg/kg seguida de igual dose por via subcutânea. Além desta terapêutica era aconselhado aos produtores a colocação de blocos de minerais à disposição dos animais.



Figura 14 - Ovino com hipocalcemia antes (A) e pós tratamento (B) (Fotografia cedida por Dr. Evaristo Silva).

2.3-10. Outras doenças

Na tabela 15 estão indicados todos os casos clínicos referentes a outras doenças que não foram incluídas nos sistemas já descritos, acompanhados durante o estágio. O ectima contagioso, com uma frequência relativa de 35,3% (6), foi a afeição com maior número de casos clínicos.

	Bovinos	Ovinos	Caprinos	TOTAL	Frequência Relativa (%)
Ectima Contagioso	-	6	-	6	35,3%
Actinomicose	4	-	-	4	23,5%
Teileriose	2	-	-	2	11,8%
Onfalite	1	-	-	1	5,9%
Retículo Pericardite Traumática	1	-	-	1	5,9%
Babesiose	1	-	-	1	5,9%
Linfadenite caseosa	-	-	1	1	5,9%
Paratuberculose	1	-	-	1	5,9%
TOTAL	10	6	1	17	100,0%

Tabela 15 – Número de casos clínicos referentes a outras doenças em cada espécie animal e frequência relativa (%) do número total de casos.

O ectima contagioso é uma doença viral causada por um *Parapoxvirus*. Ocorre principalmente em ovinos e caprinos mas já foi diagnosticada em outros ruminantes domésticos e selvagens e também em humanos. Tem um período de incubação de 3 a 14 dias e os sinais clínicos consistem em lesões localizadas geralmente na cavidade oral,

lábios e fossas nasais (figura 15), mas também no úbere e nos tetos (causadas pelos borregos e/ou cabritos infetados, ao mamar) e extremidades dos membros. As lesões começam por pápulas, que evoluem para vesículas, pústulas e crostas. Após cicatrização, as crostas caem e o vírus permanece nos solos durante anos. A transmissão ocorre por contacto direto com animais infetados e fômites ou indiretamente através do contacto com solos contaminados. A porta de entrada do vírus são lesões cutâneas, o que explica a grande prevalência em animais jovens aquando da erupção dentária (Pugh e Baird, 2012).

O ectima contagioso é uma doença auto-limitante que se resolve num prazo de 3 semanas. Numa zona endémica, esta doença pode atingir uma morbilidade de 100% mas a mortalidade raramente excede 1%. Os animais apresentam as lesões acima descritas, que por vezes sofrem contaminação bacteriana. Após a infeção, instala-se uma resposta imunitária que lhes garante proteção durante 2 a 3 anos contudo não há transferência de imunidade através do colostro. As mortes ocorrem principalmente em neonatos devido a complicações secundárias como a fome, pois as fêmeas com lesões dolorosas no úbere e nos tetos recusam-se a alimentar as suas crias (Pugh e Baird, 2012).

O tratamento desta afeção consistia em aplicar *spray* de oxitetraciclina nas lesões, de modo a combater as infeções bacterianas secundárias e em alertar o produtor da necessidade de alimentar os borregos, caso as progenitoras se recusassem a fazê-lo.

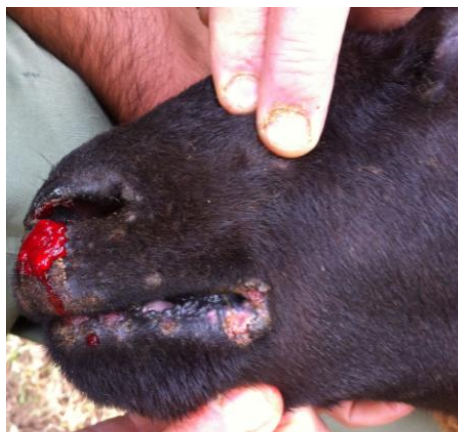

Figura 15 - Ovino com ectima contagioso (Autor).

2.4- Necrópsias

Durante o período de estágio realizaram-se várias necrópsias. Das 23 necrópsias realizadas, apenas em 3 não foi possível determinar a causa de morte (tabela 16). A realização de necrópsias tem grande importância na prática veterinária, pois permite identificar determinadas lesões que orientam o clínico no diagnóstico da doença que originou a morte. Por vezes o exame macroscópico não é suficiente para estabelecer um diagnóstico, mas a sua realização tem bastante importância. Nestes casos, procede-se à colheita de amostras que são posteriormente enviadas para laboratório onde se realiza exame microscópico e/ou identificação de agentes etiológicos.

Após alcançar o diagnóstico da doença que causou a morte do animal em questão, o Médico Veterinário pode implementar medidas preventivas e/ou corretivas na exploração de modo a controlar e/ou erradicar o problema.

Na tabela 16 estão indicadas as causas etiológicas determinadas nas necrópsias.

	Bovinos	Ovinos	Caprinos	TOTAL	Frequência Relativa (%)
Leptospirose	11	-	-	11	47,8%
Broncopneumonia	2	3	-	5	21,7%
Inconclusiva	1	1	1	3	13,0%
Úlcera de Abomaso	1	-	-	1	4,3%
Onfalite	1	-	-	1	4,3%
Enterotoxémia	1	-	-	1	4,3%
Rutura Uterina	-	1	-	1	4,3%
TOTAL	17	5	1	23	100,0%

Tabela 16 – Causas etiológicas determinadas nas necrópsias realizadas em cada espécie animal e frequência relativa (%) do número total de necrópsias realizadas.

Na maior parte das necrópsias realizava-se diagnóstico presuntivo, sem enviar material para laboratório, com base no exame macroscópico. Por exemplo em casos de mortes súbitas de vitelos jovens que na necrópsia apresentavam icterícia generalizada e repleção vesical com urina vermelho-escura suspeitava-se de Leptospirose (figura 16) e adotavam-se imediatamente medidas na exploração de modo a controlar o problema. Em outras situações enviava-se material para laboratório, como por exemplo no caso de broncopneumonia verminosa em ovino (figura 17), que se enviou pulmão para laboratório para identificar qual o agente etiológico. Neste caso foi possível identificar o

Dictyocaulus filaria e realizar histopatologia onde se observou as formas larvares no pulmão (figura 18).



Figura 16 – Necropsia a vitelo com Leptospirose que apresentava icterícia generalizada e repleção vesical com urina vermelho-escura (Autor).

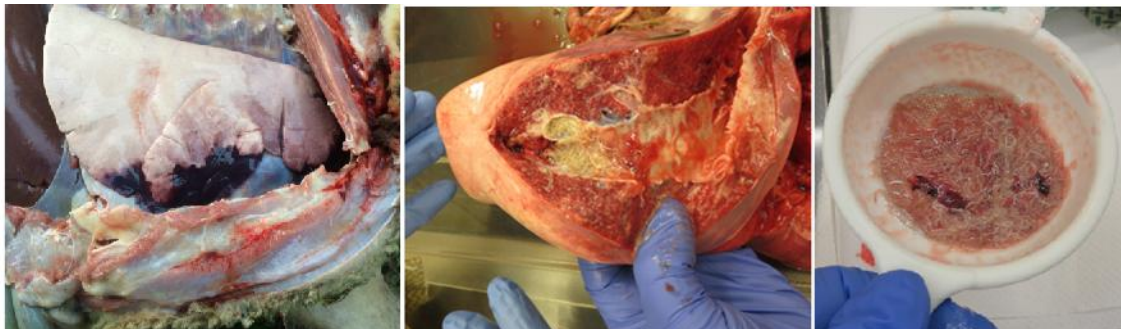


Figura 17 – Necropsia a ovino que apresentava broncopneumonia verminosa por *Dictyocaulus filaria* (Fotografia cedida por Dra. Isabel Mariano).

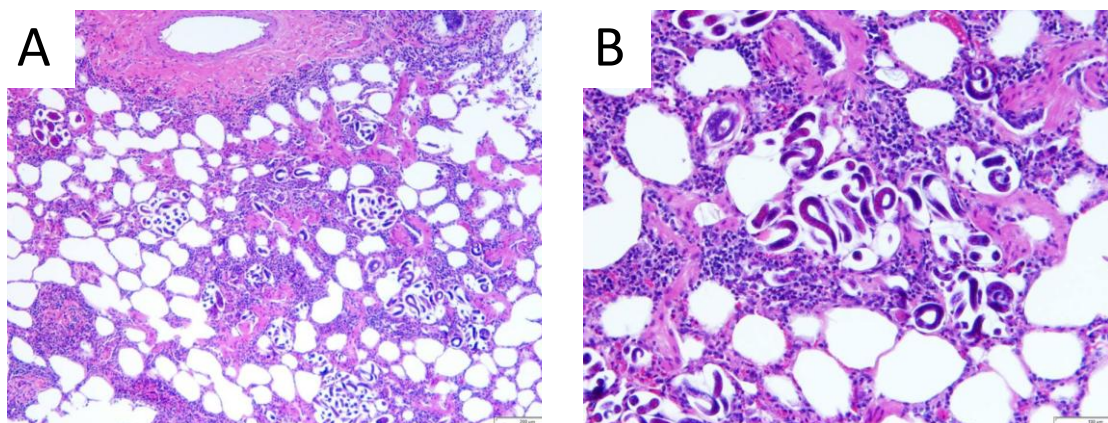


Figura 18 – Exame microscópico de pulmão de ovino com formas larvares de *Dictyocaulus filaria*. Coloração de hematoxilina-eosina. A- Ampliação de 100x; B- Ampliação de 400x (Histopatologia realizada pelo Laboratório de Anatomia Patológica da Universidade de Évora).

2.5- Patologia cirúrgica

As intervenções cirúrgicas realizadas durante o estágio estão apresentadas na tabela 17, verificando-se que a cesariana foi o procedimento mais realizado, com uma frequência relativa de 75,0% (18).

	Bovinos	Ovinos	Caprinos	TOTAL	Frequência Relativa (%)
Cesariana	12	6	-	18	75,0%
Amputação parcial de membro	3	-	-	3	12,5%
Episiotomia/ Episioplastia	2	-	-	2	8,3%
Castração de macho	-	-	1	1	4,2%
TOTAL	17	6	2	25	100,0%

Tabela 17 – Número de intervenções cirúrgicas em cada espécie animal e frequência relativa (%) do número total de intervenções cirúrgicas.

Como já foi referido, no setor referente ao sistema reprodutor, por diversas razões, nem sempre é possível resolver uma distócia com recurso a manobras obstétricas e muitas vezes o médico veterinário tem que recorrer à cesariana.

A cesariana está indicada em vários tipos de distócia, nomeadamente, desproporção feto-materna, deformações da pélvis materna, monstros fetais, insuficiente dilatação cervical, malapresentações fetais, hidropisia amniótica e alantóide, torção uterina e fetos enfisematosos (Turner e Mcilwraith, 1989).

O tipo de distócia vai influenciar qual a abordagem indicada. O acesso pelo flanco esquerdo é a abordagem mais comum, quando o feto está vivo ou morreu recentemente (sem estar contaminado) e quando a vaca é capaz de tolerar a cirurgia em estação. O acesso pelo flanco direito está indicado no caso de existir uma grande distensão do rúmen. Uma abordagem ventral, fazendo uma incisão paramediana ventral com a vaca em decúbito dorsal, deve ser usada em casos de fetos mortos e enfisematosos. A abordagem ventral também está indicada se o animal estiver em decúbito e não suportar uma cirurgia em estação ou se o animal tiver um temperamento agressivo. Outra alternativa é a abordagem ventrolateral oblíqua, que pode ser realizada com a vaca em decúbito lateral. A abordagem ventral com incisão paramediana ventral e a abordagem ventrolateral oblíqua visam reduzir a contaminação do peritônio aquando da remoção de um feto enfisematoso (Turner e Mcilwraith, 1989).

Quando o médico veterinário opta por realizar cesariana, primeiro deve começar-se por fazer uma adequada contenção do animal e em seguida preparar o campo cirúrgico, realizando tricotomia e assepsia. Após estes procedimentos realiza-se a anestesia local da zona da incisão, através de um bloqueio paravertebral, em L invertido ou em linha (Turner e Mcilwraith, 1989).

Nos casos em que se opta por uma abordagem pelo flanco, a incisão é feita num plano mais ventral (figura 19). Após incisão da musculatura abdominal (Músculo oblíquo externo; Músculo oblíquo interno; Músculo transverso) e aceder à cavidade abdominal, deve manipular-se o corno uterino que contem o feto na tentativa de exteriorizar uma área para histerotomia (a exteriorização muitas vezes não é possível e realiza-se a histerotomia dentro da cavidade abdominal). A incisão deve ser feita paralelamente ao longo do eixo do útero na curvatura maior, devendo evitar-se a incisão de placentomas, o mais próximo da ponta do corno possível, pois esta área tem menos vasos sanguíneos e permite a exteriorização do corno uterino para suturar (incisões junto ao corpo uterino devem ser suturadas no interior da cavidade abdominal). O feto é removido, e o cirurgião deve impedir que os fluidos fetais sejam derramados na cavidade peritoneal (Turner e Mcilwraith, 1989).

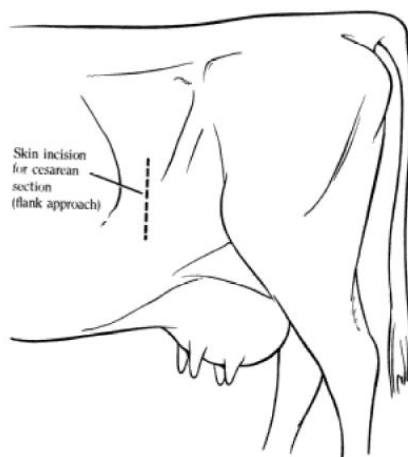


Figura 19 – Local de incisão na pele para cesariana por abordagem pelo flanco esquerdo (Adaptado de Turner & Mcilwraith, 1989).

Pode-se administrar antibiótico intraluminal e encerra-se o útero com uma sutura contínua invaginante com fio de sutura absorvível. Em seguida encerra-se a parede abdominal em três camadas, iniciando-se pela sutura do peritoneu e do músculo transverso do abdómen em conjunto, com uma sutura contínua simples com fio absorvível. Em seguida, os músculos abdominais oblíquo interno e externo e a fáscia

subcutânea também são suturados em conjunto, com recurso ao mesmo padrão e material de sutura. Por fim encerra-se a pele, com recurso a uma sutura contínua simples ancorada, com fio não absorvível. Como maneio pós-operatório deve-se realizar antibioterapia sistémica e administrar ocitocina para promover a involução uterina (Turner e Mcilwraith, 1989).

Na tabela 18 estão indicados todos os motivos que levaram à realização de cesariana, a espécie animal em que foi realizada, assim como o número e a frequência relativa, verificando-se que 66,7% (12) dos casos de cesariana ocorreram devido a desproporção feto-materna. Em bovinos optou-se sempre pela abordagem pelo flanco esquerdo, com realização de epidural baixa e bloqueio em L invertido, com lidocaína. Quando o animal era agressivo ou estava muito irrequieto efetuava-se sedação com xilazina na dose de 0,1 mg/kg, por via endovenosa. Após terminar a cirurgia era administrado ocitocina (50 UI por via intramuscular), antibiótico sistémico (penicilina procaína + dihidroestreptomicina na dose de 10000 UI/kg para a penicilina procaína e de 12,5 mg/kg para a dihidroestreptomicina, uma vez por dia, durante 7 dias), aplicação de *spray* de oxitetraciclina na sutura da pele e alertava-se o produtor da necessidade de manter a vaca sob vigilância presa num parque, onde lhe teria que fornecer água e alimento e administrar antibiótico durante 7 dias. Em ovinos as cesarianas foram realizadas com acesso pela linha branca, com recurso a sedação com xilazina (na dose de 0,1 mg/kg por via endovenosa) e anestesia local em linha com lidocaína.

Motivo da Cesariana	Bovinos	Ovinos	Caprinos	TOTAL	Frequência Relativa (%)
Desproporção feto-materna	9	3	-	12	66,7%
Torção Uterina	2	-	-	2	11,1%
Prolapso Vaginal	-	2	-	2	11,1%
Insuficiente dilatação cervical	1	-	-	1	5,6%
Parto Gemelar	-	1	-	1	5,6%
TOTAL	12	6	0	18	100,0%

Tabela 18 – Número de cesarianas realizadas consoante o motivo em cada espécie animal e frequência relativa (%) do número total de cesarianas.

2.6- Controlo reprodutivo

Na área da reprodução foi possível acompanhar várias ações que são realizadas com o objetivo de aumentar a produtividade de uma exploração. Verificou-se que o diagnóstico de gestação (DG), com uma frequência relativa de 88,9% (1144) foi o procedimento mais solicitado (tabela 19). Foram realizados 322 diagnósticos de gestação em bovinos e 822 em ovinos. Nos bovinos, os DG foram realizados por ecografia transretal e em ovinos foram realizados por ecografia transparietal (figura 20).

	Bovinos	Ovinos	TOTAL	Frequência Relativa (%)
Diagnóstico de Gestação	322	822	1144	88,9%
Inseminação Artificial	69	-	69	5,4%
Sincronização deaios	50	-	50	3,9%
Exame Andrológico	1	23	24	1,9%
TOTAL	442	845	1287	100,0%

Tabela 19 – Número de procedimentos referentes ao controlo reprodutivo, em cada espécie animal e frequência relativa (%) do número total de procedimentos.

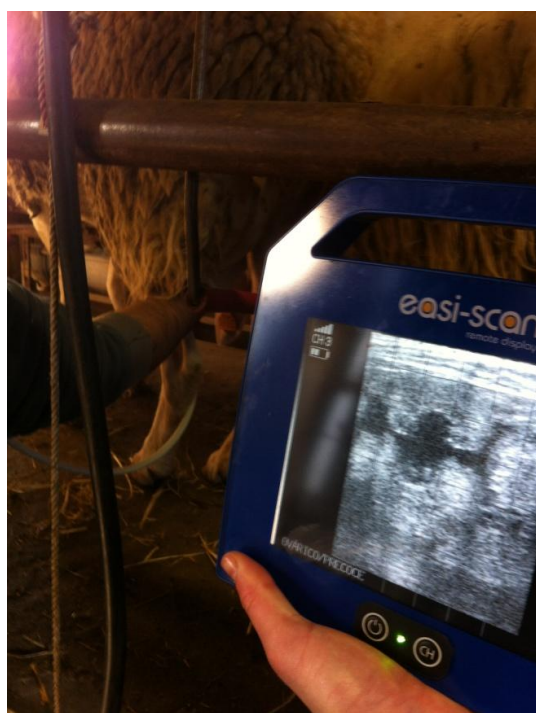

Figura 20 – Diagnóstico de gestação por ecografia transparietal em ovino (Autor).

3- Revisão bibliográfica: Amputação parcial de membros em vitelos.

3.1- Introdução

Uma fratura é definida como uma quebra ou rutura de um osso. As fraturas ósseas podem ocorrer na superfície articular, na metáfise, na epífise ou na diáfise e são classificadas em abertas ou fechadas, completas ou incompletas e consoante a direção e número de linhas de fratura (figura 21). Em bovinos, geralmente estão associadas a um evento traumático agudo mas também podem ocorrer devido a alteração patológica/metabólica como por exemplo neoplasias ósseas, osteomielite e/ou carências minerais (Swor, 2009).

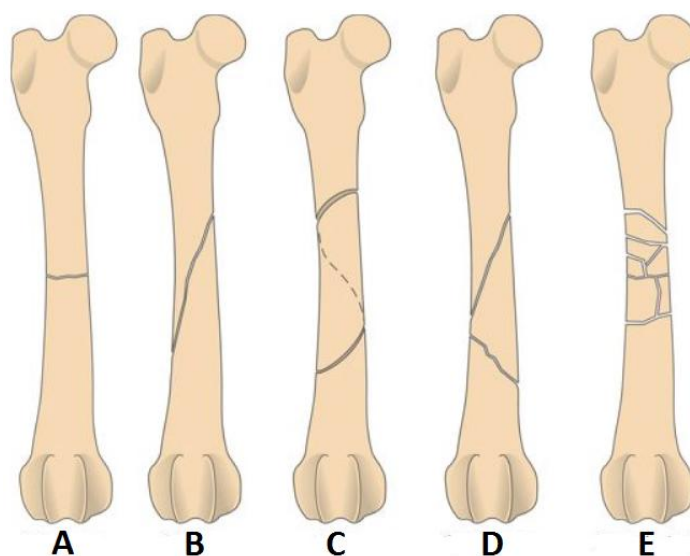


Figura 21 - Classificação de fraturas com base na direção e número de linhas de fratura. Legenda: A- Transversa; B- Obliqua; C- Espiral; D- Cominutiva redutível; E- Cominutiva irreductível (Adaptado de Fossum *et al.*, 2007).

Em bovinos, perante um caso clínico de fratura óssea num membro, deve ter-se em conta que o tratamento é quase sempre influenciado pelo fator económico (Garnero e Perusia, 2002). Assim sendo, deve-se avaliar adequadamente cada caso e optar por qual a melhor opção tendo em conta o bem-estar animal e as questões económicas. Há que avaliar a idade do animal, o peso, o estado geral, classificar a fratura, qual será a finalidade desse animal e a disponibilidade do produtor (em termos económicos, mas também se está disposto a seguir, de forma correta, o tratamento pós cirúrgico prescrito) (Desrochers *et al.*, 2014).

As fraturas de membros são mais frequentes em vitelos principalmente devido a extração forçada no momento do parto, queda ou trauma e é nos jovens que a resolução

é mais fácil, pois estes animais têm uma elevada e rápida capacidade de cicatrização óssea e o seu peso é muito menor em comparação com um bovino adulto (Swor, 2009). Em animais adultos ou muito pesados é mais difícil alcançar um resultado favorável, aconselhando-se geralmente a eutanásia (Garnero e Perusia, 2002).

Existem inúmeras técnicas de resolução de fraturas, mas como geralmente têm um elevado custo e são difíceis de aplicar em condições de campo, são pouco praticadas em clínica de espécies pecuárias com exceção de animais de alto valor económico e/ou afetivo. Para os médicos veterinários que exercem clínica no campo, as fraturas são classificadas em abertas ou fechadas, tendo abordagem diferente em cada uma das situações. Nos casos de uma fratura fechada num vitelo opta-se pela imobilização do membro (resina, gesso e/ou talas), nas fraturas abertas, principalmente nos casos em que estas apresentam bastante conspurcação, infeção bacteriana secundária e/ou necrose geralmente recorre-se à amputação do membro (Garnero e Perusia, 2002).

Após realizar uma amputação de membro deve-se ter em atenção as possíveis complicações, como por exemplo, a deiscência da sutura, a infeção secundária e o colapso do membro contralateral (Desrochers *et al.*, 2014).

3.2- Indicação para amputação de membro

A amputação é o procedimento de último recurso para salvar a vida a um animal. Em bovinos, a amputação de membros não é muito realizada devido ao peso dos animais e à prolongada recuperação pós-cirúrgica, mas por vezes, a única solução para manter vivo um animal com uma fratura aberta cominutiva muito conspurcada ou infetada, consiste na realização desta técnica (Desrochers *et al.*, 2014). As fraturas abertas cominutivas de ossos longos e osteomielite são as causas mais comuns (Gorgul *et al.*, 2004, referido por Desrochers *et al.*, 2014). No entanto, também está indicado a sua realização noutras situações, como por exemplo: perda do fornecimento vascular para o membro, infeções por *Clostridium spp.*, lacerações severas de músculos, tendões e nervos e artrite séptica crónica (Morkeberg, 2003, referido por Desrochers *et al.*, 2014).

A decisão de amputar um membro deve ser bem avaliada e ponderada. A primeira opção inclui sempre a realização de tratamento de modo a preservar o membro caso não haja evidência de isquémia ou gangrena. Os fatores a ter em conta na avaliação de uma decisão de amputação são os seguintes: gravidade da fratura, conspurcação, infeção, necrose, quais são as opções disponíveis para resolver a fratura e os custos do

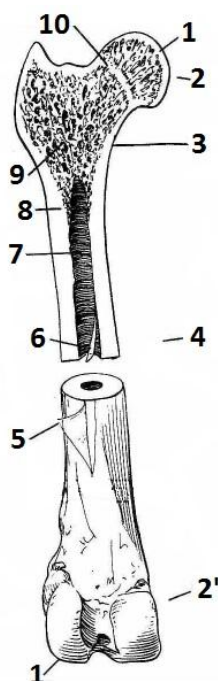
tratamento. Perante um caso de fratura aberta deve-se recorrer ao sistema de classificação de fraturas abertas de *Gustilo* (tabela 20) e a amputação do membro deve ser sempre considerada em lesões de grau III (Desrochers *et al.*, 2014).

Grau	Descrição
I	Lesão cutânea <1 cm, limpa, fratura óssea simples e com dano muscular mínimo ou ausente
II	Lesão cutânea > 1 cm, fratura com moderada cominuição, dano moderado nos tecidos moles e ligeira conspurcação.
III	Lesão cutânea extensa com envolvimento muscular e neurovascular, fratura com grande cominuição e bastante conspurcada.

Tabela 20 – Sistema de classificação de fraturas abertas de *Gustilo*. (Adaptado de Desrochers *et al.*, 2014)

Após tomar a decisão de amputação do membro devemos avaliar se o membro contralateral está em condições para suportar o peso e alertar o proprietário para a necessidade de cuidados diários após a cirurgia (Desrochers *et al.*, 2014).

3.3- Revisão anatômica



Para efetuar qualquer procedimento cirúrgico é de extrema importância ter presente a anatomia.

Na figura 22 está representada a estrutura geral dos ossos longos enquanto que a osteologia do membro torácico e pélvico está apresentada nas figuras 23 e 24, respetivamente.

Figura 22 – Estrutura geral dos ossos longos (Adaptado de Pasquini e Spurgeon, 1989).

Legenda: 1- Superfície Articular; 2- Epífise proximal; 2'- Epífise distal; 3- Metáfise; 4- Diáfise; 5- Perióstio; 6- Endóstio; 7- Cavidade medular; 8- Osso compacto; 9- Osso esponjoso; 10- Linha de crescimento.

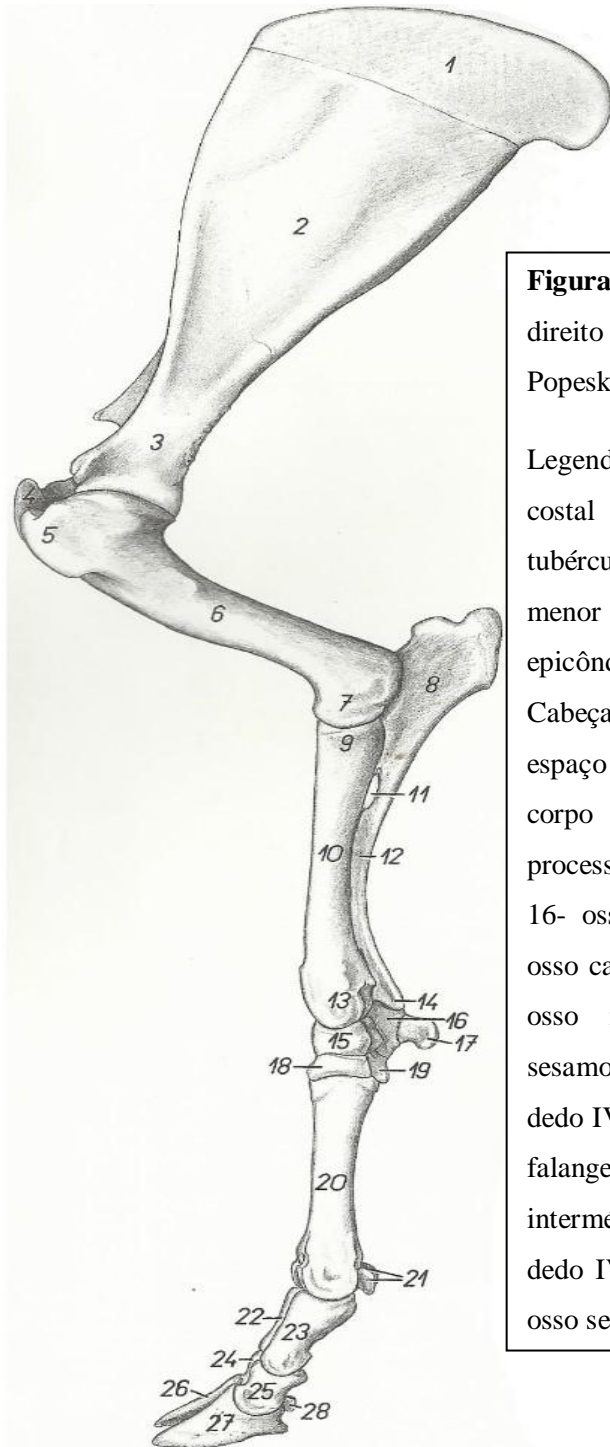


Figura 23 - Osteologia do membro torácico direito de bovino, vista medial (Adaptado de Popesko, 1997).

Legenda: 1-Cartilagem da escápula; 2-Face costal da escápula; 3- colo da escápula; 4- tubérculo maior do húmero; 5- tubérculo menor do húmero; 6- corpo do húmero; 7- epicôndilo medial do húmero; 8- olecrânio; 9- Cabeça do rádio; 10- corpo do rádio; 11- espaço interósseo proximal do antebraço; 12- corpo da ulna; 13-tróclea do rádio; 14- processo estiloide da ulna; 15- osso escafóide; 16- osso piramidal; 17- osso pisiforme; 18- osso capitato-trapezóide; 19- osso hamato; 20- osso metacárpico III e IV; 21- ossos sesamoides proximais; 22- falange proximal do dedo IV; 23- falange proximal do dedo III; 24- falange intermédia do dedo IV; 25- falange intermédia do dedo III; 26- falange distal do dedo IV; 27- falange distal do dedo III; 28 - osso sesamóide distal.

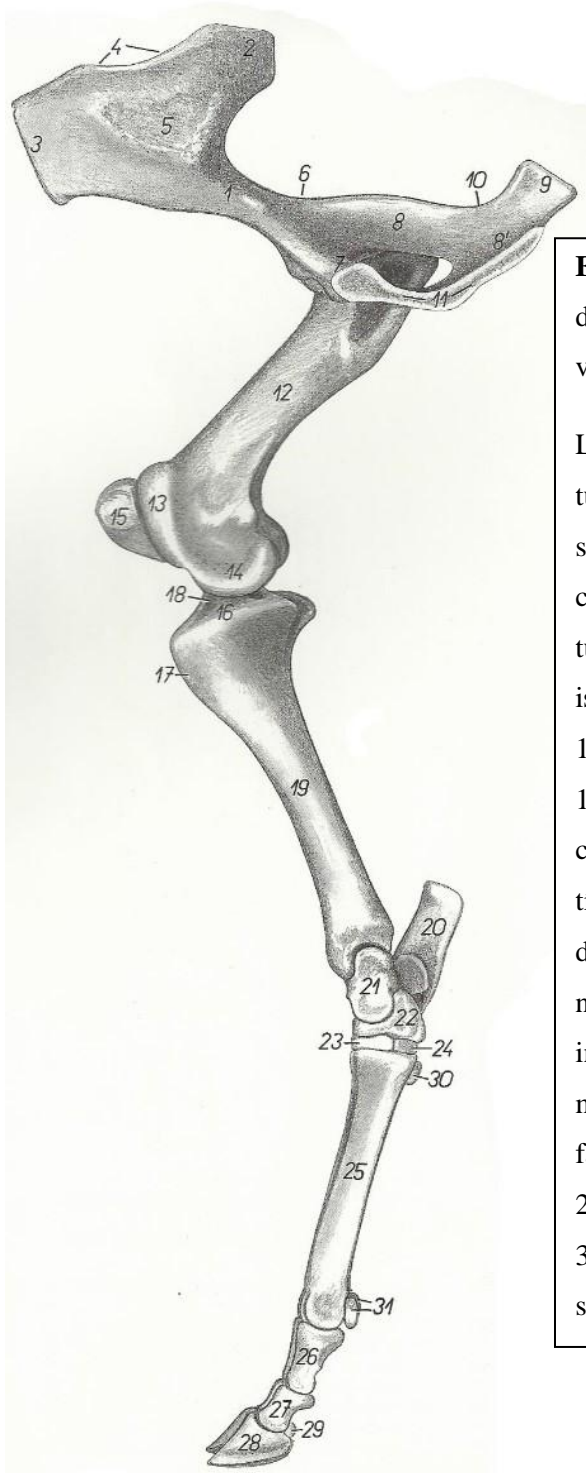


Figura 24 – Osteologia do osso coxal direito e membro pélvico direito de bovino, vista medial (Adaptado de Popesko, 1997).

Legenda: 1- corpo do ílio; 2- asa do ílio; 3- tuberosidade sacral; 4- crista ilíaca; 5- face sacropélvica; 6- incisura isquiática maior; 7- corpo do púbis; 8- corpo do ísquio; 9- tuberosidade isquiática; 10- incisura isquiática menor; 11- superfície sinfisária; 12- corpo do fêmur; 13- tróclea do fêmur; 14- côndilo medial do fêmur; 15- patela; 16- côndilo medial da tíbia; 17- tuberosidade da tíbia; 18- eminência intercondilar; 19- corpo da tíbia; 20- calcâneo; 21- talus; 22- osso navículo-cubóide; 23- osso cuneiforme intermédio-lateral; 24- osso cuneiforme medial; 25- osso metatársico III e IV; 26- falange proximal; 27- falange intermédia; 28- falange distal, 29- osso sesamóide distal, 30- osso sesamóide metatársico; 31- ossos sesamóides proximais.

Na figura 25 e 26 está representada a miologia referente aos músculos do antebraço (figura 25) e da perna (figura 26).

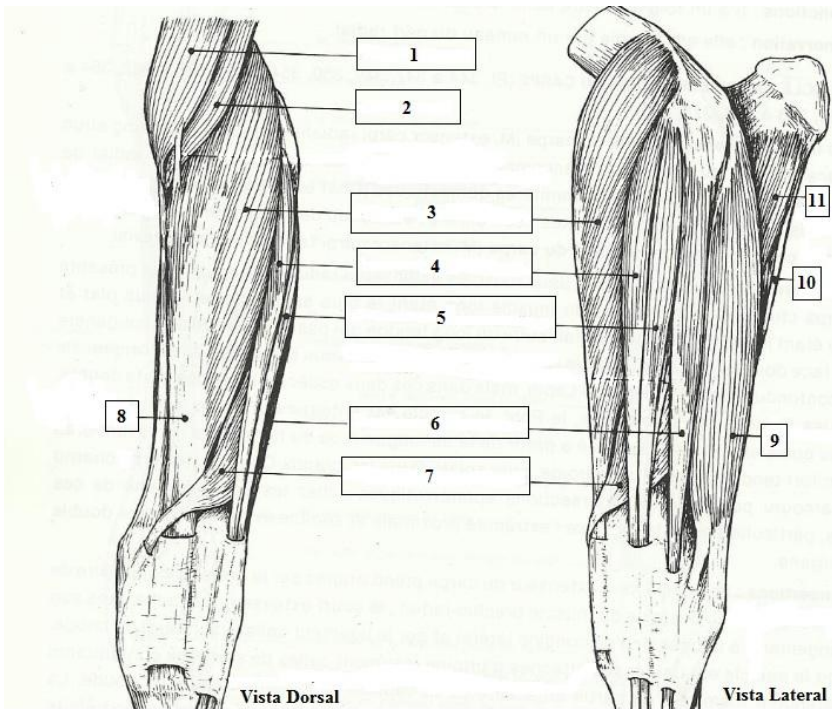
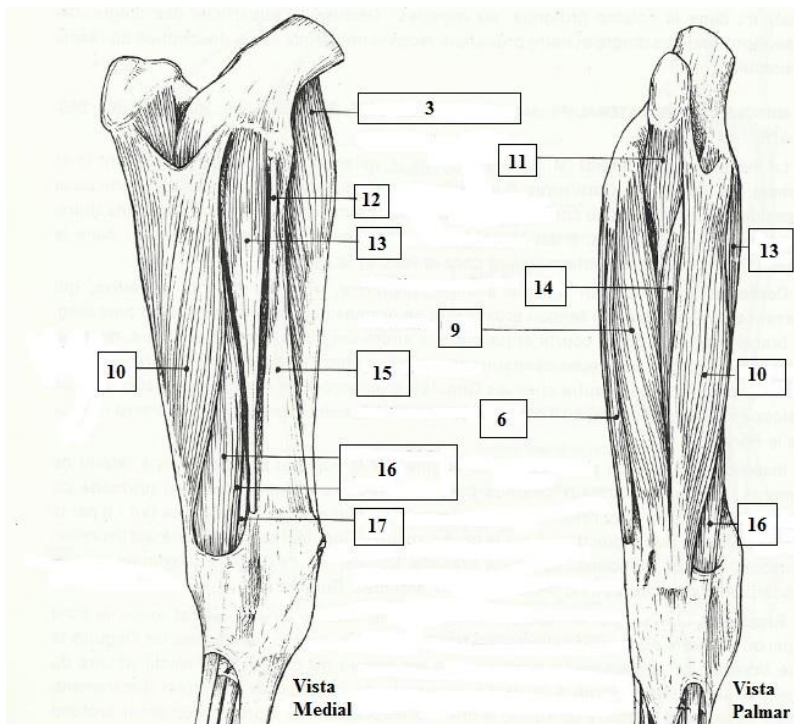


Figura 25 – Músculos (M.) do antebraço de bovino. Membro esquerdo. (Adaptado de Barone, 1989).

Legenda: 1- M. bíceps braquial; 2- M. braquial; 3 e 8- M. extensor radial do carpo; 4- M. extensor medial dos dedos; 5- M. extensor comum dos dedos; 6- M. extensor lateral dos dedos; 7- M. extensor oblíquo do carpo; 9- M. ulnar lateral; 10- M. flexor ulnar do carpo; 11- Cabeça ulnar do M. flexor profundo dos dedos; 12- Ligamento colateral medial do cotovelo; 13- M. flexor radial do carpo; 14- M. flexor superficial dos dedos; 15- Bordo medial do rádio; 16- M. flexor superficial dos dedos; 17- M. flexor profundo dos dedos.



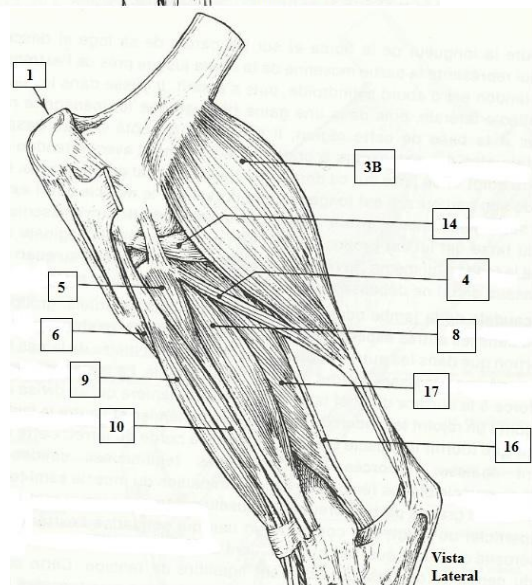
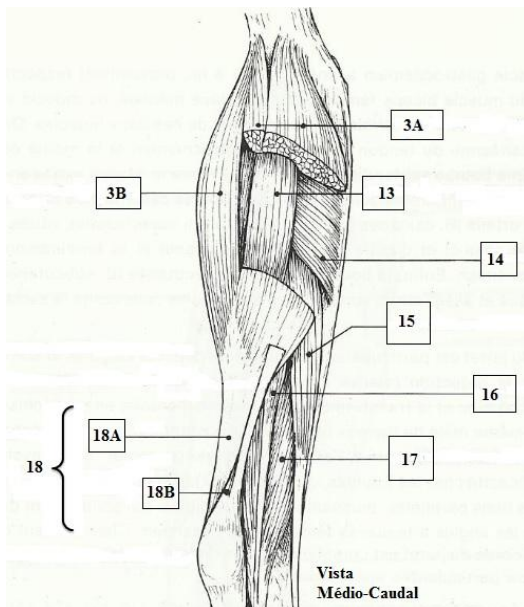
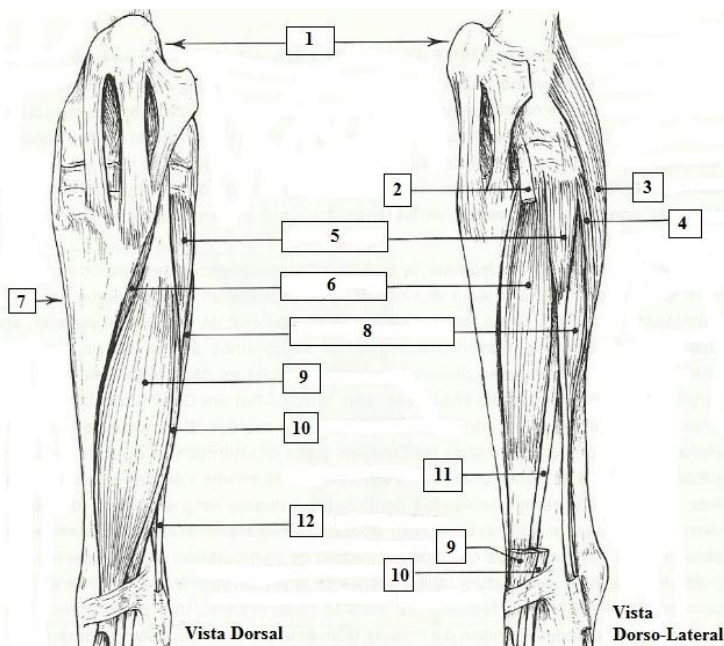


Figura 26 – Músculos (M.) da perna de bovino. Membro esquerdo (Adaptado de Barone, 1989).

Legenda: 1- Patela; 2- Tendão de origem do M. extensor comum dos dedos e do M. flexor do pé; 3- M. gastrocnêmio, 3A- cabeça medial, 3B- cabeça lateral; 4- M. solear; 5- M. fibular longo; 6- M. tibial cranial; 7- Bordo medial da tíbia; 8- M. extensor lateral dos dedos; 9- M. flexor do pé; 10- M. extensor comum dos dedos; 11- M. extensor medial dos dedos; 12 – Tendão do M. fibular longo; 13 – M. flexor superficial dos dedos; 14 – M. poplíteo; 15- M. flexor medial dos dedos; 16- M. tibial caudal; 17- M. flexor lateral dos dedos; 18 – Tendão Calcâneo, 18A- Tendão do M. gastrocnêmio, 18B- Tendão do M. flexor superficial dos dedos.

As figuras 27, 28, 29 e 30 representam a vascularização principal do membro torácico e do membro pélvico. Para poder realizar uma amputação é de extrema importância conhecer a vascularização dos membros para poder laquear os vasos principais de modo a evitar hemorragias.

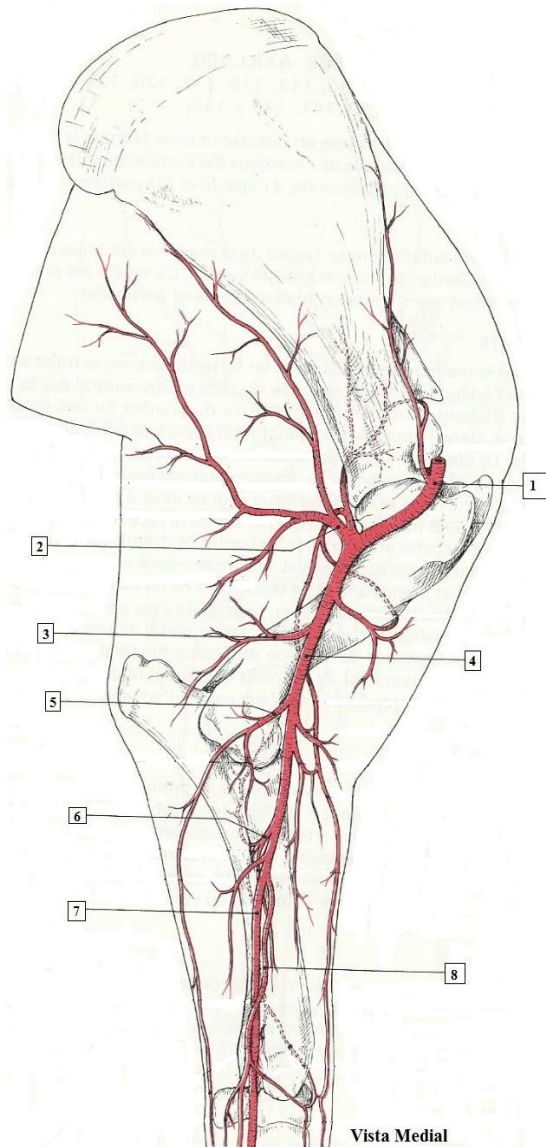


Figura 27 – Principais artérias (A.) do membro torácico de bovino. Membro esquerdo (Adaptado de Barone, 1996).
 Legenda: 1- A. axilar; 2- A. subescapular; 3- A. braquial profunda; 4- A. braquial; 5- A. colateral ulnar; 6- A. interóssea comum; 7- A. mediana; 8- A. radial.

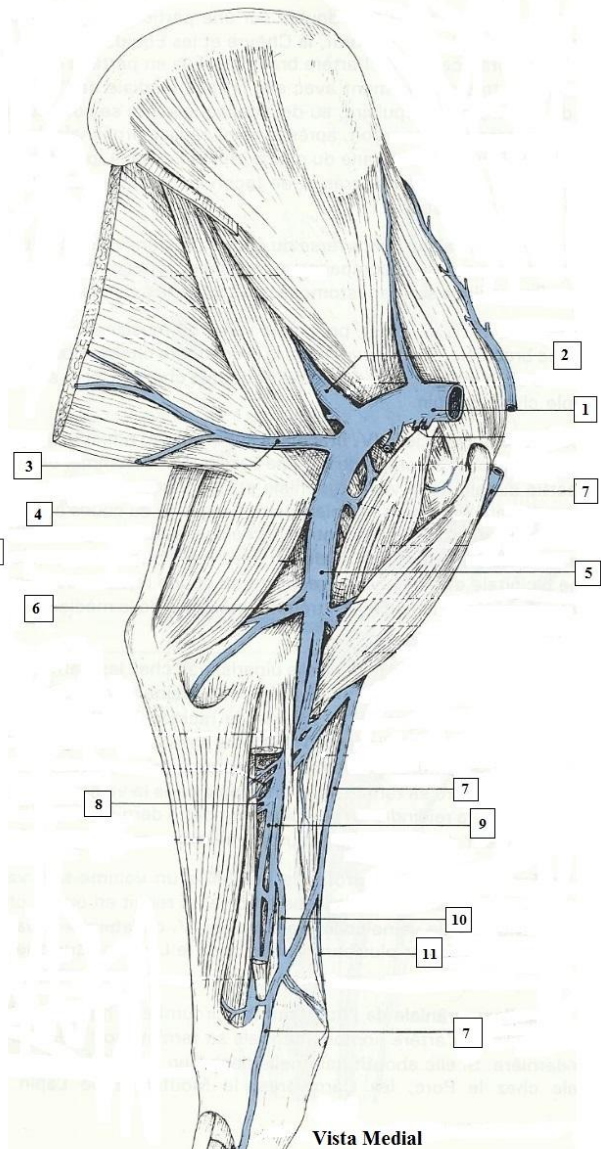


Figura 28 - Principais veias (V.) do membro torácico de bovino. Membro esquerdo (Adaptado de Barone, 1996).
 Legenda: 1- V. axilar; 2- V. subescapular; 3- V. toraco-dorsal; 4-V. braquial profunda; 5- V. braquial; 6- V. colateral ulnar; 7- V. cefálica; 8- V. interóssea comum; 9- V. mediana; 10- V. radial; 11- V. cefálica acessória. A- M. flexor radial do carpo; B- M. flexor ulnar do carpo; C- M. extensor radial do carpo.

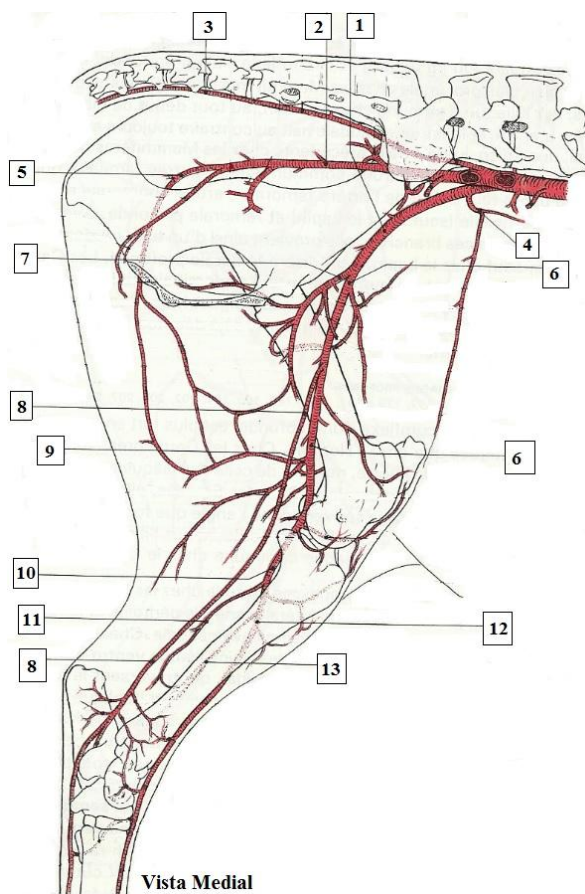


Figura 29 - Principais artérias (A.) do membro pélvico de bovino. Membro esquerdo (Adaptado de Barone, 1996).
 Legenda: 1- A. ilíaca externa (esquerda); 2- A. ilíaca interna (esquerda); 3- A. coccígea mediana; 4- A. circunflexa ilíaca profunda; 5- A. glútea caudal; 6- A. femoral; 7- A. femoral profunda; 8- A. safena; 9- A. femoral profunda; 10- A. poplítea; 11- A. femoral caudal; 12- A. tibial cranial; 13- A. interóssea da perna.

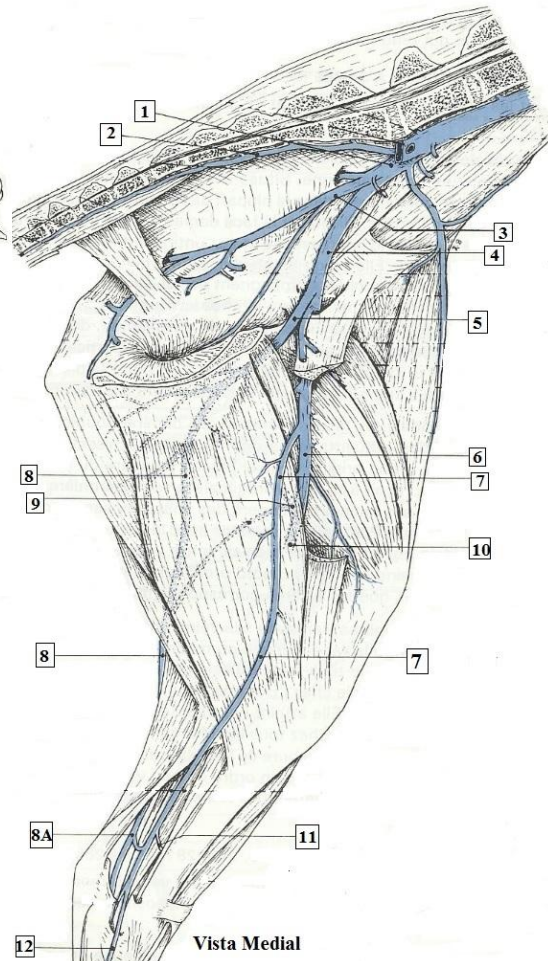


Figura 30 - Principais veias (V.) do membro pélvico de bovino. Membro esquerdo (Adaptado de Barone, 1996).
 Legenda: 1- V. ilíaca comum (esquerda); 2- V. sacral mediana; 3- V. ilíaca interna; 4- V. ilíaca externa; 5- V. femoral profunda; 6- V. femoral; 7- V. safena medial; 8- V. safena lateral, 8A- Raiz caudal da V. safena lateral; 9- V. femoral caudal; 10- V. poplítea; 11- Anastomose para a V. tibial caudal; 12- V. plantar medial.

A V. tibial caudal e V. tibial cranial, como são satélites do sistema arterial, não estão representadas na figura porque estão num plano mais profundo.

Na figura 31 e 32 está apresentada a inervação do membro torácico e do membro pélvico respectivamente Assume especial interesse quando se pratica a amputação com recurso a bloqueios anestésicos.

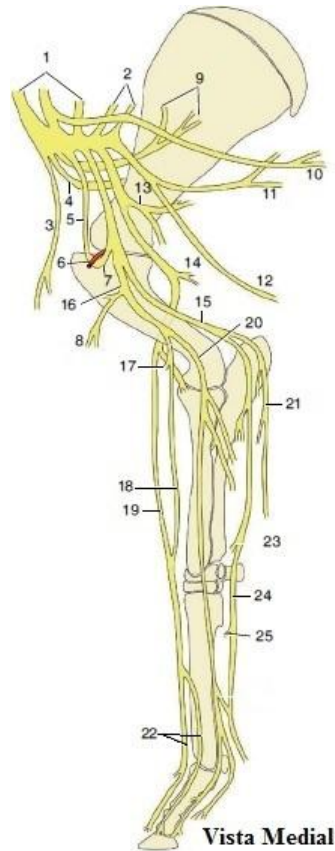


Figura 31 – Nervos (N.) do membro torácico de bovino. Membro direito (Adaptado de Dyce *et al*, 2010).
 Legenda: 1, 2- Raízes do plexo braquial; 3- N. peitoral cranial; 4- N. supraescapular; 5- N. músculo-cutâneo; 6- A. axilar; 7- N. músculo-cutâneo antes de se juntar ao N. mediano; 8- Ramo proximal do N. músculo-cutâneo; 9- N. subescapular; 10 – N. torácico longo; 11- N. toracodorsal; 12- N. torácico lateral; 13- N. axilar; 14- N. Radial; 15- N. ulnar; 16- Combinação do N. músculo-cutâneo com o N. mediano; 17- Ramo distal do N. músculo-cutâneo; 18- N. antebraquial cutâneo medial; 19- Ramo superficial do N. Radial; 20- N. mediano; 21- N. antebraquial cutâneo caudal; 22-N. digital comum II e III; 23- Ramo dorsal do N. ulnar; 24- Ramo palmar do N. ulnar; 25- Ramo profundo do N. ulnar.

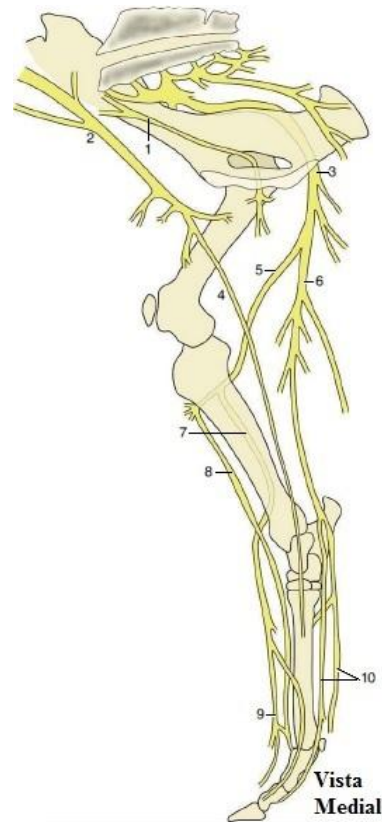


Figura 32 – Nervos (N.) do membro pélvico de bovino. Membro direito (Adaptado de Dyce *et al*, 2010).
 Legenda: 1- N. Obturador; 2 – N. Femoral; 3 – N. Ciático; 4 – N. Safeno; 5- N. Peroneal comum; 6- N. Tibial; 7- N. Peroneal superficial; 8- N. Peroneal profundo; 9- N. digital comum dorsal III; 10- N. plantar lateral e medial;

3.4 – Protocolo anestésico

A realização de uma amputação de membro é uma cirurgia muito dolorosa, assim sendo deve-se praticar uma boa anestesia e analgesia de modo a garantir o bem-estar animal. A administração de xilazina, por via endovenosa, na dose de 0,1 mg/kg (os bovinos são bastante sensíveis a este fármaco) promove a sedação do animal e induz o decúbito (Ivany & Muir, 2004). Com o animal sedado pode-se manipular o membro fraturado e preparar o campo cirúrgico. A xilazina é um sedativo do grupo dos α -agonistas, que atua a nível do sistema nervoso central estimulando especificamente os recetores presinápticos α 2-adrenérgicos, que leva a uma redução da libertação de noradrenalina nas sinapses, inibindo a transmissão de impulsos nervosos e consequentemente provocando sedação, analgesia e relaxamento muscular. Após a sua administração é necessário permanecer atento aos seus efeitos secundários, principalmente a depressão respiratória e a bradicardia (Lemke, 2007).

Com o animal sedado, após realizar tricotomia e assepsia do membro, procede-se à indução anestésica, administrando-se ketamina por via endovenosa na dose de 2 mg/kg (Ivany & Muir, 2004). A ketamina é um anestésico dissociativo (promove uma dissociação electrofisiológica entre os sistemas tálamoneocortical e límbico) que produz amnésia, catalepsia e provoca mais analgesia somática que visceral. Este fármaco provoca aumento da frequência cardíaca e depressão respiratória dose-dependente (Lin, 2007).

A combinação (xilazina + ketamina) nas doses utilizadas promove um efeito anestésico com duração aproximada de 30 minutos. Se durante a cirurgia o animal iniciar a superficialização da anestesia, demonstrando dor, deve-se administrar um *bolus* de ketamina na dose de 0,5 mg/kg (Turner e Mcilwraith, 1989).

A amputação de membro também pode ser realizada apenas com recurso a sedação e anestesia perineural, como por exemplo: bloqueio anestésico do plexo braquial para cirurgia do membro torácico e anestesia epidural alta para cirurgia do membro pélvico, mas é preferível realizar este procedimento com recurso a anestesia geral (Desrochers *et al.*, 2014).

3.5 – Preparação do campo cirúrgico

Para o cirurgião de espécies pecuárias a preparação do campo cirúrgico é um dos maiores problemas, pois as cirurgias são realizadas a campo (Turner e Mcilwraith, 1989). Apesar das condições de higiene e assépsia nem sempre serem as ideais, a preparação do campo cirúrgico era feita da forma mais asséptica possível, assim como se utilizava sempre luvas e instrumentos cirúrgicos esterilizados. Na figura 33 está representada a técnica utilizada para preparar o campo cirúrgico. Primeiro procede-se à limpeza do membro com uma solução detergente para remover partículas e sujidade (figura 33-A), em seguida (figura 33-B) realiza-se a tricotomia com recurso a lâmina de aço inoxidável descartável e por fim, enquanto o cirurgião se prepara, um ajudante coloca um corda no membro de modo a elevá-lo (seta preta figura 33-C), aplicando-se uma solução antisséptica (iodo-povidona) no local da incisão cirúrgica (figura 33-C). A preparação do cirurgião envolve lavagem dos braços e das mãos com recurso a escova e detergente, em seguida efetua-se uma lavagem com antisséptico (iodo-povidona) e por fim faz-se um enxaguamento com álcool a 70%.



Figura 33 – Preparação do campo cirúrgico para realização de amputação do membro pélvico esquerdo num vitelo. A- limpeza do membro com detergente para remover partículas e sujidade; B- tricotomia com recurso a lâmina de aço inoxidável descartável; C- aplicação de solução antisséptica (iodo-povidona) (Autor).

3.6 - Material cirúrgico

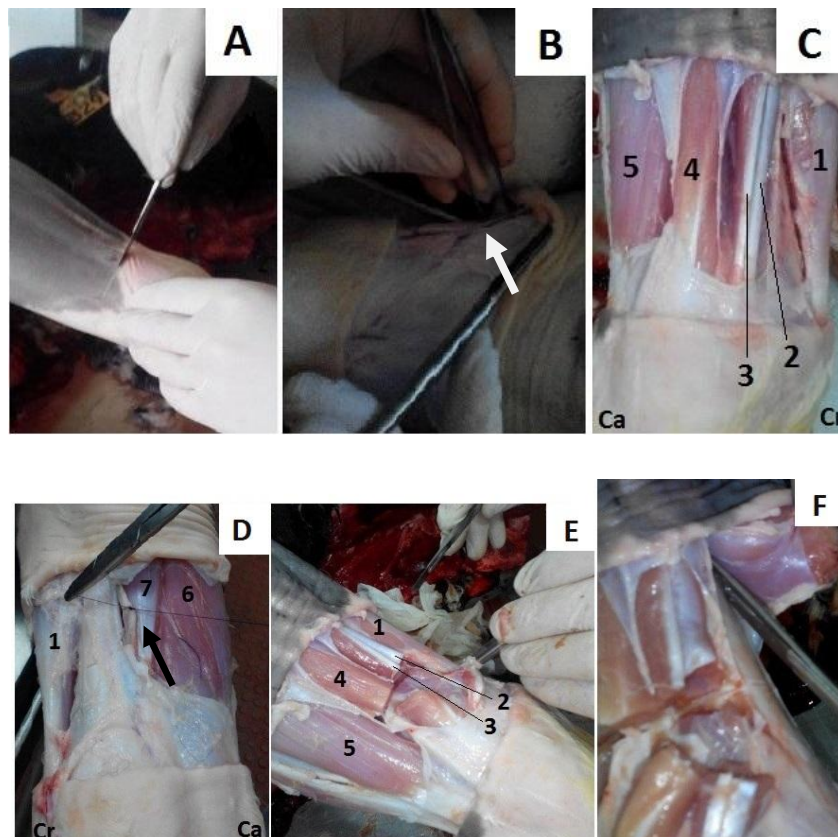
O material cirúrgico para a realização de uma amputação de membro num vitelo deve ser esterilizado e consiste num bisturi, numa tesoura *Metzenbaum* com pontas rombas para dissecação, numa tesoura *Mayo* para corte, seis pinças hemostáticas para a hemostase, três pinças para auxiliar na dissecação e um porta-agulhas *Mayo* e/ou *Mathieu*. Também tem que estar presente no kit cirúrgico agulhas e fios de sutura de material absorvível e não absorvível assim como um fio serra *Gigli*. Na figura 34 está representado um exemplo de material necessário para realizar uma amputação parcial de membro.



Figura 34 – Mesa preparada pelo cirurgião que contém materiais utilizados na preparação do campo cirúrgico e assépsia do cirurgião, fármacos, seringas e agulhas, instrumentos cirúrgicos e materiais de sutura (Autor).

3.7- Procedimento cirúrgico

A amputação parcial de um membro pode ser realizada pela diáfise ou fazendo desarticulação. A amputação pela diáfise está descrita na tibia, no rádio-ulna, no fêmur, no úmero, no osso metacárpico, e no osso metatársico. A desarticulação está descrita nas articulações do bolete, do carpo, do cotovelo, do tarso e do joelho. No entanto a remoção completa do membro também está descrita (Desrochers *et al.* 2014). A amputação do membro pela diáfise provoca maior hemorragia devido à exposição da medula óssea e recomendam fazer desarticulação nos casos em que se opte por colocação de prótese, pois a superfície articular proporciona uma maior superfície para suportar o peso. Independentemente da técnica utilizada numa amputação de membro, o cirurgião deve sempre manter o máximo possível de tecidos moles de modo a cobrir o osso exposto ou a superfície articular, diminuindo o dano na extremidade e tornar-se mais confortável para o animal (Desrochers *et al.*, 2004). Todas as amputações de membros acompanhadas durante o estágio foram realizadas pela diáfise. Na figura 34 está indicada a técnica cirúrgica praticada (cirurgia experimental realizada em cadáver), de acordo com Garnero e Perusia (2002).



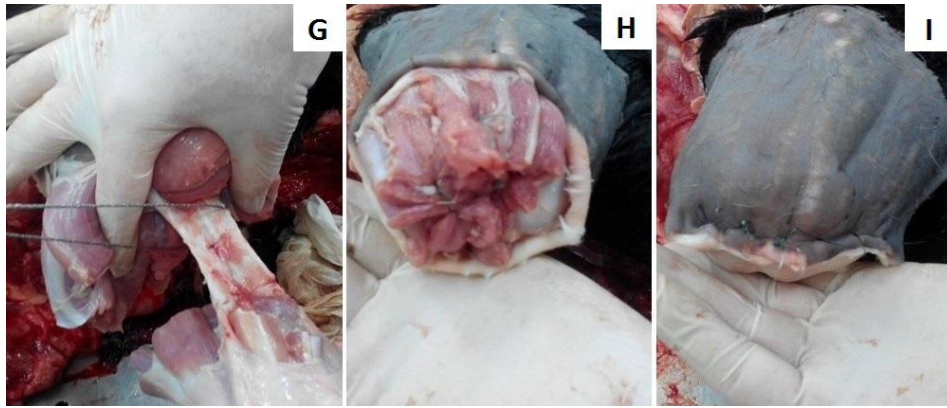


Figura 35 – Amputação de membro torácico direito pela diáfise do rádio-ulna em vitelo (cirurgia experimental realizada em cadáver). (Autor)

Legenda: Ca- Caudal; Cr- Cranial; M.-Músculo.

A- Incisão da pele; B- Dissecção e ligadura simples da veia cefálica (seta branca); C- Dissecção dos músculos da região lateral do antebraço (1- M. extensor radial do carpo; 2- M. extensor medial dos dedos; 3- M. extensor comum dos dedos; 4- M. extensor lateral dos dedos; 5- M. Ulnar lateral); D- Dissecção dos músculos da região medial do antebraço (1- M. extensor radial do carpo; 6- M. flexor ulnar do carpo; 7- M. flexor radial do carpo) e ligadura simples da artéria e veia mediana juntamente com o nervo mediano (seta preta); E- Secção dos músculos do antebraço (1- M. extensor radial do carpo; 2- M. extensor medial dos dedos; 3- M. extensor comum dos dedos; 4- M. extensor lateral dos dedos; 5- M. Ulnar lateral); F- Separação dos músculos do perióstio; G- Amputação do rádio-ulna pela diáfise com fio serra *Gigli*; H- Sutura dos tecidos moles; I- Sutura da pele.

Antes de iniciar a cirurgia faz-se um garrote dorsalmente ao local da incisão para controlar a hemorragia intra-operatória. A incisão da pele é realizada de forma a posteriormente ser possível utilizar pele para cobrir o coto. Em seguida efetua-se uma pequena dissecção para encontrar e laquear os vasos superficiais (figura 35-B). Depois da laqueação dos vasos realiza-se dissecção da musculatura e procede-se à laqueação dos vasos profundos (figura 35-C,D). Seguidamente procede-se à secção dos músculos e separação destes do perióstio (figura 35- E,F). Após a secção óssea (figura 35- G), suturam-se todos os tecidos moles (músculos, tendões, fâscias) entre si com um padrão de sutura simples interrompido, com recurso a material de sutura absorvível, protegendo o extremo ósseo amputado (figura 35-H). Após sutura dos tecidos moles alivia-se o garrote para avaliar se existem hemorragias, por fim sutura-se a pele com um padrão de sutura horizontal interrompido com material não absorvível (figura 35-I). A cirurgia

termina com a aplicação de antibiótico na sutura e realiza-se penso para controlar o edema e evitar trauma da linha de sutura (Garnero e Perusia, 2002).

Segundo Desrochers *et al* (2014) o cirurgião deve tentar adotar algumas técnicas para facilitar a cicatrização como por exemplo: os músculos e fáscias devem ser dissecados em conjunto com a pele (não separando a pele dos músculos), os tecidos moles devem proteger o extremo ósseo de forma uniforme e a sutura da pele deve ser realizada sem tensão e num local afastado dos pontos de maior pressão da extremidade.

3.8 - Procedimento pós-operatório

Após a amputação parcial de um membro é esperada uma rápida melhoria do estado clínico do animal. Em alguns casos, os bovinos que se apresentam em decúbito e anoréticos antes da cirurgia começam a comer normalmente e conseguem manter-se em estação um dia depois de se realizar a amputação do membro afetado (Desrochers *et al*, 2014).

O manejo pós cirúrgico efetua-se com terapia analgésica e antibiótica que se mantém por alguns dias. Os anti-inflamatórios não esteroides são os analgésicos geralmente utilizados e a escolha do antibiótico vai depender de cada caso, mas os beta-lactâmicos são os mais usados. Além desta terapia farmacológica deve-se alertar o proprietário para a necessidade de cuidados diários após a cirurgia, nomeadamente, confinar o animal num pequeno parque para limitar a movimentação e impedir que vá para o campo, limpeza diária da sutura e ajudar o animal a permanecer em estação durante os primeiros dias após a cirurgia (Desrochers *et al*, 2014).

3.9 - Prognóstico

As principais complicações que podem ocorrer após a realização de uma amputação de membro são a deiscência da sutura e infecção mas, a longo prazo pode ocorrer colapso do membro contralateral, em que o animal apresenta claudicação permanente e permanece muito tempo em decúbito (Desrochers *et al*, 2014).

Após a realização de amputação o prognóstico a curto-prazo é bom e os vitelos devem ser enviados para matadouro assim que atingirem o peso ideal e antes de ocorrer colapso do membro contralateral (Lallemand, 2011, referido por Desrochers *et al*, 2014). Garner e Perusia (2002) afirmam que o objetivo é que o vitelo consiga atingir 150 kg de peso para poder ser aproveitado para consumo. O prognóstico a longo prazo vai depender do peso do animal, do manejo e da dedicação do proprietário (Desrochers *et al*, 2014).

Entre diversos autores existem ideias contraditórias no que diz respeito se o prognóstico é mais favorável em casos de amputação de membro torácico ou do membro pélvico. Num estudo que envolveu cinco vitelos aos quais lhes foi amputado um membro, verificou-se que os vitelos que foram sujeitos a amputação de membro pélvico recuperaram melhor do que aqueles que foram sujeitos a amputação do membro torácico. Estes resultados podem estar relacionados com o facto de o membro pélvico ser mais estável devido à estabilidade da articulação sacroilíaca enquanto o membro torácico apenas está ligado ao tronco através da musculatura. (Nguhiu, 1990, referido por Desrochers *et al*, 2014). No entanto, outros autores afirmam que a amputação do membro pélvico causa maior desconforto ao animal (Nayak e Mohanty, 1994, referido por Desrochers *et al*, 2014).

4- Casos clínicos

Durante o estágio foi possível assistir a três casos de fraturas ósseas em vitelos, duas ocorreram no osso metatársico III e IV e uma ocorreu no osso metacárpico III e IV. Todos os casos de fraturas ósseas ocorreram na mesma exploração em momentos diferentes. A exploração é constituída por 800 bovinos, em que as fêmeas reprodutoras são cruzadas e os machos reprodutores são de raça exótica, nomeadamente *Charolais*, *Aberdeen Angus* e *Limousine*. Os animais são explorados em sistema extensivo e suplementados com silagem de erva e feno.

4.1- Caso clínico nº 1

Identificação do animal

Espécie: Bovino

Raça: Cruzado de *Charolais*

Sexo: Macho

Idade: 3 meses

Peso: Aproximadamente 120 kg

Anamnese

O produtor relatou que o vitelo nasceu de um parto distócico e durante as manobras obstétricas e extração mecânica ocorreu fratura na diáfise do osso metacárpico III e IV esquerdo. O médico veterinário foi chamado à exploração para resolver a fratura e como se tratava de uma fratura fechada, optou por imobilizar o membro com recurso a gesso e aconselhou o produtor a retirar o vitelo do campo e a colocá-lo num pequeno parque com a mãe. Após um mês o produtor retirou o gesso e colocou o vitelo e a vaca no campo juntamente com o resto da vacada. Dois meses após o produtor ter retirado o gesso, o médico veterinário foi chamado à exploração para avaliar o animal. O vitelo tinha ficado preso numa vedação e fraturou o osso no mesmo local, mas desta vez apresentava uma fratura aberta. O produtor não sabia há quanto tempo tinha ocorrido este acidente.

Exame físico

O vitelo apresentava claudicação sem apoio do membro torácico esquerdo. Ao exame clínico do estado geral apresentava uma temperatura rectal de 39,1°C, mucosas rosadas e húmidas, tempo de retração da prega cutânea igual a um segundo, a frequência respiratória era de 37 movimentos respiratórios por minuto e a frequência cardíaca de 105 batimentos por minuto. Ao exame do membro torácico esquerdo, o vitelo apresentava uma fratura óssea cominutiva irreductível na diáfise do osso metacárpico III e IV, aberta, bastante conspurcada, com presença de pus e com evidência de necrose

Diagnóstico

O vitelo apresentava uma fratura óssea aberta de grau III, segundo o sistema de classificação de fraturas abertas de *Gustilo* (tabela 20) (Figura 36).

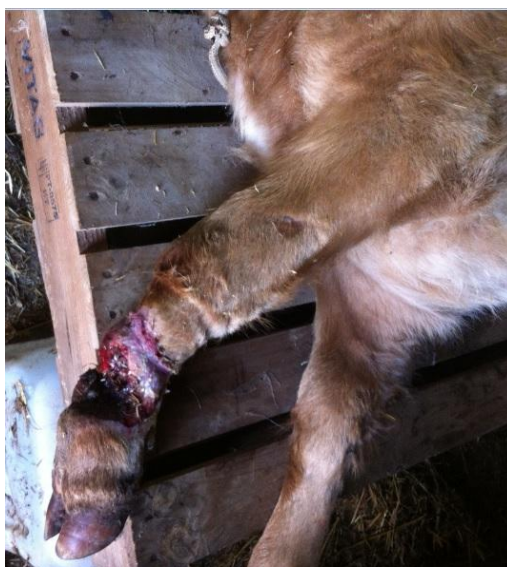

Figura 36 – Vitelo com fratura óssea aberta de grau III, segundo o sistema de classificação de fraturas abertas de *Gustilo* (tabela 20), na diáfise do osso metacárpico III e IV esquerdo (Autor).

Tratamento

O tratamento deste vitelo consistiu em amputação parcial do membro torácico esquerdo pela diáfise do rádio-ulna, de acordo com a técnica descrita anteriormente (figura 35). Após terminar a cirurgia, colocou-se penso (figura 37), foi administrado antibiótico e anti-inflamatório não esteroide e alertou-se o produtor para a necessidade de confinar o animal num pequeno parque, limpeza diária da sutura com uma solução de

clorhexidina e ajudar o animal a permanecer em estação durante os primeiros dias após a cirurgia. Como terapia antibiótica optou-se administração intramuscular de penicilina procaína + dihidroestreptomicina na dose de 10000 UI/kg para a penicilina procaína e de 12,5 mg/kg para a dihidroestreptomicina, uma vez por dia, durante 7 dias e colocação de spray de oxitetraciclina na sutura da pele. A terapia analgésica consistiu em apenas uma administração subcutânea de meloxicam na dose de 0,5 mg/kg. A alimentação após a cirurgia consistiu em feno e concentrado e alertou-se o proprietário para enviar o vitelo para matadouro assim que este alcance os 150 kg.



Figura 37 – Colocação de penso após cirurgia, para controlar o edema e evitar trauma da linha de sutura (Autor).

Evolução e seguimento do caso clínico

O produtor assegurou todos os cuidados pós-cirúrgicos e no dia seguinte comunicou que o vitelo já permanecia em estação e alimentava-se corretamente, mas que no final do dia anterior tinha retirado o penso. Passados seis dias foi realizada outra visita à exploração para avaliar o vitelo, na qual foi possível observar que este se apresentava a reagir bem à ausência do membro (figura 38) e a alimentar-se de forma adequada.



Figura 38 – Vitelo preso à manjedoura seis dias após a cirurgia (Autor).

Após dois meses foi feita outra visita à exploração e verificou-se que o local da amputação estava completamente cicatrizado, que o vitelo estava mais pesado mas demonstrava alguma dificuldade em suportar o peso no membro torácico direito (figura 39). Procedeu-se ao exame clínico e verificou-se que o vitelo não apresentava lesões no membro torácico direito e que conseguia caminhar autonomamente e sem dor. Assim sendo aconselhou-se o produtor a enviar o vitelo para abate, visto que o animal estava considerado apto para transporte de acordo com o capítulo 1 do anexo 1 do Regulamento (CE) nº 1/2005.



Figura 39 – Vitelo com alguma dificuldade em suportar o peso no membro torácico direito, dois meses após a cirurgia (Autor).

4.2- Caso clínico nº 2

Identificação do animal

Espécie: Bovino

Raça: Cruzado de *Aberdeen Angus*

Sexo: Fêmea

Idade: 20 dias

Peso: Aproximadamente 50 kg

Anamnese

O produtor afirmou que não sabia o que tinha acontecido ao vitelo, que apenas o encontrou no campo em decúbito. Ao aproximar-se do animal, este levantou-se e apresentava claudicação do membro pélvico direito devido a uma fratura óssea aberta.

Exame físico

O vitelo apresentava claudicação sem apoio do membro pélvico direito. Ao exame clínico do estado geral apresentava uma temperatura rectal de 38,7°C, mucosas rosadas e húmidas, tempo de retração da prega cutânea igual a um segundo, a frequência respiratória era de 39 movimentos respiratórios por minuto e a frequência cardíaca era de 110 batimentos por minuto. Ao exame do membro pélvico direito, o vitelo apresentava uma fratura óssea cominutiva redutível na diáfise do osso metatársico III e IV, aberta e bastante conspurcada com fezes.

Diagnóstico

O vitelo apresentava uma fratura óssea aberta de grau II, segundo o sistema de classificação de fraturas abertas de *Gustilo* (tabela 20), na diáfise do osso metatársico III e IV direito mas bastante conspurcada com fezes.

Tratamento

Como o grau de conspurcação era bastante elevado, o cirurgião optou pela amputação parcial do membro pélvico direito. A amputação foi realizada pela diáfise da tíbia, de acordo com a técnica descrita anteriormente (na figura 35 está exemplificada a técnica num membro torácico, neste caso foi utilizado o mesmo princípio mas tendo em conta a anatomia do membro pélvico). O manejo pós-operatório foi igual ao que foi praticado no caso clínico nº1 exceto na alimentação, visto que este vitelo tinha apenas 20 dias e a sua alimentação era à base de leite. Assim sendo aconselhou-se o proprietário a administrar diariamente leite e colocar concentrado e feno à disposição. Neste vitelo não se colocou penso com o objetivo de avaliar a diferença na cicatrização face a um tratamento no qual este foi colocado (figura 40).

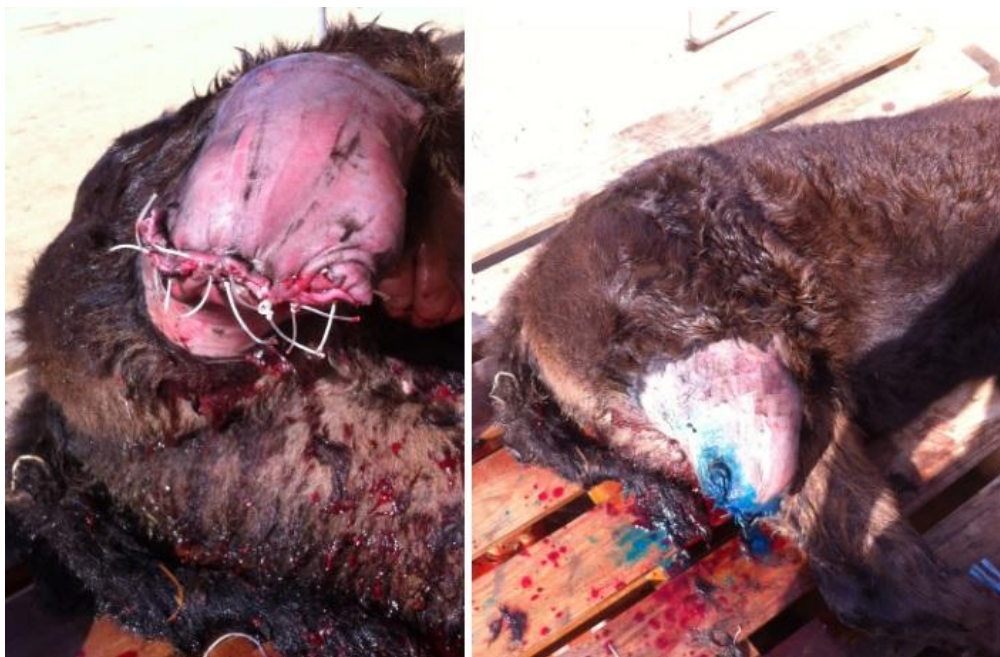

Figura 40 – Vitelo após a cirurgia ao qual não foi colocado penso. Aplicou-se apenas *spray* de oxitetraciclina (Autor).

Evolução e seguimento do caso clínico

No mesmo dia que a cirurgia foi realizada o produtor comunicou que o vitelo já permanecia em estação e nos dias que se seguiram assegurou todos os cuidados pós-cirúrgicos. Seis dias após a cirurgia contactou-se o produtor para obter informação acerca do estado clínico do vitelo, que afirmou que o animal estava a reagir bem à ausência de parte do membro e a alimentar-se adequadamente.

Após dois meses foi feita outra visita à exploração e verificou-se que o local da amputação estava completamente cicatrizado, que o vitelo estava mais pesado, que se adaptou bem à limitação da ausência do membro pélvico direito, não demonstrando dificuldade em suportar o peso no membro pélvico esquerdo (figura 41), alimentando-se adequadamente.



Figura 41 – Vitelo sem dificuldade em suportar o peso no membro pélvico esquerdo, dois meses após a cirurgia (Autor).

Três meses após a cirurgia realizou-se outra visita à exploração e verificou-se que o vitelo tinha aumentado de peso desde a última visita, que continuava a conseguir movimentar-se autonomamente não demonstrando dificuldade em suportar o peso no membro pélvico esquerdo (figura 42) e que se alimentava adequadamente.



Figura 42 – Vitelo sem dificuldade em suportar o peso no membro pélvico esquerdo, três meses após a cirurgia. (Autor)

4.3- Caso clínico nº 3

Identificação do animal

Espécie: Bovino

Raça: Cruzado de *Charolais*

Sexo: Macho

Idade: 10 dias

Peso: Aproximadamente 50 kg

Anamnese

O vitelo apresentava diarreia e o produtor, com o auxílio de uma corda, tentou apanhá-lo a campo para efetuar tratamento. No momento em que o produtor apanhou o vitelo, este tentou libertar-se da corda que o prendia e fraturou o membro pélvico. O produtor afirmou que tinha administrado antibiótico ao vitelo (danofloxacina na dose de 6mg/kg por via subcutânea).

Exame físico

O vitelo apresentava claudicação sem apoio do membro pélvico direito. Ao exame clínico do estado geral apresentava uma temperatura rectal de 37,9°C, zona perineal conspurcada com fezes de consistência reduzida, mucosas rosadas e húmidas, tempo de retração da prega cutânea igual a um segundo, a frequência respiratória era de 42 movimentos respiratórios por minuto e a frequência cardíaca de 121 batimentos por minutos. Ao exame do membro pélvico direito, o vitelo apresentava uma fratura óssea oblíqua na diáfise do osso metacárpico III e IV, aberta e moderadamente contaminada.

Diagnóstico

O vitelo apresentava uma fratura óssea aberta de grau II, segundo o sistema de classificação de fraturas abertas de *Gustilo* (tabela 20), na diáfise do osso metatársico III e IV direito (seta branca, figura 43).

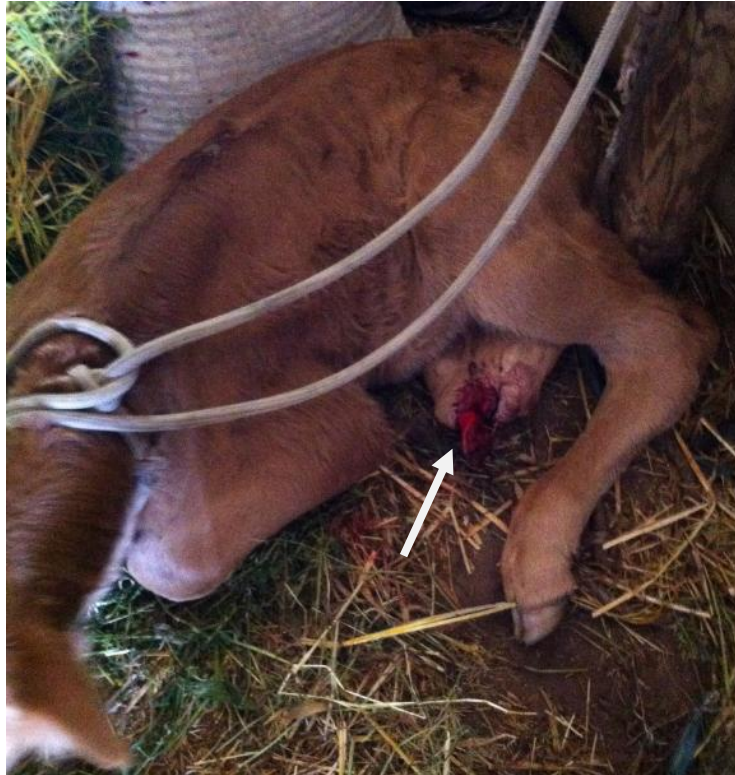

Figura 43 – Vitelo com fratura óssea aberta de grau II, segundo o sistema de classificação de fraturas abertas de *Gustilo* (tabela 20), na diáfise do osso metatársico III e IV direito (Autor).

Tratamento

A fratura deste vitelo era facilmente redutível, mas como existia algum dano nos tecidos moles e ligeira conspurcação, o cirurgião optou pela amputação parcial do membro fraturado pela diáfise da tíbia, assim como no caso clínico nº 2. Neste animal também não foi aplicado penso e o manejo pós-operatório foi igual ao que foi praticado no caso clínico nº2, mas como este vitelo apresentava diarreia também lhe foi administrado oralmente 50 ml de uma solução dietética para vitelos contendo: 39,0% de glucose; 36,6% de acetato de sódio; 6,4% de cloreto de sódio e 6,5% de cloreto de potássio.

Evolução e seguimento do caso clínico

No dia seguinte à cirurgia o produtor comunicou que o vitelo permaneceu sempre em decúbito e pouco alerta, acabando por morrer aproximadamente 12 horas após a intervenção cirúrgica.

5- Discussão

Perante um caso de uma fratura óssea num vitelo o médico-veterinário deve apresentar as várias opções terapêuticas ao produtor. Estão descritas inúmeras técnicas ortopédicas para resolução de fraturas em bovinos, como por exemplo a fixação interna e a fixação externa (Trostle *et al.*, 2004). No entanto, estas técnicas são impraticáveis em situações de campo, existe um grande risco de infeção óssea devido à conspurcação e têm um elevado custo associado (Garnero e Perusia, 2002), o que leva os produtores a raramente aceitarem esta opção. Assim sendo, perante um caso clínico de fratura óssea aberta e conspurcada num vitelo, as duas opções que restam são a eutanásia ou a amputação do membro afetado. Se o produtor optar pela eutanásia irá acarretar os custos do procedimento e perder um vitelo. Por outro lado, se optar pela amputação, terá que acarretar os custos da mesma. No entanto, se o membro contralateral apresentar condições para suportar o peso, se não ocorrerem complicações durante e após a cirurgia e se o produtor se comprometer a tratar diariamente do vitelo, existe uma grande probabilidade de sucesso. Deste modo, o vitelo poderá alcançar o peso adequado para abate e o produtor ainda receberá alguma remuneração pelo animal, não tendo o prejuízo total da perda de um vitelo.

Durante o estágio todos os casos de fraturas ósseas observadas em vitelos, tratavam-se de fraturas abertas que devido à conspurcação se optou pela amputação. A opção pela amputação, baseou-se também no comprometimento do proprietário em assegurar os cuidados diários pós-cirúrgicos e a enviar os animais para abate antes que ocorram complicações do membro contralateral. Duas das amputações foram realizadas pela diáfise da tíbia e uma pela diáfise do rádio-ulna. A opção pela amputação pela diáfise apresenta maiores riscos de ocorrer hemorragia devido à exposição da medula óssea, no entanto existe maior massa muscular para cobrir o extremo ósseo.

O vitelo do caso clínico nº 1 teve uma boa recuperação pós-cirúrgica, mas ao fim de dois meses começou a demonstrar alguma dificuldade em suportar o peso no membro torácico contralateral e foi enviado para matadouro com aproximadamente 200 kg. O vitelo do caso clínico nº2 também apresentou uma boa recuperação pós cirúrgica e três meses após a cirurgia não demonstrava qualquer dificuldade em suportar o peso no membro contralateral. O vitelo do caso clínico nº 3, apesar de não terem ocorrido complicações durante a cirurgia, não sobreviveu. Pensa-se que terá sido devido a uma complicação anestésica, pois os bovinos muito jovens são bastante sensíveis à xilazina

(Garnero e Perusia, 2002), visto que o animal permaneceu sempre em decúbito e pouco alerta após terminar a cirurgia.

O vitelo do caso clínico nº 2 não demonstrou qualquer dificuldade em suportar o peso no membro contralateral, ao contrário do vitelo do caso clínico nº 1. No entanto, não se pode afirmar que a amputação do membro pélvico tem melhor prognóstico que a amputação do membro torácico, pois no caso clínico nº2 a cirurgia foi realizada quando o vitelo tinha 20 dias e pesava apenas 50 kg, enquanto no caso clínico nº 1 o vitelo tinha 3 meses e pesava aproximadamente 120 kg. O vitelo do caso clínico nº1 foi para matadouro com aproximadamente 200kg e o vitelo do caso clínico nº2, até à data de conclusão do estágio, não atingiu esse peso e portanto não podemos prever qual será a sua capacidade de suportar o peso no membro pélvico esquerdo quando atingir o mesmo peso que o vitelo do caso clínico nº 1.

Em modo de conclusão pode-se afirmar que o produtor deveria ter enviado o vitelo do caso clínico nº1 mais cedo para matadouro, antes do animal demonstrar alguma dificuldade em suportar o peso, pois 200 kg revelou ser ligeiramente desconfortável para o animal. Podemos ainda concluir que o fato de não ter sido aplicado penso após a cirurgia não se revelou um impedimento à boa cicatrização, desde que haja cuidados diários adequados pós-cirúrgicos.

O número de casos observados não permite obter conclusões significativas, mas fica uma perspectiva em aberto para estudos futuros.

6- Conclusão

O estágio curricular assume extrema importância na formação dos estudantes de medicina veterinária na medida em que é possível acompanhar diariamente as atividades desenvolvidas pelos médicos veterinários, consolidar todos os conhecimentos teóricos adquiridos durante o curso e aplicá-los na prática.

O período de seis meses de estágio na Vet+, Serviços Veterinários Lda proporcionou uma enorme aquisição de conhecimentos a nível teórico e prático devido ao brilhante profissionalismo da equipa e a uma grande quantidade e variedade de casos clínicos.

Além dos aspetos acima descritos, salienta-se a importância da aquisição de competências de trabalho em equipa, assim como o desenvolvimento de relações interpessoais e a adaptação a um novo contexto profissional

A realização deste relatório de estágio foi sem dúvida um fulcral instrumento de aprendizagem que permitiu apresentar e analisar as diversas atividades desenvolvidas ao longo do período de estágio. A escolha do tema das amputações de membros em vitelos surgiu pelo fato deste procedimento ser praticado com pouca frequência em clínica de espécies pecuárias, mas a sua realização ter bastante interesse, tratando-se de uma alternativa válida à eutanásia. Se forem tomadas as medidas adequadas assegura-se o bem-estar animal e o produtor não tem o prejuízo económico da perda total de um vitelo.

7- Bibliografia

Barone, R. (1989). Anatomie comparée des mammifères domestiques Tome 2 Arthrologie et myologie, troisième édition, Vigot, France, pp. 734; 744; 890; 904; 920.

Barone, R. (1996). Anatomie comparée des mammifères domestiques Tome 5 Angiologie, troisième édition, Vigot, France, pp. 234; 388; 542; 606.

Centers for Disease Control and Prevention (2011). Acedido a 09-04-2015; disponível em: <http://www.cdc.gov/tb/publications/factsheets/general/mbovis.pdf>

Decreto-Lei nº 114/99, Diário da República nº 114, I série A de 14 de Abril, INCM, Portugal, 1999.

Decreto-Lei nº 157/98, Diário da República nº 133, I série A de 9 de Junho, INCM, Portugal, 1998.

Decreto-Lei nº 244/2000, Diário da República nº 224, I série A de 27 de Setembro, INCM, Portugal, 2000.

Decreto-Lei nº 272/2000, Diário da República nº 258, I série A de 8 de Novembro, INCM, Portugal, 2000.

Desrochers, A., St-Jean, G., Anderson, D. E. (2014). Limb Amputation and Prosthesis. Veterinary Clinics of North America: Food Animal Practice 30 (2014) 143-155.

Direção Geral de Alimentação e Veterinária (2015a). Tuberculose bovina. Acedido a 10-04-2015 em: <http://www.dgv.min-agricultura.pt/portal/page/portal/DGV/genericos?actualmenu=19058&generico=19042&cboui=19042>

Direção Geral de Alimentação e Veterinária (2015b). Leucose enzoótica bovina. Acedido a 10-04-2015 em: <http://www.dgv.min-agricultura.pt/portal/page/portal/DGV/genericos?actualmenu=18650&generico=18651&cboui=18651>

Direção Geral de Alimentação e Veterinária (2015c). Brucelose dos pequenos ruminantes. Acedido a 10-04-2015 em: <http://www.dgv.min-agricultura.pt/portal/page/portal/DGV/genericos?actualmenu=18457&generico=18471&cboui=18471>

Dyce, K. M., Sack W. O., Wensing, C. J. G. (2010). Textbook of Veterinary Anatomy, 4th edition, Saunders Elsevier, ISBN: 978-1-4160-6607-1, pp. 739-741; 749-751.

Évora Digital (2015). Acedido a 08-04-2015; disponível em: https://www.evoradigital.biz/pt/conteudos/territorial/caracterizacao%20do%20distrito/concelho%20de%20montemor-o-novo/Concelho_de_Montemor-o-Novo.htm

Feary, J. D. (2009). Fluid Therapy in Acute Neurologic Injury. In Large Animal Internal Medicine, 4th edition. Smith, B. P., Mosby Elsevier, USA, ISBN: 978-0-323-04297-0, pp. 1498-1500.

Fossum, T. W., Hedlund, C. S., Johnson, A. L., Schulz, K. S., Seim, H. B., Willard, M. D., Bahr, A., Carrol, G. L. (2007). Small Animal Surgery, 3rd edition, Mosby Elsevier. ISBN: 978-0-323-04439-4, pp. 950.

Garnero, J. O., Perusia, O. R. (2002). Manual de anestésias e cirurgías en bovino, 2^a edición, Imprenta San Cayetano, Argentina. pp. 98-104.

George, W. L. (2009). Diseases of the Nervous System. In Large Animal Internal Medicine 4th edition. Smith, B. P., Mosby Elsevier, USA, ISBN: 978-0-323-04297-0, pp. 1107-1109.

Gilbert, R. O. (2014). Orverview of uterine Prolapse and Eversion. In The Merck Veterinary Manual. Acedido a 15-04-2015. Disponível em: http://www.merckvetmanual.com/mvm/reproductive_system/uterine_prolapse_and_eversion/overview_of_uterine_prolapse_and_eversion.html

Gorgul, O. S., Seyrek-Intas, D., Celimli, N., *et al.* (2004). Evaluation of fractures in calves: 31 cases (1996-2003). Veteriner Cerrahi Dergisi 2004; 10(3/4): 16:20.

Gunn, A. A., Naylor, J. A., e House, J.K. (2009). Manifestaions and Management of Disease in Neonatal Ruminant. In Large Animal Internal Medicine, 4th edition. Smith, B. P., Mosby Elsevier, USA, ISBN: 978-0-323-04297-0, pp. 340-362.

Instituto Nacional de Estatística (2013). Acedido a 08-04-2015 em: https://www.ine.pt/xportal/xmain?xpid=INE&xpgid=ine_unid_territorial&menuBOUI=13707095&contexto=ut&selTab=tab3

Ivany, J. M., Muir, W. W. (2004). Farm Animal Anesthesia. In Farm Animal Surgery 1st edition. Fubini, S., Ducharme, N., Saunders Elsevier, ISBN: 0-7216-9062-9, pp. 97-98; 103-106.

Lallemand, M. (2011). Amputation of the forelimb of a calf. Point Veterinaire 2011; 42 (319): 44-9.

Lemke, K. A. (2007). Anticholinergics and Sedatives. In Lumb & Jones' Veterinary Anesthesia and Analgesia 4th edition. Tranquilli, W. J., Thurmon, J. C., Grimm, K. A., Blackwell Publishing, ISBN: 978-0-7817-5471-2, pp. 210-217.

Lin, Hui-Chui (2007). Dissociative Anesthetics. In Lumb & Jones' Veterinary Anesthesia and Analgesia 4th edition. Tranquilli, W. J., Thurmon, J. C., Grimm, K. A., Blackwell Publishing, ISBN: 978-0-7817-5471-2, pp. 301-303.

Morkeberg, A. W. (2003). Amputation through the knee of a cow. Hist Med Vet 2003; 28(2): 33-7.

Município de Montemor-o-Novo (2015). Acedido a 08-04-2015; disponível em: <http://arquivo.cm-montemornovo.pt/pt/conteudos/o%20concelho/geografia/clima.htm>

Nayak, S., Mohanty, J. N. (1994). Studies on the efficacy of prosthetic management of limb in bovine. Indian Vet J 1994; 71(6): 580-4.

Nguhiu, M. (1990). Feasibility and prognosis of limb amputation in cattle and a goat. Bull Anim Health Prod Afr 1990;38(4): 391-3.

Noakes, D. E., Parkinson, T. J. & England, G. C. W. (2009). Arthur's Veterinary Reproduction and Obstetrics, 9th edition, Saunders Elsevier, USA, ISBN: 978-0-7020-2556-3, pp. 205-216; 333-336.

Pasquini, C., Pasquini, S. (1996). Guide to Bovine Clinics, 3rd edition, Sudz Publishing, Canada, pp. 115.

Pasquini, C; Spurgeon, T (1989). *Anatomy of Domestic Animals: Systemic & Regional Approach*, 5th edition, Sudz Publishing, Canada, pp. 22-23.

Plumb, D. C. (2008). *Plumb's Veterinary Drug Handbook*, 6th edition, Blackwell Publishing, USA, ISBN: 978-0-8138-1097-3, pp. 400-401; 405-406; 682-684; 911-912.

Popesko, P. (1997). *Atlas de Anatomia Topográfica dos Animais Domésticos Volume III*, 1^a edição, Editora Manole Ltda, Brasil, ISBN: 85-204-0453-7, pp.12; 36.

Powell, J. (2013). *Livestock Health Series: Reproductive Prolapses of Cattle*. FSA-3102, University of Arkansas.

Pugh, D. G., Baird, A.N. (2012). *Sheep and Goat Medicine*, 2nd edition, Saunders Elsevier, ISBN: 978-1-4377-2353-3, pp. 45; 262-264.

Quintas, H., Cordeiro, Â., Aguiar, C. (2014). *Plantas Tóxicas para Ruminantes*, 1^a edição, Publicações Ciência e Vida, Lda, Portugal, ISBN: 978-972-590-093-2, pp.79-94.

Radostitis, O. M., Gay, C. C., Blood, D.C., Hinchcliff, K. W. (2006). *Veterinary Medicine*, 10th edition, Saunders Elsevier, pp. 963; 1008-1014; 1209-12013.

Senger, P. L. (2005). *Pathways to Pregnancy and Parturition*, 2nd revised edition, Current Conceptions, Inc., USA, ISBN: 0-9657648-2-6, pp. 316-322.

Stilwell, G. T. (2013). *Clínica de Bovinos*, 1^a edição, Publicações Ciência e Vida, Lda, Portugal, ISBN: 978-972-590-092-5, pp. 51-55; 179-186; 277; 282-284; 288-289.

Swor, T. M. (2009). *Diseases of the Bones, Joints and Connective Tissues*. In *Large Animal Internal Medicine* 4th edition. Smith, B. P., Mosby Elsevier, USA, ISBN: 978-0-323-04297-0, pp. 1250-1255.

Turner, A. S., Mcilwraith, C. W. (1989). *Techniques in Large Animal Surgery*, 2nd edition, Lippincott Williams & Wilkins, ISBN: 0-8121-1177-X, pp. 6-7; 25; 263-267; 318-325.

Troedsson, M. H. T. (2009). Alterations in Sexual Function. In Large Animal Internal Medicine, 4th edition. Smith, B. P., Mosby Elsevier, USA, ISBN: 978-0-323-04297-0, pp. 210-212.

Trostle, S. S., Jean, G. S., Anderson, D. E. (2004). Surgery of the Bovine Musculoskeletal System. In Farm Animal Surgery 1st edition. Fubini, S., Ducharme, N., Saunders Elsevier, ISBN: 0-7216-9062-9, pp. 283-323.

Woolums, A. R., Ames, T. R., Baker, J. C. (2009). Diseases of the Respiratory System. In Large Animal Internal Medicine, 4th edition. Smith, B. P., Mosby Elsevier, USA, ISBN: 978-0-323-04297-0, pp. 602-643.